

## DERLEME

# EKSTERNAL FİKSATÖR ÇİVİ BÖLGESİ BAKIMI

Rahşan ÇAM \*

Alınış Tarihi: 23.06.2010

Kabul Tarihi: 31.01.2011

### ÖZET

*Eksternal fiksatorler kırık tedavisinde ekstremiteler uzatmaları gibi bazı ortopedik cerrahi girişimlerde ve kemik iliği iltihabı ya da tümör nedeniyle kemiğin bir parçasının alınması gereken durumlarda kullanılan giderek artan bir tedavi yöntemidir. Günümüzde dünya çapında birçok ortopedi-travmatoloji ünitesi kas-iskelet vakalarını ve yaralanmalarını eksternal fiksatorler ile tedavi etmektedir. İskelet bölgesine uygulanan çivilerin en önemli komplikasyonu çivi bölgesi enfeksiyonudur. Bu enfeksiyonlar ağrı ve rahatsızlığa, ileri dönemlerde osteomyelite neden olabilmektedir. Bu yüzden stafilokok gibi antibiyotiklere karşı dayanıklı mikroorganizmaların neden olduğu enfeksiyonları önlemek için çivi bölgesinin bakımının yapılması gerekmektedir. Bu yazı ortopedi ve travmatoloji kliniğinde çalışan hemşirelere eksternal çivi bölgesi bakımı uygulamalarında yol gösterici olmayı amaçlamaktadır.*

**Anahtar Kelimeler:** Eksternal fiksator, çivi bölgesi, bakım.

### ABSTRACT:

#### **External Fixator Pin Site Care**

*External fixers are a kind of treatment increasingly used in some orthopedic surgical attempts such as extremity extensions in fracture treatment and in the case of taking a part of the bone due to the osteomyelitis or tumor. Today, most of the orthopedy – traumatology units treat the skeletal muscle cases and injuries by external fixers. The most vital complication of the pins which have been applied in the skeletal site is the pin site infection. These infections might cause ache and disease and osteomyelite in the next period. Therefore in order to avoid the infections caused by microorganisms resistant to antibiotics like staphylococcus the pin site care is a must. This text aims to guide the nurses have been working in traumatology clinic in the external pin site applications.*

**Keywords:** External fixator, pin site, care

## GİRİŞ

Eksternal fiksatorler kırık tedavisinde ekstremiteler uzatmaları gibi bazı ortopedik cerrahi girişimlerde ve kemik iliği iltihabı ya da tümör nedeniyle kemiğin bir parçasının alınması gereken durumlarda kullanılan giderek artan bir tedavi yöntemidir. Günümüzde dünya çapında birçok ortopedi-travmatoloji ünitesi kas-iskelet vakalarını ve yaralanmalarını eksternal fiksatorler ile tedavi etmektedir (Santy 2000, Santy and Newton 2006, Santy and Temple 2004, Sim and Saleh 2000).

Eksternal fiksator uygulamasında amaç, mortalitenin azaltılması, sağlam ve anatomik bir tespit ile erken rehabilitasyona izin verilmesi, erken ve geç dönemdeki komplikasyonların en aza indirilmesidir (Arazi ve ark. 1995).

İskelet bölgesine uygulanan çivilerin en önemli komplikasyonu çivi bölgesi enfeksiyonudur. Bu enfeksiyonlar ağrı ve rahatsızlığa, ileri dönemlerde osteomyelite neden

olabilmektedir. Çivi etrafındaki açık yaranın çivi bölgesine bakteri girişi için potansiyel bir yer olduğu belirlenmiştir (Holmes and Brown 2005). Ulusal Ortopedi Hemşireleri Birliği (NAON) çivi bölgesine bakteri girişini ve dolayısıyla enfeksiyon gelişimini önlemek için hemşirelere büyük sorumluluklar düştüğünü vurgulamıştır. Yapılan bazı çalışmalarda çivi bölgelerinde enfeksiyon oranlarının %86.5 kadar yüksek değerde olduğu bildirilmektedir. (Marsh 2004, Sims 1999, Sims and Saleh 2000). Bu yüzden stafilokok gibi antibiyotiklere karşı dayanıklı mikroorganizmaların neden olduğu enfeksiyonları önlemek için çivi bölgesinin bakımının yapılması gerekmektedir.

Makale, ortopedi ve travmatoloji kliniğinde çalışan hemşirelere eksternal çivi bölgesi bakımını uygulamalarında yol gösterici olması amacıyla yazılmıştır.

\*Adnan Menderes Üniversitesi Aydın Sağlık Yüksekokulu (Yrd. Doç. Dr.) rahsany@mynet.com

## **EKSTERNAL ÇİVİ DİBİ BÖLGESİ BAKIMI**

**Çivi Dibi Bölgesi Bakımı aşağıdaki başlıklar altında ele alınmıştır.**

- Çivi Dibi Yara Bölgesi Bakımı
- Çivi Dibine Masaj Uygulama Tekniği
- Ameliyat Sonrası Görülebilecek Başlıca Komplikasyonların Gözlenmesi
- Sinir-Damar Fonksiyonu Takibi
- Hareket/Aktivite Durumu
- Beslenme Durumu
- Hijyen Gereksinimi
- Ağrı Kontrolü
- Giyim
- Psikolojik Bakım

### **Çivi Dibi Bölgesi Yara Bakımı:**

Eksternal fiksator uygulanan hastalarda çiviler kemiğe yerleştirildiğinde deriye ve yumuşak dokuya temas ettiği için yabancı bir cisim olarak etki gösterirler. Kan akımının baskılanmasına, nekroz oluşumuna ve kemik ile dış bölgenin arasında bir yara oluşumuna neden olurlar. Bu açık yaranın bakterilerin girişi için potansiyel bir yer olduğu bilinmektedir. Bunun sonucunda yumuşak doku enfeksiyonları gelişebilir, hatta bu durum kemik enfeksiyonuna kadar ilerleyebilir. Kemik enfeksiyonu (osteomyelit) ciddi bir komplikasyondur. Yapılan bazı çalışmalarda eksternal fiksator çivi bölgelerinde enfeksiyon oranlarının %86.5 kadar yüksek değerlerde olduğu bildirilmektedir (Henry 1996, Marsh 2004, Sims and Saleh 2000). Osteomyelit tedavisi çok zordur ve haftalarca antibiyotik tedavisi gerektirebilir. Literatürde, *Staphylococcus aureus*'un neden olduğu enfeksiyon çivi giriş yerinde gelişebilecek en yaygın komplikasyon olarak ifade edilmekte, erken dönemde meydana geldiğinde cerrahi teknikle, geç dönemde meydana geldiğinde ise daha çok ameliyat sonrası dönemdeki hasta bakımıyla ilişkilendirilmektedir. *Staphylococcus aureus* gibi antibiyotiğe karşı dayanıklı mikroorganizma çeşitlerinin neden olduğu enfeksiyonları ve osteomyelit gibi ciddi enfeksiyonları önlemek için eksternal fiksator çivi bölgesi yara bakımının mutlaka yapılması

gerekmektedir. hastanede ve hasta taburcu olduktan sonra evde de yapılması gerekmektedir (Santy and Temple 2004, Sims 1999, Sims and Saleh 2000). Yapılan çalışmalar ve literatür çivi dibi bölgesinde yara bakımını günlük yapılması gerektiğini belirtmektedir (Arazi ve ark. 1995, Davis 2003, Grant et al. 2005, Henry 1996, Holmes and Brown 2005, Lee-Smith et al. 2001, Santy 2000, Santy and Newton 2006, Parameswaran et al. 2003).

### Çivi bölgesi bakımında kullanacağınız malzemeler

-Pansumanda kullanılacak solüsyon (klorheksidin glukonat, povidon-iyot, sodyum klorür)

-Pansuman solüsyonu için kap/kase


-Steril gazlı bez

-Steril pamuklu çubuklar

-Kağıt havlu

-İmha edilecek kullanılmış malzemeler için torba

■ Uygulamaya başlamadan önce tüm uygulamalarda olduğu gibi eller yıkanır. Çivi dibi bölgesi etrafındaki ciltte meydana gelebilen akıntının kolayca temizlenebilmesi ve bu akıntıyı yüzeye getirebilmek için parmak uçlarıyla çivilerin etrafındaki cilde nazikçe masaj yapılır. Bu akıntı cildin yabancı cisim olarak algıladığı çivilere karşı oluşturduğu normal bir tepkidir. Enfeksiyon belirti ve bulguları ile karıştırılmamalıdır. Bu akıntı renksiz ve kokusuzdur. Yara bakımına öncelikle çivilerin cilde girdiği yerden yani çivi diplerinden başlanır. Steril bir pamuklu çubuk pansuman solüsyonuna batırılır ve nazikçe doğrudan bir çivi dibi bölgesine bir kerede uygulanır. Her zaman çividen dışa doğru dairesel bir hareketle uygulama yapılır. Çivi dibi bölgesinde herhangi bir kabuklanma meydana gelmiş ise yeni bir steril pamuklu çubuk ile kabuklanmayı giderilir (Marsh 2004). Ancak kabuklanmanın giderilmesi için cildin çok zorlanmaması gerekir ve tekrar steril pamuklu çubuk ile pansuman solüsyonu uygulanır. Bütün akıntı silindikten sonra çivi bölgesini yeni bir steril pamuklu çubukla kurulanır. Her bir uygulama için yeni steril pamuklu çubuk kullanılır.

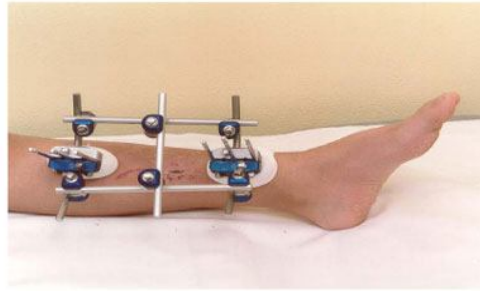


**Resim 1:** Steril pamuklu çubuklar

- Steril gazlı beze pansuman solüsyonundan dökerek çivi dibi bölgesinin dışında kalan alanların temizliği yapılır. Kuru steril gazlı bez ile çivi bölgesini kurulanır. Her çivi bölgesi temizliği için yeni bir steril gazlı bez kullanılır.
- Pansuman işlemi bittikten sonra çivi bölgesinin etrafı steril gazlı bezle gevşek bir şekilde sarılır. Steril gazlı bezlerin yerinden oynamaması için üzerine hafifçe baskı uygulanır. Hasta taburcu olduktan birkaç günden sonra, çivi

bölgelerinde herhangi bir enfeksiyon belirtisi gözlenmediyse çivi bölgesi üzerini sarmayıp havalandırması konusunda bilgi verilir (Santy 2000, Sims 1999, Sims and Saleh 2000, <http://www.choa.org/Menus/Documents/Wellness/teachingsheets/pincare.pdf>.2006 ).

- Son olarak eksternal fiksatorün temizliğini yapılır. Eksternal fiksatorün tozdan, kirden, yağdan uzak tutulması gerekir.



**Resim 2:** Eksternal Fiksator

### **Çivi Dibi Bölgesine Masaj Uygulama Tekniği:**

Yapılan bazı çalışmalar cildin eksternal fiksator çivilerine yapışmasını önlemek için çivi bölgesi etrafındaki cilt bölgesine masaj yapılmasını önermektedir (Holmes and Brown 2005, Santy and Newton 2006). Henry (1996) çalışmasında cildin eksternal fiksator çivilerine yapışmasını önlemek için masaj tekniğini önermiştir (Henry 1996). Eksternal fiksator çivilerinin cilde yapışması istenmeyen bir durumdur. Eksternal fiksator etrafındaki cildin

çivinin etrafında biraz hareket etmesi ve istenmeyen bu durumun önlenmesi için her çivinin etrafındaki cilde tek tek işaret ve orta parmak uçlarıyla nazikçe masaj yapılır. Bu masaj enfeksiyon riskini azaltarak çivi bölgesi etrafındaki akıntının giderilmesi sağlar. Aynı zamanda iyileşme sürecinizi hızlandırır. Akıntı egzersiz, yürüme, artan aktivite ve uygulanan bakımdan sonra olabilir. Bu normaldir (Bernardo 2001, Holmes and Brown 2005, Santy 2000, Santy and Newton 2006).



**Resim 3:** Çivi Dibi Bölgesine Masaj Uygulama

### **Ameliyat Sonrası Görülebilecek Başlıca Komplikasyonların Gözlenmesi:**

#### *Enfeksiyon:*

Hemşire hasta hastanede yattığı süre boyunca çivi bölgesinin bakımını her gün uygulaması gerekmektedir. Ameliyat sonrası oluşabilecek en önemli sorun enfeksiyondur. Hemşire enfeksiyon belirti ve bulgularına ilişkin hastaya da bilgi vermelidir.

- \* Çivi bölgesi etrafındaki cilt renginde değişiklik (kızarıklık),
- \* Çivi bölgesinde şişkinlik,
- \* Çivi bölgesinde aşırı hassasiyet, ağrı, yanma ya da sertlik,
- \* Artan akıntı, akıntının renginde ve kokusunda değişiklik (yoğun ve renkli akıntı)
- \* Çivi bölgesinde artan sıcaklık
- \* 38 C° üzerinde vücut ısısı belirtileri gözlemlenirse zaman kaybetmeden hekim ya da hemşireye haber verilmelidir (Holmes and Brown 2005, Henry 1996, Santy 2000, İnan 1999).

#### *Çivi Gevşemesi:*

Çivi gevşemesi, ya çivinin yerleştirilmesi sırasında oluşan aşırı kemik hasarı, ya da daha sonraki dönemde eksternal fiksatöre aşırı yüklenme ile kemik çivi birleşim yerinde oluşan sıkışma sonucu meydana gelir. Hemşire çivi dibi bölgesinde ağrı, etrafındaki dokularda hassasiyet ve eksternal fiksatörün ilk takıldığı yere göre yer değiştirdiğini, bir tarafa doğru kaydığını, deriye giriş açısının değiştiğini (sağa ya da sola doğru yattığını) gözlemlenirse zaman kaybetmeden hekime haber vermelidir (Holmes and Brown 2005; Santy 2000, Ahlborg and Josefsson 1999).

#### *Kompartman Sendromu:*

Özellikle kırıklarda meydana gelebilen önemli sorunlardan biri kompartman sendromudur. Bu durum kasları, damarları ve sinirleri içeren elastik olmayan dokusal bölümlerde kanama olması ya da aşırı şekilde doku şişmesine bağlı basıncın yükselmesi sonucu ortaya çıkar. Bu sendromun erken teşhis edilmesi yaşamsal önem taşır. En erken ve güvenilir belirtisi etkilenen kol ya da bacakta keskin ve sert bir ağrı olmasıdır. Çivi bölgesi etrafında duyarsızlık ve his kaybı da söz konusudur. O bölgeye yakın arterlerden nabız alınması güçleşir. Hemşire kompartman sendromunun belirtilerine karşı uyanık olmalı ve hastayı bu konuda bilgilendirmelidir (Santy 2000, Santy and Newton 2006).

#### *Eklemler Sertliği:*

Eksternal fiksatör yerleştirilirken kasların da içinden geçtiği için eklemlerin hareketi zorlaşır. Hemşire zorlamadan hastanın eklem yerleri hareket ettirmesini istediğinde herhangi bir zorlanma, ağrı, hassasiyet ve sertlik gözlerse hekime durumu bildirmelidir (Holmes and Brown 2005, Santy 2000, Kapukaya ve ark. 1997).

### **Sinir ve Damar Fonksiyonlarının Takibi:**

Kompartman sendromu belirtilerine karşı dikkatli olunması sinir ve damar fonksiyonlarının takibi açısından önemlidir. Eksternal fiksatörün kaslar üzerine fazla baskı yapması sonucunda sinir zedelenmeleri meydana gelebilir. Hasta kol ya da bacağına farklı bir ağrı hissettiğinde ağrının varlığı kadar yerini, sürekliliğini ve şiddetini belirlemek hemşirenin sorumluluğudur. Eksternal fiksatörde bulunan çiviler o bölgeye gelen kan akımını yavaşlatabilir. Hemşire çivi bölgesi ve çivi bölgesi dışında kalan cilt kısımlarının ısısını, rengini ve iki ekstremitenin arasında fark olup olmadığını anlayabilmek için ilk günlerden itibaren değerlendirme yapmalıdır. Eksternal fiksatörün bulunduğu kol ya da bacak sağlam taraf ile karşılaştırılmalıdır. Eksternal fiksatöre yakın kısımlardan nabız alınıp alınmadığı kontrol edilmelidir. Örneğin dıştan destek düzeneğinin tibiada takılı ise bu bölgeye yakın yerdeki nabızların kontrol edilmesi gerekir. Nabız alınmıyorsa geç kalındığı düşünülür. Bu durumda o bölgedeki dokular büyük hasar görmüş demektir (Hefti 1995, Santy 2000, Sims and Saleh 2000).

### **Hareket / Aktivite Durumu**

Fizik tedavi egzersizlerine ameliyattan bir iki gün sonra başlanır. Egzersizler kemiğimizin sağlıklı kaslar tarafından çevrelenip desteklenmesi ve eklemlerimizin fonksiyonlarının sürdürülmesi açısından oldukça önemlidir. Hareketi sağlamak ve geliştirmek için dıştan destek düzeneği takılı olduğu sırada ve çıkarıldıktan sonra fizyoterapist tarafından belirlenen kişisel hareket ve egzersiz planına ihtiyaç vardır. Bu egzersizlerin hastanın evdeki bakımını da da devam etmesi gerekmektedir.

Eksternal fiksatör uygulandıktan sonraki egzersiz planının üç ana amacı vardır.

*Önleme:* Hasarlı eklem ve kaslara dikkatli, kişisel pasif ve aktif egzersizlerin uygulanmasıyla eklem hareketlerindeki kısıtlılıklar ve eklem sertliklerinin önlenmesini içerir.

**Bakım:** Kasların gücünün artırılmasını, kol ya da bacağın mümkün olduğu kadar yardım almadan ve düzenli olarak hareketinin sağlanmasını, kişisel egzersizin, ağrı ve şişkinliğin azaltılmasını ve günlük yaşama daha kolay uyum sağlanmasını içerir.

**Hareket:** Hareket etmeyi mümkün olduğunca erken döneme almak için (genellikle eksternal fiksatorün uygulandığı ikinci günden itibaren) koltuk değnekleri gibi hareket etmeye yardımcı malzemelerin kullanılmasını içerir.

Kol ya da bacak eklemleri eksternal fiksatorün izin verdiği ölçüde hareket ettirmek gerekmektedir. Hareket ettirmeye uygun eklemlere açma kapama ve kendi etrafında döndürme egzersizleri ile başlanır. Hemşire hastanede öğretilen egzersizleri her gün günde bir kez evde de uygulaması için hastaya bilgi vermelidir.

Egzersiz ya da hareketler sırasında zorlanmaya dikkat edilmesi gerekir. Aşırı zorlanma iyileşmekte olan kemiğe ve dokulara baskı uygulayıp eksternal fiksatorün bozulmasına ve çivi gevşemesi komplikasyonuna neden olabilir.

Hemşire koltuk değnekleri ile yürüme konusunda hastaya yardımcı olmalıdır. Eksternal fiksator özellikle bacağın alt kısımlarına uygulandığı durumlarda denge bu ağırlıktan (1-3 kg) etkilenecektir. Ancak bu duruma kısa sürede alışıldığı gözlenmektedir. Gün içerisinde dinlenirken ve geceleri yatarken eksternal fiksatorün altına bir yastık yerleştirilmesi yumuşak dokularda meydana gelebilen şişliklerin ve basıncın azalmasını sağlayacaktır (Bernardo 2001, Holmes and Brown 2005, Lee-Smith et al. 2001, Santy 2000, Sims and Saleh 1996, <http://www.choa.org/Menu/Document/Wellness/teachingsheets/pincare.pdf>.2006).

#### **Beslenme Durumu**

Hastanın genel sağlığı ve kemiğin iyileşme süreci için beslenme büyük önem taşır. Protein, kalsiyum (süt ve süt ürünleri) ve C vitamini bakımından zengin olan (sebze-meyve) yüksek kalorili bir diyet uygulanması da özen gösterilmesi gerekmektedir. Bu tarz bir diyet yara ve kemik iyileşmesini hızlandırır ve enfeksiyona neden olan bakterilerden korunmayı artırır (Holmes and Brown 2005, Santy 2000, Ward 1997).

#### **Hijyen Gereksinimi**

Eksternal fiksatorün uygulanmasından yaklaşık 10-14 gün sonra hastanın banyo yapmasına izin verilir. Banyo sırasında eksternal

fiksatorün dış kısımları nazikçe temizlenebilir. Banyo sırasında eksternal fiksatorün üzerini kapatmaya gerek yoktur. Banyodan sonra eksternal fiksator temiz bir havlu ile kurulanmalıdır. Banyoya giriş çıkışlarda aile üyelerinden yardım alınmalı ve banyo sırasında tabure kullanılması tavsiye edilmektedir (Gordon et al. 2000, Santy 2000, Sims and Saleh 2000, W-Dahl and Larsen 2004).

#### **Ağrı Kontrolü**

Ameliyat sonrası hastanın hastanede ve evde geçireceği dönemde aktivitelerinin kısıtlanmasını önlemek için ağrısının giderilmesi gerekmektedir. Ameliyat sonrası dönemde ağrı kesici ilaçlara gereksinim duyulur. Bu dönemde ağrı şiddetli olabilir. Ağrı genellikle ameliyattan birkaç gün sonra azalır ve daha az ağrı kesici ilaçlara gereksinim duyulur. Çivi bölgesi ve etrafındaki bölgede ani ve şiddetli başlayan ağrı sinir-damar zedelenmelerinin ilk belirti olabilir. Taburcu olurken ağrı kesicilerini nasıl kullanması gerektiği konusunda hemşire hastaya gerekli açıklamaları yapmalıdır (Santy 2000, <http://www.choa.org/Menu/Document/Wellness/teachingsheets/pincare.pdf>.2006, <http://www.orthofix.com/ftp/assets/center%20pics/patients/pinsitecare.pdf>.2002).

#### **Giyim**

Kıyafetler eksternal fiksator ile çevre arasında bir bariyer olarak görev yaptığı, kirliliği ve dıştan gelebilecek hasarları önleyebildiği için önemlidir. Eksternal fiksatorler diğer bireyler tarafından yadırganabilir bu durumda hasta bu düzeneği gizlemek isteyebilir. Eşofman gibi esnek malzemeden yapılan bazı kıyafetler kolayca eksternal fiksatorün üzerine giyebilir. Diğer kıyafetler de daha kolay giyilebilecek şekilde ayarlanabilir. Örneğin pantolon ve şortların bir tarafı kesilip, eksternal fiksatorüye uygun şekilde dikilebilir (Santy 2000).

#### **Psikolojik Bakım**

Eksternal fiksatorler dışardan oldukça farklı görülen ve ilgi çeken bir tedavi yöntemidir. Vücudun görünüşünde kişisel ve sosyal ilişkilerde bozulmaya neden olabilecek bir durum söz konusudur. Bu durum çekingenliğe ve ruhsal bunalıma (depresyona) neden olabilir. Hemşire böyle bir duruma karşı aile bireylerini uyarmalıdır. Bazı durumlarda özel bir danışmanın yardımı gerekebilir.

Hasta mümkün olduğunca günlük aktivitelerini sürdürmesi konusunda cesaretlendirilmelidir. Hekim onay veriyse hasta işine dönebilir ve zorlu aktivitelerden

kaçınmak koşuluyla hobilerine devam edebilir. Dışarı çıkarken tekerlekli sandalye yerine koltuk değnekleri kullanabilir. Çünkü koltuk değnekleri

geçici bir durum olarak algılanırken, tekerlekli sandalye kalıcı bir engellilik durumu olarak görülebilir (Calcraft 1995, Santy 2000).

#### KAYNAKLAR

.....(2006) Pin Care

[http://www.choa.org/Menus/Documents/Wellness/tea\\_chingsheets/pincare.pdf](http://www.choa.org/Menus/Documents/Wellness/tea_chingsheets/pincare.pdf) (erişim: 18 Haziran 2010).

.....(2002) Pin-Site Care

<http://www.orthofix.com/ftp/assets/center%20pics/patients/pinsitecare.pdf> (erişim: 18 Haziran 2010).

**Ahlborg HG, Josefsson PO** (1999). Pin-tract complications in external fixation of fractures of the distal radius. *Acta Orthopaedica Scandinavica* 70(2):116-118.

**Arazi M, Kutlu A, Tarakçıoğlu N ve ark.** (1995). Stabil olmayan pelvis kırıklarının tedavisinde selçuk tipi pelvis eksternal fiksator uygulamaları: klinik ve biyomekanik çalışma. *Acta Orthopaedica et Traumatologica Turcica* 29 (4): 299-305.

**Bernardo LM** (2001). Evidence-based practice for pin site care in injured children. *Orthopaedic Nursing*. 20(5): 29-34.

**Calcraft D** (1995). Nursing input in ilizarov fixation. *nursing time* 91(13): 26-28.

**Davis P** (2003). Skeletal pin traction: guidelines on postoperative care and support. *Nursing Times* 99(21): 46-48.

**Gordon JE, Kelly-Hahn J, Carpenter CJ et al.** (2000). Pin site care during external fixation in children: results of a nihilistic approach. *Journal of Pediatric Orthopaedics* 20(2): 163-165.

**Grant S, Kerr D, Wallis M et al.** (2005). Comparison of Povidone-iodine Solution and Soft White paraffin ointment in the management of skeletal pin-sites: a pilot study. *Journal of Orthopaedic Nursing* 9: 218-225.

**Hefti D** (1995). Complications of trauma: the nurse's role in prevention. *Orthopaedic Nursing* 14(6): 9-5.

**Henry C** (1996). Pin sites: do we need to clean them?. *Practice Nursing* 7 (4): 12-17.

**Holmes SB, Brown SJ** (2005). Skeletal pin site care: national association of orthopaedic nurses guidelines for orthopaedic nursing. *Orthopaedic Nursing* 24 (2): 99-107.

**İnan M** (1999). Komplikasyonlar ve zorluklar. Editör: Mehmet Çakmak, Mehmet Kocaoğlu, İlizarov Cerrahisi ve Prensipleri, 1. Baskı, Doruk Grafik, İstanbul.

**Kapukaya A, Kesemenli C, Arslan H ve ark.** (1997). Çocuk kapalı femur kırıklarının eksternal fiksatorle tedavisi. XV. Milli Türk Ortopedi ve Travmatoloji Kongre Kitabı, THK Matbaası, Ankara.

**Lee-Smith J, Santy J, Davis P et al.** (2001). Pin site management: toward a consensus. *Journal of Orthopaedic Nursing* 5(1):37-42

**Marsh JL** (2004). Weekly pin-site care was as effective as daily care in patients with external fixation. *Journal of Bone and Joint Surgery* 86-A (8):1835.

**Parameswaran AD, Roberts CS, Seligson D et al.** (2003). Pin tract infection with contemporary external fixation: How much of a problem?. *Journal of Orthopaedic Trauma* 17(7): 503-507.

**Santy J, Newton L** (2006). A survey of current practice in skeletal pin site management. *Journal of Orthopaedic Nursing* 10: 198-205.

**Santy J** (2000). Nursing the Patient with an External Fixator. *Nursing Standard* 14(31): 47-54.

**Santy J, Temple J** (2004). A critical review of two research papers on skeletal pin site care. *Journal of Orthopaedic Nursing* 8(3): 132-135.

**Sims M** (1999). External Fixators. Royal College of Nursing Society of Orthopaedic Nursing, London.

**Sims M, Saleh M** (2000). External fixation-The incidence of pin site infection: A prospective audit. *Journal of Orthopaedic Nursing* 4 (2): 59-63.

**Ward P** (1997). A one-hospital study to determine the reaction prevalence and infection risk indicators for skeletal pin-sites. *Journal of Orthopaedic Nursing* 1(4):173-178.

**W-Dahl A, Toksvig-Larsen S** (2004). Pin site care in external fixation sodium chloride or chlorhexidine solution as a cleansing agent. *Archives of Orthopaedic Trauma Surgery* 124 (8):555-558.