

2005-2009 Yılları Arasında Bolu Bölgesinde Buzağlarda Tespit Edilen Anomali Olgularının Değerlendirilmesi**

Cafer Tayer İŞLER^{1*}, Muhammed Enes ALTUĞ¹, Ramazan GÖNENCİ¹, İsmail AYTEKİN²

¹Mustafa Kemal Üniversitesi, Veteriner Fakültesi, Cerrahi Anabilim Dalı, Hatay, Türkiye.

²Balıkesir Üniversitesi, Veteriner Fakültesi, İç Hastalıkları Anabilim Dalı, Balıkesir, Türkiye.

Geliş Tarihi: 15.03.2016

Kabul Tarihi: 29.04.2016

Özet: Bu çalışmada Bolu bölgesinde önemli ekonomik kayıplara neden olan ve son yıllarda buzağlarda artış gösteren anomali olgularını incelendi. Anomali olgularının yıllara göre dağılımı, hangi tip anomalilere rastlanıldığı, anomalilerin şekillenme oranı ve başvurulabilecek tedavi ile önlem alma yolları değerlendirildi.

Anahtar Kelimeler: Anomali, buzağı, Bolu

The Evaluation of Calve Anomalias Determined in Bolu Region Between 2005 and 2009 Years

Abstract: In this study, the increasing calve anomalies causing important economic losses in Bolu region were observed. The distribution of anomalies according to years, the types of anomalies encountered, their appearance rates and prevention measures were evaluated.

Keywords: Anomalia, calf, Bolu

Giriş

Normal şartlar altında türe özgü organ sistemleri ve organlar arasında özellikle hücreler ve hücre bağları arasındaki farklılıkların varyasyon sınırları dışında şekillenmesine anomali denir (İşler ve Kılıç, 2006). Kongenital anomalilerin nedenleri hakkında yeterli bilgi olmamakla birlikte, kalıtsal ve kalıtsal olmayan faktörler etkilidir (Hofsis ve Bruner, 1977; Martens ve ark., 1995; Noh ve ark., 2003). Kalıtsal olmayan faktörler arasında intrauterin dönemde beslenme hataları, intoksikasyonlar, viral enfeksiyonlar, çevresel faktörler, yavrunun anne karnındaki pozisyonu ve kanserojen maddeler önemli rol oynamaktadır (Martens ve ark., 1995; Glaze, 2005). Kültür hayvancılığının gelişimine paralel olarak son yıllarda kongenital anomalilerin sayısı, oranı ve çeşitliliğinde önemli artışlar olmuştur (Oğurtan ve ark., 1997). Teratojenik etkiler blastogenez döneminde ikizlik anomalilerine, embriyogenez döneminde organ anomalilerine (amelia, microphthalmia), fetal periyotta da ölü erken doğuma yol açar (Erer ve ark., 2000; Noh ve ark., 2003). Gebeliğin ilk 60 gününde thalidomid ile tedavi edilen hastaların yavrularında abrachie, amelia ya da phocomelia vakaları görülürken blastogenez ve embriyogenez dönemlerinde travmatik etkilere maruz kalan fetüslerde gelişim bozukluklarına rastlanır (Canpolat ve İşler, 2002; Erer ve ark., 2000). Embriyonun belli döneminde gelişimin durması sonucu bazı organ veya dokularda hipoplazi (küçük gelişme), ya da agenezi (hiç

gelişmeme) şekillenir, embriyonal gelişim sırasında yarıkların ve deliklerin kapanmasının durması sonucu cheiloschisis gibi anomaliler görülür (Erer ve ark., 2000). Bu çalışmada 2005-2009 yılları arasında Bolu ili Mengen ve Gerede ilçelerinde-deki buzağlarda şekillenen anomali olgularının görülme oranları, neden sonuç ilişkisi, organ ve sistemlere göre dağılımları, tedavi ve alınacak önlemlerin belirlenmesi amaçlandı.

Materyal ve Metot

Bu çalışmanın materyalini 2005-2009 yılları arasında Bolu İli, Mengen ve Gerede ilçesinde 1523 buzağı üzerinde yapılan saha taramaları sırasında rastlanılan 115 anomali vakası oluşturdu. Olgular hayvan türü, cinsiyet ve anomali bölgesine göre gruplara; bölgesel anomaliler de ağız, göz, extremiteler, karın-bağırsak, üriner sistem, baş ve vücut anomalileri gibi alt gruplara ayrıldıktan sonra bu grup ve alt-grupların yılla göre % dağılımları değerlendirildi (Tablo 1). Hayvan sahiplerinin tedavi önerilerimizi kabul ettiği olgularda medikal veya cerrahi sağaltım girişimlerinde bulunulmuştur.

Bulgular

Çalışmada beş yıllık süreçte yeni doğan 1523 buzağının 115 (%7.55)'inde tespit edilen anomalilerin yıllara ve organlara göre dağılımları

Tablo 1'de verildi. Bu dönemde 115 anomalili buzağının 75'inin (%65.21) erkek, 40'ünün (%34.78) ise dişi olduğu tespit edildi. Anomalilerin ırk ve cinsiyete göre dağılımı Tablo 2'de verildi. Anomali vakalarının 42'si (%36.52) ekstremitelerde, 37'si (%32.17) gözlerde, 19'u (%16.52) bağırsaklarda, 9'u

(%7.82) ağız, dudak ve damaklarda, 4'ü (%3.47) kafa ve vücut bölgesinde ve 4'ünün de (%3.47) üriner sistemde şekillendiği tespit edildi. Buzağılardan 58 adeti (%50.43) holstein, 37'si (%32.17) montofon, 19'u (%16.52) simental ve 1 (%0.87) yerli kara ırkına sahip hayvanlardı.

Tablo 1. Klinik çalışmalarda tespit edilen anomalilerin yıllara ve vücut kısımlarına göre dağılımları.

Yıllar	Taranan	GENEL DEĞERLENDİRME						Ağız-Damak		Karın-Barsak		Göz		Ekstremiteler		Üriner Sistem		Baş-Göğüs	
		A	%	E	%	D	%	E	D	E	D	E	D	E	D	E	D	E	D
2005	312	12	3.84	7	6.08	5	4.34	1	0	1	1	2	1	2	3	0	0	1	0
2006	271	20	7.38	12	10.43	8	6.95	2	0	0	1	5	1	4	6	0	0	1	0
2007	306	19	6.20	12	10.43	7	6.08	1	1	2	2	5	2	3	2	1	0	0	0
2008	294	31	10.54	23	20.00	8	6.95	0	2	4	1	8	3	10	2	1	0	0	0
2009	340	33	9.70	21	18.26	12	10.43	1	1	5	2	5	5	7	3	2	0	1	1
Toplam	1523	115	7.55	75	65.21	40	34.79	5	4	12	7	25	12	26	16	4	0	3	1

E: Erkek, D: Dişi, A: Anomali

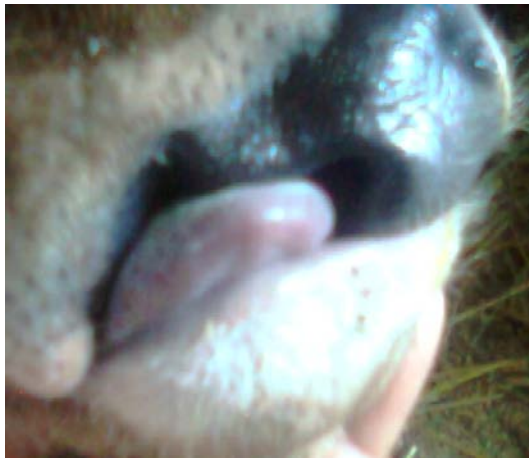
Tablo 2. Anomalilerin ırk ve cinsiyete göre sayısal dağılımı.

IRK	Ağız-Damak		Karın-Barsak		Göz		Ekstremiteler		Üriner Sistem		Kafa-vücut	
	D	E	D	E	D	E	D	E	D	E	D	E
Holştayn	2	3	3	6	7	14	8	11	0	2	1	1
Montofon	1	2	3	4	4	8	3	9	0	2	0	1
Simental	1	0	1	2	1	3	5	5	0	0	0	1
Yerli	0	0	0	0	0	0	0	1	0	0	0	0
Toplam	4	5	7	12	12	25	16	26	0	4	1	3

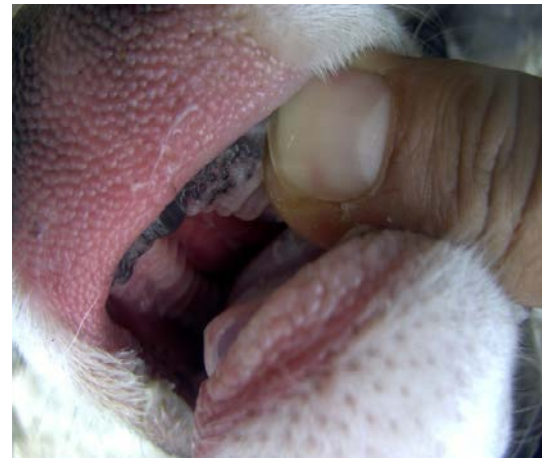E: Erkek, D: Dişi

Ağız-Damak Anomalileri: Beşi erkek (%4.34), dördü dişi (%3.47) toplam dokuz hayvanda (%7.82) rastlanıldı. Olgulardan biri hariç tümü suni tohumlama buzağısı idi. Bu hayvanların üçünde ileri derecede damak yarığı tespit edildi. Dört vakanın üçünde sol, birinde sağ üst dudakların şekillenmediği, burun boşluğunun ağız boşluğu ile irtibatlı olduğu gözlemlendi. Diğer iki vakada ise dişlerin

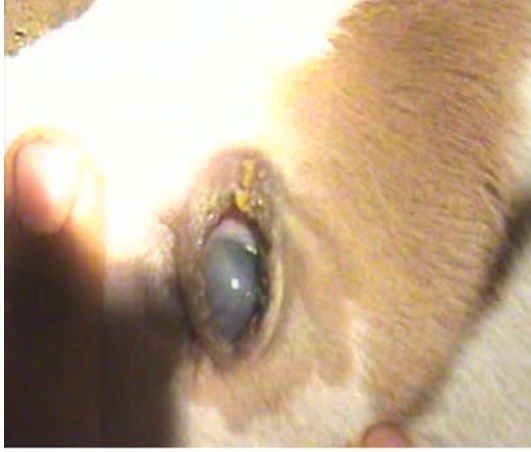düzensiz sıralandığı, dişlerin diş eti ile örtülü olduğu, çenede çarpıklığın bulunduğu ve damak yarığının varlığı saptandı. İleri Damak yarığı tespit edilen 3 vakadan ikisinin hemen öldüğü, birinin 6 aya kadar yaşamını sürdürdüğü, diğer 7 buzağının yem yemede güçlük çekmesine rağmen yaşamlarını idame ettirdikleri gözlemlendi.



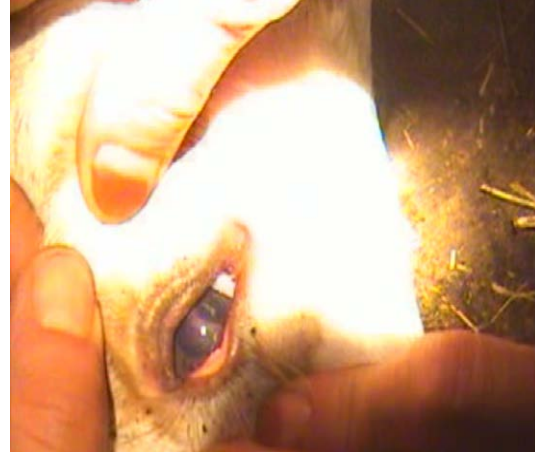Şekil 1. Buzağıda dudak yarığı.



Şekil 2. Buzağıda damak yarığı.



Şekil 3. Buzağıda kongenital Katarakt.

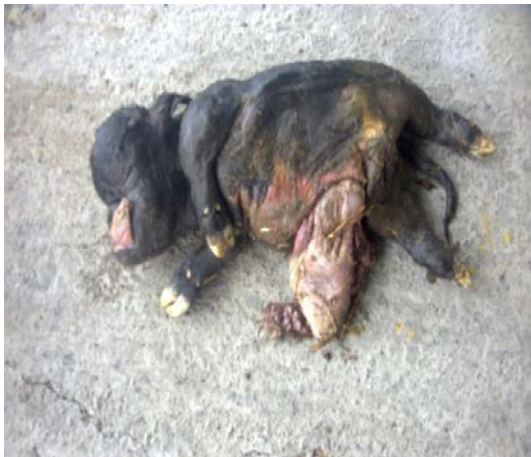

Şekil 4. Buzağıda persistant pupillar membran.

Karın-Bağırsak Anomalileri: Suni tohumlama sonrası doğan 12'si erkek (%10.43), yedisi dişi (%6.08) 19 buzağıda (%16.52) barsak anomalisi gözlemlendi. Bu olguların 3'ünde atresia rekti (%2.60), 5'inde atresia ani (%4.34), 4'ünde atresia coli (%3.47), 7'sinde ise şiştosoma refleksüm (%6.08) tespit edildi. Atresia anili vakalardan 2'sinde anal bölgeye "+" ensizyon uygulanmış, rektum açığa çıkarılarak anüse ağızlaştırılmış ve post operatif kontrollerde hayvanlar yaşamlarını sürdürmesinde sorun şekillenmemiştir. Diğer atresia anili olgu ile tüm atresia rekti ve coli hayvan sahibinin ekonomik düşünmesi nedeni ile müdahale edilmedi. Bağırsak evantrasyonu görülen yedi olgudan dört tanesi iki gün içerisinde öldü, üç olguya cerrahi müdahale uygulandı. Müdahale edilen üç olgudan biri bir hafta sonra öldü, diğer ikisi ise normal sağlığına kavuştu.

Göz Anomalileri: 25'i erkek (%21.73), 12'si (%10.43) dişi olmak üzere toplam 37 buzağının (%32.17) 17'sinde amaurozis (%14.78), 15'inde kist dermoid

(%13.04), 3'ünde kongenital katarakt (%2.60), 2'sinde ise persistant pupillar membran (%1.73) saptandı. Muayeneler, gün ışığında direkt olarak veya endirekt olarak ışık kaynağı ile yapıldı. Amaurosis teşhisinde yürütme deneyi ve göze önünde el hareketine verilen reflexin kontrolü yapıldı. Amaurozisli hayvanlara 3cc A vitamini ilk üç gün günlük, sonraki bir ay haftalık, sonraki ay onbeş günde bir toplam dokuz kas içi uygulama ve ilk bir hafta süre ile göze iki damla şeklinde kullanımı tavsiye edildi. Tavsiyeye edilen şekilde uygulama yapılan 10 olgudan 6'sında tam, 1'inde kısmi bir görüşün sağlandığı, 3'ünün ise tedaviye cevap vermediği belirlendi. Kist dermoid belirlenen 15 buzağının sekizinde hasta sahiplerinin isteği üzerinde operasyon gerçekleştirilmiş 5'inde tam görüş sağlanmıştır. Kongenital katarakt; birinde doğum sırasında, diğer ikisinde ise üç haftalık iken teşhis edildi. Persistent retinal membranın; olguların birinde tek (sol göz), diğerinde çift taraflı olduğu, kısmi bir görüşe sahip olduğu belirlendi.



Şekil 5. Buzağıda chondrodystrophia.



Şekil 6. Buzağıda hydrocephalus.

Extremite Anomalileri: Vakaların içinde en sık görülen grubu oluşturdu. 26 erkek (%22.60), 16 dişi

(%13.91) toplam 42 (%36.52) hayvanda; 16 argure (%13.91), 20 bouleture (%17.39), 3 "X" bacak

(%2.60), iki "O" bacak (%1.73), 1 tırnak deformitesi (%0.86) tespit edildi. Tırnak deformitesini 5 aylık yerli kara ırk, diğerini melez buzağılar oluşturdu. Tırnak deformitesi normal tırnak kesimiyle düzeltilmeye çalışıldı. Üç aydan büyük iki argure ve dört bouleture olgusu haricinde diğer olgularda PVC destekli bandaj uygulamaları ve selenyum, B ve E vitamin takviyesi ile başarılı sonuçlar alındı.

Üriner Sistem Anomalisi: Tabi tohumlamada monorşidli bir boğa kullanılan bir işletmede dört erkek buzağıda (%3.47) monorşidi tespit edildi. Bu hayvanların damızlık olarak kullanılmaması önerildi.

Baş ve Göğüs Anomalileri: Üç erkek (%2.60), bir dişi (%0.86) toplam dört (%3.47) hayvanda görüldü. Güç doğum ihbarı yapılan dört düveden birinde hipoplazik bir dişi yavru (chondrodystrophia), diğer düvelerde ise sezaryen operasyonu ile üç hydrocephaluslu ölü yavru alındı. Hipoplazik yavrunun annesinin şap hastalığı geçirdiği, uzun süre çeşitli ilaçlar kullandığı, diğer ikisinde sindirim bozukluğu görüldüğü ve iştah açıcı, gaz giderici, laksatif ilaçlar ile gentamisin kullandığı öğrenildi.

Tartışma ve Sonuç

Ülke ekonomisinde önemli kayıplara yol açan anomali vakalarının evcil hayvanlarda çok görülmesi, bu hayvanların sayıca çokluğuna ve sürekli kontrol altında tutulmalarına bağlı olmasına rağmen anomalilere ait gerçek istatistikler halen mevcut değildir (Bademkiran ve ark., 2006; Belge ve ark., 2000; Ogurtan ve ark., 1997). Araştırmacıların belirttiği üzere; anomali vakaları ve insidansının her yıl daha da arttığı, münferit vakalar gibi algılansa da üç-beş hayvanı olan aile işletmelerinde önemli ekonomik kayıplara yol açtığı, malformasyondan erkek yavruların daha çok etkilendiği (%64.34), anomali vakalarındaki oranının 2010'da %7.55'lere yükseldiği saptandı.

Han ve Durmuş (2005) konjenital anomalililerle karşılaşma oranı holstein ve melezlerinde %22.37, montofon ve melezlerinde %52.63, simental ve melezlerinde %18.42 ve yerli ırk buzağılarda %6.58 oranında tespit etmişlerdir. Mevcut çalışmada bu oran holsteinlerde %51.30, montofonlarda %32.17, simentalerde %15.65 ve yerli ırk hayvanda %0.86 olarak belirlendi. Holsteinlerde yüksek görülmesi bölgede yaygın ırk olması ile ilişkili bulundu. Kongenital anomalilerin nedenleri tam olarak bilinmemekle birlikte (Aksoy ve ark., 2006; Ogurtan ve ark., 1997), beslenme hataları, ilaç ve bitkisel intoksikasyonlar, enfeksiyonlar, yavrunun anne karnındaki pozisyonu, embriyonal düzensizlikler, genetik faktörler nedeniyle oluşabildiği ve özellikle otosomal resesif genlerin etkili olduğu bildirilmiştir

(Hofsis ve Bruner, 1977; Altuğ ve ark., 2005; Bademkiran ve ark., 2006; Bademkiran ve ark., 2008). Ateş, şok, kanama, anemi, enfeksiyon durumları, blastogenez sırasında oksijen yetmezliği anomalilere yol açar. Maternal vitamin A eksikliği anophthalmie ve microphthalmie'ye sebep olur, yüksek dozda uygulanan glukokortikoidler palatoschisis anomalisine, sığırlarda farklı cinsiyet-teki ikiz gebelik fremartinismusa yol açar (Belge ve ark., 2000; Han ve Durmuş, 2003; Bademkiran ve ark., 2006). Kanseri ilaçları baş ve beyin anomalileri; streptomisin otitik bozukluklar; kinin göz ve kulak anomalileri; insülin iskelet ve extremitte anomalileri ile sonuçlanabilir, serum elektrolitlerinde azalma tavşanlarda omurga ve kosta anomalilerine neden olur (Alkan ve ark., 1997). Literatür verileri uyumlu olarak bilinçsiz ilaç kullanımı, şap gibi yüksek ateşle seyreden hastalıklar, küçük yapıli annelerde iri yapıli yavrular ve kaliteli besi uygulanmamasının anomali oranında artışa yol açtığı görüldü.

Mevcut çalışmada herhangi bir ilaç kullanılmayan, suni tohumlama ile gebe kalan ve gebelik muayenesi yaptırılan bazı hayvanlarda anomalili yavru görülmesi rektal palpasyonun atresia koliye neden olabileceğini bildiren araştırmacılarla (Loğman ve ark., 2009; Gökçe ve ark., 1999; Martens ve ark., 1995) uyumlu bulundu. Monorşidli bir dananın tabi tohumlamada kullanılması ve bu danadan monorşidli yavrular doğması anomalilerin herediter kökenli olduğu (Hofsis ve Bruner, 1977; Loğman ve ark., 2009) fikrini destekledi. Almanya'da Hannover Yüksek Veteriner okulunda sığır suni tohumlamasından elde edilen yavrularda görülen fetal anomalilerin analizini yapan bir enstitü vardır ve saha Veteriner Hekimlerinin anomalileri ve tohumu alınan erkeği bu enstitüye bildirmek zorundadır (Akkayan ve Kılıçoğlan, 2014). Günümüzde suni tohumlamanın teşvik edilerek yaygınlaşması ve çalışmada yıllara göre anomali oranında artış belirlenmesi Almanya'daki bir benzeri uygulama ile hayvancılığa, bilimsel verilere ve ülke ekonomisine katkı sağlayacağı kanaatine varıldı. Sığırlarda kongenital anomalilerin yaklaşık %10-15'ini merkezi sinir sistemi (mss) anomalileri, mss anomalilerinden de en çok hydrocephalus gözlenir (Aksoy ve ark., 1989), başka bir literatürde (Aksoy ve ark., 2006) ise sığırlarda en sık karşılaşılan anomaliler; arthrogryposis, hydrocephalus, kist dermoid, atresia ani et rekti, arçure, bouleture, hernia umbilikalıs, kongenital damak yarığı şeklinde sıralanır. Çalışmamızda Bademkiran ve ark. (2006)'nın ileri sürdüğü gibi extremitte ve göz anomalilerine daha sık rastlanıldı, mss anomalilerine daha az oranlarda rastlanıldı. Araştırmacıların (Han ve Durmuş, 2003; Han ve Durmuş, 2005) bildirdiği gibi amaurozis, kist dermoid, argure, bouleture, atresia ani gibi olguların

sağaltımında diğer anomalilere göre daha başarılı olundu.

Sonuç olarak; koruyucu hekimliğin teşvik edilerek yetiştiricilerin eğitilmesi, bilinçli-uygun ilaç, dengeli-kaliteli besi ve canlı doğasına gereksiz müdahaleler önlenerek anomali vakalarının azaltılabileceği kanaatine varıldı.

Kaynaklar

- Akkayan C, Kılıçoğlu Ç, 2014: Doğumları Müdahale İle Yapılan Dört Koyundan Elde Edilen Kuzulardaki Fötal Anomaliler. <http://dergiler.ankara.edu.tr/dergiler>, Erişim Tarihi; 24.01.2014.
- Aksoy G, Bulut S, Özdemir H, 1989: Bir Buzağıda Hydromeningoencephalocoele olgusu. *Fırat Üniversitesi Sağlık Bilimleri Dergisi*, 3,(1), 41-48.
- Aksoy Ö, Kılıç E, Öztürk S, Özyayın İ, Kurt B, Baran V, 2006: Buzağı, Kuzu ve Oğlaklarda Karşılaşılan Doğusal Anomaliler: 1996-2005 (262 Olgu). *Kafkas Üni Vet Fak Derg*, 12, (2), 147-154.
- Alkan İ, Ağaoğlu ZT, Gençcelep M, Altuğ ME, 1997: Melez Buzağıda Megasekum, Atresia Coli, Parsiyel Kolon Agenesisi ve Megakolon Olgusu. *Veteriner Cerrahi Dergisi*, 3,(2), 63-66.
- Altuğ ME, Gönenci R, Ateşoğlu EÖ, 2005: Bir Buzağıda Rastlanılan Paraziter Torakoventropagus İkizlik Ve Konjenital Malformasyonlar. *Veteriner Cerrahi Dergisi*, 11, 41-43.
- Bademkiran S, Kanay BE, Özyurtlu N, 2006: Bir Dişi Buzağıda Fissura Abdominalis olgusu. *Veteriner Cerrahi Dergisi* 12, 33-35.
- Bademkiran S, Kanay BE, Özyurtlu N, 2008: Bir Buzağıda Caudal Agenesis Olgusu. *Fırat Üniversitesi Sağlık Bilimleri Dergisi*, 22,(5), 303-305.
- Belge A, Gönenci R, Biricik HS, Ormancı S, 2000: Buzağılarda Doğusal Anomali Olguları. *YYÜ Vet Fak Derg*, 11, 2, 23-26.
- Canpolat İ, İşler CT, 2002: Bir Buzağıda Pohcomelia Olgusu. *Doğu Anadolu Araştırmaları Dergisi*, 1, (1), 41-48.
- Erer H, Kiran MM, Çiftçi MK, 2000. Veteriner Genel Patoloji. I, II, Konya, 217-250
- Glaze BM, 2005: Congenital and Hereditary Ocular Abnormalities in Cats. *Clin Tech Small Anim Pract*, 20, 74-82.
- Gökçe AP, Beşaltı Ö, Özak A, Tong S, Yağcı BB, 1999: Buzağılarda Atresia Koli'nin Operatif Sağaltımı: 11 Olgu (1996-1998). *Veteriner Cerrahi Dergisi*, 5, 3,4, 9-13.
- Han MC, Durmuş AS, 2003: Bir Buzağıda Atresia Ani ve Perosomus Elumbus Olgusu. *Doğu Anadolu Araştırmaları Dergisi*, 2, 1, 54-56.
- Han MC, Durmuş AS, 2005: Buzağılarda Bazı Kongenital Anomali Olguları. *Doğu Anadolu Araştırmaları Dergisi*, 3, (2), 175-177.
- Hofsis GF, Bruner RR, 1977: Atresia Coli in a Twin Calves. *Australian Veterinary Journal*, 49, 587-588.
- İşler CT, Kılıç S, 2006: İki Buzağıda Saptanan Kongenital Katarakt Olgusu. *X.Ulusal Veteriner Cerrahi Kongresi*. İstanbul.
- Loğman A, Karasu A, Gençcelep M, Bakır, Alkan İ, 2009: Ruminantlarda Kongenital Anorektal Anomali Olgularının Değerlendirilmesi. *YYÜ Vet Fak Derg*, 20, (1), 31-36.
- Martens A, Gasthuys F, Steenhaut M, DeMoor A, 1995: Surgical Aspects of Intestinal Atresia in 58 Calves. *The Veterinary Record*, 11, 141-144.
- Noh DH, Jeong WI, Lee CS, Jung CY, Chung JY, Jee YH, Do SH, An MY, Kwon OD, Willians BH, Jeong KS, 2003: Multiple Congenital Malformation in a Holstein Calf. *J Comp Path*, 129, 313-315.
- Ogurtan Z, Alkan F, Koç Y, 1997: Ruminantlarda Kongenital Anomaliler. *Veteriner Hekimler Dergisi*, 9, (4), 24-26.

*Bu makale XII Ulusal Veteriner Cerrahi Kongresinde (19-22 Mayıs 2010 Belek/Antalya) sözlü olarak sunulmuş ve kongre kitabında özet bildiri olarak basılmıştır.

***Yazışma Adresi:** Cafer Tayer İŞLER
Mustafa Kemal Üniversitesi Veteriner Fakültesi,
Cerrahi Anabilim Dalı, Hatay, Türkiye.
e-mail: cafer.isler@gmail.com