



ISSN: 2757-6817

**Unika Sağlık Bilimleri Dergisi**  
*Unika Journal of Health Sciences*



*Olgu Sunumu/Case Report*

## **Periferal Dev Hücreli Granülom: 5 Olgu Sunumu**

*Peripheral Giant Cell Granuloma: 5 Case Reports*

**Adalet ÇELEBİ BEKTAŞ<sup>1</sup>, Belgin GÜLSÜN<sup>2</sup>**

**Öz:** Periferal dev hücreli granüloma oral kavitenin periosteum veya periodontal membran kaynaklı reaktif, benign bir lezyondur. Etiyolojisi tam olarak bilinmese de kronik irritasyona sekonder bir reaksiyon olarak geliştiğine inanılır. Dişetinde, alveolar kret üzerinde, dişli ve dişsiz çenelerde oluşan kitlelerdir. Kliniğimize başvuran hastalardan periferik dev hücreli granüloma lezyonuna sahip 5 olgu sunumu yapılmıştır. Dört hastada lezyon mandibulada, bir hastada maksillada bulunmaktaydı. Maksillada bulunan lezyon posterior bölgede yer almaktaydı. Periferik dev hücreli granülomada yaş aralığı 4.ve 6. dekat olarak bilirse de sunulan olgulardan üçü 1. dekatta yer almaktaydı. Olgularda lezyonun tanımlanan boyutundan daha büyük boyutta oldukları kaydedilmiştir. Bazı olgularda kemik rezorbsiyonunun olduğu görülmüştür. Tüm olgularda lezyon cerrahi müdahale ile çıkarılıp, hastalar takip edilmiştir.

**Anahtar Kelimeler:** Periferal dev hücreli granülom, Maksilla, Mandibula, Yaş

**Abstract:** Peripheral giant cell granuloma is a reactive, benign lesion of the oral cavity originating from the periosteum or periodontal membrane. Although its etiology is not known exactly, it is believed to develop as a secondary reaction to chronic irritation. They are masses on the gums, on the alveolar crest, in toothed and toothless jaws. Five cases of peripheral giant cell granuloma lesions from patients who applied to our clinic were presented. The lesion was located in the mandible in four patients, and in the maxilla in one patient. The lesion in the maxilla was located in the posterior region. Although the age range in peripheral giant cell granuloma is known as the 4th and 6th decade, three of the presented cases were in the 1st decade. It was noted that cases were larger than the defined size of the lesion. Bone resorption was observed in some cases. In all cases, the lesion was surgically removed and the patients were followed up.

**Keywords:** Peripheral giant cell granuloma, Maxilla, Mandible, Age

<sup>1</sup>Sorumlu yazar: Dr. Öğr. Üyesi., Bingöl Üniversitesi Diş Hekimliği Fakültesi, Ağız, Diş ve Çene Cerrahisi Anabilim Dalı, ORCID: 0000-0003-2471-1942, adalet\_celebi@hotmail.com

Assistant Professor, Bingöl University, Faculty of Dentistry

<sup>2</sup>Prof. Dr., Dicle Üniversitesi Diş Hekimliği Fakültesi, Ağız, Diş ve Çene Cerrahisi Anabilim Dalı, ORCID: 0000-0002-2456-7381, bgulsun@gmail.com

Prof. Dr., Dicle University, Faculty of Dentistry

## Giriş

Dev hücreli granülomalar (DHG), oral kavitede sıklıkla periferik polipoidkitle halinde gelişen bazen de kemik içinde santral yerleşimli olan lezyonlardır (WHO, 2017). DHG ilk defa 1953 yılında Jaffe tarafından tanımlanmış genellikle mandibula ve maksillada meydana gelen benign, neoplastik olmayan lezyonlardır (Jaffe, 1953).

Periferik dev hücreli granülomalar (PDHG) reaktif, egzofitik özellikle gingival dokularda ve alveolar mukozada hem dişli hem de dişsiz alanlarda ortaya çıkan lezyonlardır (Giansanti ve Waldron, 1969). Lokal irritasyona veya travmaya cevap olarak gelişir, bazen olduğu bölgedeki kemiği rezorbe etmektedirler. Yeterli tedavi uyguladığında nüks ihtimali neredeyse yoktur. Öte yandan, santral dev hücreli granülomaların (SDHG) etiyojisi tartışmalıdır ve çeşitli klinik özellikler ve gösterdikleri bilinmektedir. Bazı vakalar basit bir davranış gösterip minimal semptomlar sergilerken, bazıları daha küçük yaşlarda gelişip agresif şekilde davranırlar ve nüks ederler. Klinik farklılıklarına rağmen, kemik içi ve kemik dışı lezyonları benzer histolojik özelliklere sahiptirler. Bunlar oval şekilli mononükleer hücrelerin arka planındaki çok çekirdekli dev hücrelerin değişken miktarlarından oluşur (Sadri, Hejazi ve Jahanbani, 2010).

Periferik dev hücreli granülomaların klinik görünümü genelde küçük, sınırlı, kapsülsüz, koyu kırmızı renkli, karaciğer dokusuna benzeyen bir odağa sahip, saplı veya sapsız olan, dişeti ve alveol kret üzerine yerleşmiş, ağrısız ve kanamalı bir lezyondur (Katsikeris, Kakarantza-Angelopoulou ve Angelopoulos, 1988; Bodner, Peist ve Gatot, 1997). Kadınlarda ve mandibulada daha sık rastlanılmaktadır. En sık 4. ve 6. görülmektedir (Kfir, Buchner ve Hansen, 1980). Periferik dev hücreli granülomalar maksilla ve mandibulada anterior bölgede daha çok oluşmaktadır ve çoğunlukla çapları 2 cm'den daha küçüktür (Günhan, 2001).

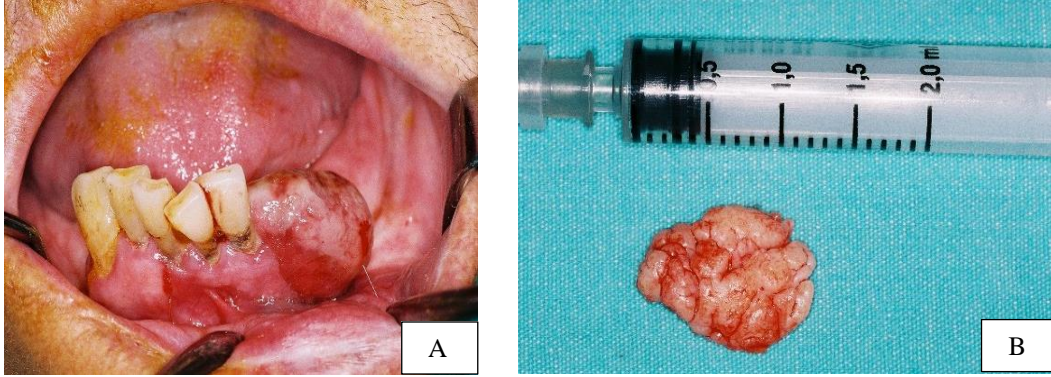
Periferik dev hücreli granüloma tedavisi, lezyonun tabanın tamamının eliminasyonu ile cerrahi rezeksiyon ve altta yatan irritasyon faktörlerin kaynağının yok edilmesini kapsamaktadır (Flaitz, 2000). Eğer eksik kemik rezeksiyonu yapılırsa lezyon nüks edebilir. Bu yüzden, basit eksizyonun yapılması lezyon tabanının derinlemesine temizlenmesi ve etken faktörün ortadan kaldırılması gerekmektedir (Motamedi vd., 2007; Katsikeris vd., 1988).

## Olgu (1)

Kırk yedi yaşında erkek hasta sol mandibulada şişlik nedeni ile kliniğimize başvurmuştur. Sistemik açıdan sağlıklı olan hasta, ağzındaki şişliği 2 ay önce fark ettiğini daha küçük olduğunu ancak zamanla büyüdüğünü belirtmiştir.

İntraoral muayenede 31, 32 no'lu dişlerin mobil olduğu, lezyonun dişsiz bölgede hem lingual hem de vestibuler bölgeye doğru büyüdüğü görüldü (Şekil 1A). Lezyon saplı, yüzeyinde kanama odaklarının olduğu ancak hastanın ağrı hissetmediği kaydedildi.

Bulgular göz önüne alınarak PDHG tanısı ile lokal anestezi altında cerrahi müdahalesi yapıldı. Lezyonun çapı yaklaşık 1,5 cm büyüklüğündeydi (Şekil 1B). Hastanın mobil olan 31 ve 32 no'lu dişleri çekilerek alan primer olarak suture edildi.



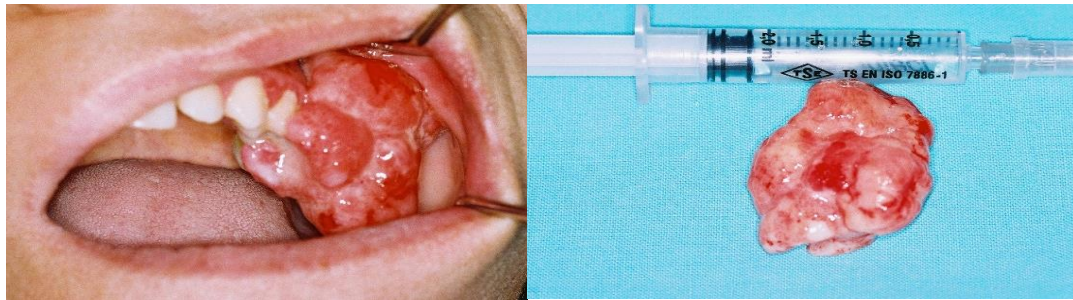
Şekil 1. (A) PDHG İntraoral Görüntüsü. (B) PDHG Lezyonu

## Olgu (2)

Otuz iki yaşında kadın hasta sol maksilla posterior bölgede bulunan şişlikten rahatsız olduğunu ve bu şişliğin çiğneme esnasında kanaması sonucu kliniğe başvurduğunu belirtmiştir. Sistemik açıdan sağlıklı olan hasta, şişliğin bir buçuk ay önce daha küçük olduğunu ancak zamanla büyüdüğünü son zamanlarda ise çiğneme sırasında kanaması nedeni ile daha hızlı büyüdüğünü belirtmiştir.

Hastanın intraoral muayenesinde, sol maksillar posteriorda 2,5 cm çapında kabarıklık, lezyon yüzeyinde kanamalı bölgelerin olduğu görüldü (Şekil 3A). Radyolojik muayenede 25, 26 ve 27 no'lu dişlerin etrafında kemik kaybının olduğu ve dişlerin mobil oldukları kaydedildi.

Bulgular göz önüne alınarak PDHG tanısı ile lokal anestezi altında lezyon çıkarıldı (Şekil 3B). 25, 26 ve 27 no'lu dişler çekildi. Cerrahi alan primer olarak suture edildi.



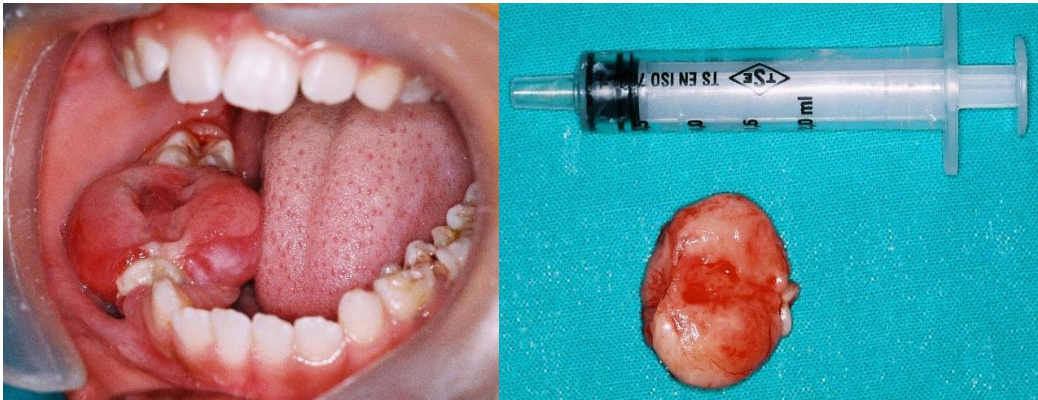Şekil 2. (A) PDHG İntraoral Görüntüsü. (B) PDHG Lezyonu

### Olgu (3)

On iki yaşında kız çocuğu sağ mandibular posterior bölgede şişlik, yemek yemede zorluk ve lezyonun kanaması nedeni ile ailesi tarafından kliniğe getirilmiştir. Hasta lezyonun ne zaman oluştuğunu bilmediğini söylemiştir. Ailenin bir hafta önce çocuğun ağızda yemek yerken kanı fark etmeleri sonucu kliniğe başvurmuşlardır.

Çocuğun sistemik açıdan sıkıntılı bir durumu yoktu. Hastanın intraoral muayenesinde sağ mandibula posteriorda kanamalı, okluzal bölgede travmadan dolayı diş izlerinin olduğu şişlik görüldü (Şekil 3A). 44 ve 45 no'lu dişler mediale doğru deplase olmuştu. Radyolojik değerlendirmede 44, 45 ve 46 no'lu dişlerin çevresinde kemik kaybının olduğu kaydedildi.

Periferik dev hücreli granüloma tanısı ile 1 cm çapındaki lezyon lokal anestezi altında alındı. (Şekil 3B). 44 ve 45 no'lu dişler çekildi, 46 no'lu dişte mobilite olmadığı için ağızda bırakıldı ve takip edildi. Cerrahi alan primer olarak suture edildi.



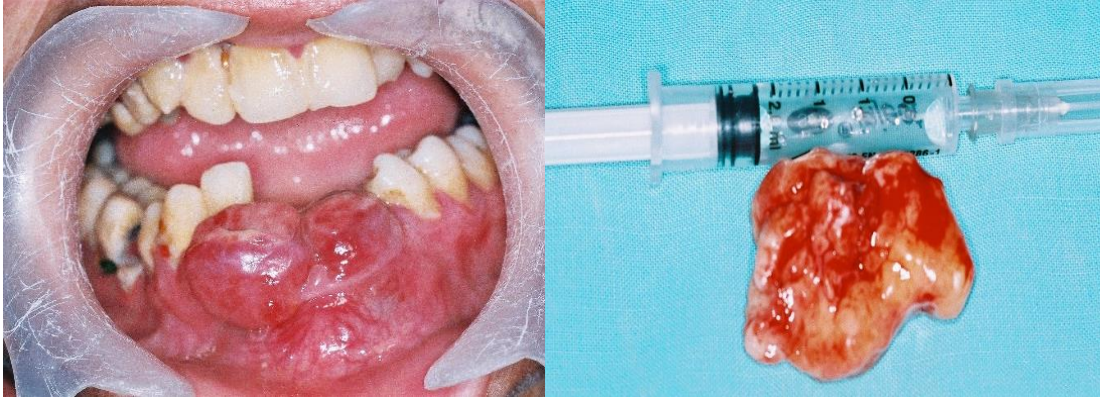Şekil 3. (A) PDHG İntraoral Görüntüsü. (B) PDHG Lezyonu

### Olgu (4)

On dört yaşında erkek hasta mandibular anterior bölgede şişlik ve yemek yeme sırasında kanama nedeni ile kliniğe başvurmuştur. Hastanın yapılan sistemik değerlendirmede sağlıklı olduğu kaydedilmiştir. Hasta yaklaşık bir ay önce 31, 32, 33 ve 41 no'lu dişlerinin çekiminden sonra bu kitlenin oluştuğunu ve gün geçtikçe büyüdüğünü bildirmiştir.

Hastanın intraoral ve radyolojik muayenesinde ilk göze çarpan hastanın ağız hijyenin kötü olmasıydı. Mandibular anterior bölgede kızarıklık, kanamalı ve vestibuler alana doğru büyümüş lezyon kaydedildi (Şekil 4A). Radyolojik muayenede lezyona komşu kemik rezorpsiyonu olduğu kaydedildi. Hastanın 31, 32, 33 ve 41 no'lu dişleri eksik aynı zamanda 34, 42 ve 43 no'lu dişlerde ise mobilite tespit edildi. Hastanın ağız hijyenin kötü olması nedeni ile diş etlerinde şişlik ve kızarıklık olduğu kaydedildi.

Periferik dev hücreli granüloma tanısı ile 1 cm çapındaki lezyon lokal anestezi altında çıkarıldı (Şekil 4B). Mobil olan dişler çekildi. Lezyon tabanı kürete edildi. Bölge primer olarak suture edildi. Hasta takip edildi.



Şekil 4. (A) PDHG İntrooral Görüntüsü. (B) PDHG Lezyonu

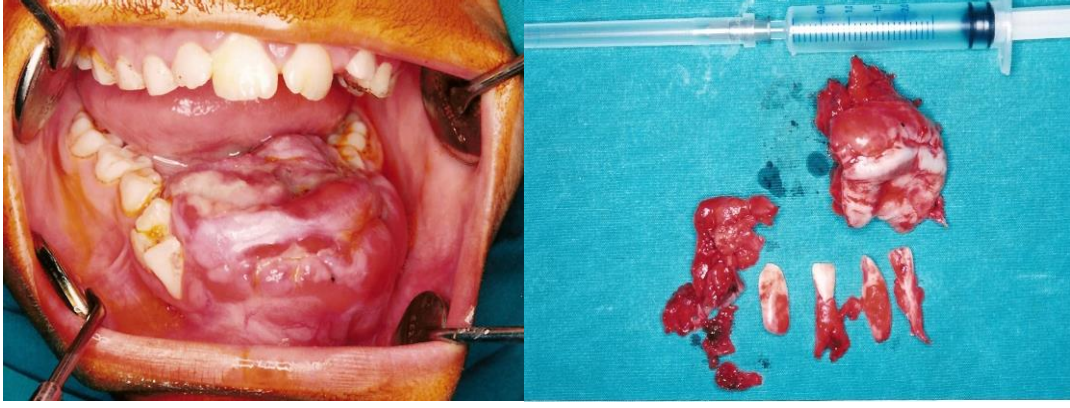
### Olgu (5)

On üç yaşında erkek hasta mandibular anterior bölgedeki büyük kanamalı şişlik ile kliniğe başvurmuştur. Hastanın anamnezinde bu kitlenin ne zaman oluştuğu ile ilgili tam cevap alınmadı. Hasta yemek yemede zorlandığını, ısırma hareketinde hem ağrı duyduğunu hem de kanadığını bildirdi. Hastanın lezyonu ısırması ve kanaması sonucu lezyonun büyüdüğü anlaşıldı. Hastanın sistemik açıdan problemi yoktu.

Hastada yapılan intraoral muayenede, kitlenin çok büyük olduğu hastanın ağzını kapatmada zorlandığı görüldü. Hastanın ağız hijyeninin eksik olması ve hissedilir derecede halitozisin olması dikkat çekiciydi. Hastanın ağızda yer alan 41,42 ve 32 no'lu dişlerin yer değiştirmiş olduğu görüldü. Hasta yaklaşık iki hafta önce kitleyi diliyle oynatırken bir dişinin düştüğünü bildirmiştir. Bu dişin de radyolojik muayene ile 31 no'lu diş olduğu görüldü.

Hastamızın radyolojik muayenesinde lezyonun tabanında kemik rezorbsiyonunun olduğu dişlerin yer değiştirdiği ve 33 no'lu diş germinin kitle içinde olduğu kaydedildi.

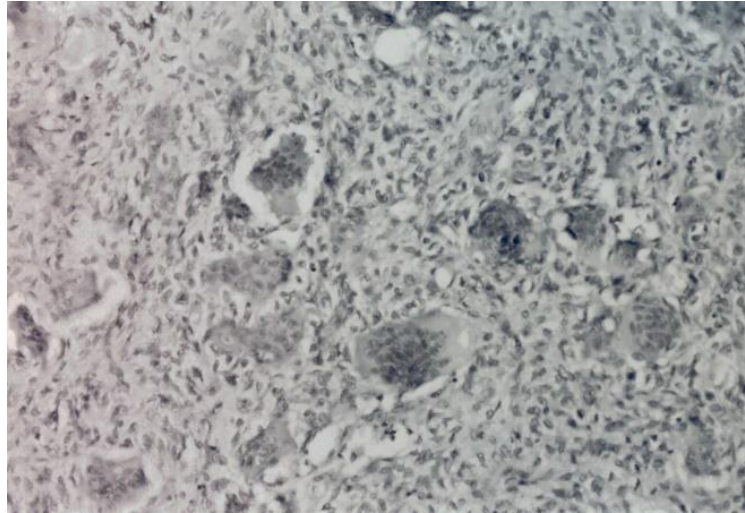
Olgu PDHG tanısı ile (Şekil 5A), hastanın koopere olmaması nedeni ile genel anestezi altında 2,5 cm çapındaki lezyon çıkarıldı (Şekil 5B). Lezyon tabanının kemiği rezorbe ettiği görüldü ve lezyon tabanı ayrıntılı şekilde kürete edildi. Cerrahi alan lezyonun büyük olması nedeni ile primer olarak kapatılamadı. Sekonder olarak iyileşmeye bırakılan alana antiseptikli tampon yerleştirilerek takip edildi.



Şekil 5. (A) PDHG İnteraoral Görüntüsü. (B) PDHG Lezyonu

### Histopatolojik Değerlendirme

Tüm olguların yapılan histo-patolojik analizinde, hemorajik bölgelere yakın çok sayıda osteoklast benzeri dev hücreden oluşan iyi sınırlı lezyon mukozası görüldü. Saçılmış mitotik figürlerle hücresel, vasküler ve lifli stroma varlığı bildirildi ve nekroz görülmedi (Şekil 6).



Şekil 6. Olgu (2), Hemorajik Bölgelerde Çok Sayıda Osteoklast Benzeri Dev Hücreyi Gösteren Histo-patolojik Analiz

### Tartışma

Periferik dev hücreli granüloma gerçek bir neoplazma değil, lokal irritasyon veya kronik travma nedeniyle oluşan iyi huylu bir hiperplastik reaktif lezyondur. PDHG, periodontal ligament veya mukoperiostumdan kaynaklanır (Chaparro-Avenidaño, Berini-Aytés ve Gay-Escoda, 2005). PDHG'nin etiolojisi hala belirsizdir. Bazı araştırmacılar travma öyküsünün lezyonların gelişimi ile ilgili olabileceğini öne sürmektedirler. Kesinliği kanıtlanmamış diğer olası faktörler ise; hormonal bozukluklar, primer hiperparatiroidizm, diş çekimi, zayıf diş restorasyonları, gıda birikmeleri, uygun olmayan protezler, ortodontik tedavi, diş plağı ve diş taşıdır (Shadman, Ebrahimi ve Jafari, 2009).

Periferik dev hücreli granüloma komşu kemiği nadiren etkileyen yumuşak bir doku lezyonudur, bazen kemik yüzeysel erozyona maruz kalabilir (Pandolfi, Feleflı ve Flaitz, 1999). Radyografik olarak interdental alanlarda ya da kret tepelerinde kemik rezorpsiyonu görülmektedir. Ancak bu PDHG'nin devamlı olan bir özelliđi deđildir (Soames ve Southam, 2000). Olguların 3 tanesinde dişlerin komşu kemik yüzeylerinde, dişsiz alanlarda ise kret tepelerinde ve diđer yüzeylerde kemik rezorpsiyonu olduđu kaydedilmiştir.

Bodner, Peist ve Gatot, (1997), yaptıkları çalışmada PDHG lezyonunun 2 ile 5 cm boyutuna sahip olduđu 15 hasta dahil olmak üzere 79 PDHG olgusu sunmuşlardır. Bu olguları yaş, cinsiyet, oral hijyen, lezyonun yer aldığı alan, sistemik hastalık ve ağız kuruluđu bakımından karşılaştırmışlardır. Kadınlarda oluşma ihtimali daha yüksek bulunmuştur. Lester, Cordell ve Rosebush (2014), sundukları çalışmada, 279 PDHG lezyonunu demografik, klinikopatolojik ve histopatolojik olarak incelemişlerdir. Çalışmada lezyonun erkek ve kadında bulunma oranı arasında bir fark bulamamışlardır. Günhan, Günhan ve Celasun, (1988), yaptıkları çalışmada, 26 PDHG hastasını deđerlendirmişlerdir. Cinsiyet hormonlarında özellikle östrojen hormonun aktivitesinin bu lezyonların oluşumunda etkili olabileceđini rapor etmişlerdir. Yalçın, Ertaş ve Altaş, (2010), yapmış oldukları çalışmada PDHG kesin tanısı olan 62 olgunun 35'i kadın, 27'si erkek olduđunu kaydetmişlerdir. Çalışmamızda 5 PDHG lezyonuna sahip hastalardan 3 kadın 2 erkek yer almaktadır. Lezyon büyüklüklerine baktığımızda kadın hastalardaki lezyonların daha büyük olduđu görülmüştür.

Kfir vd., (1980), PDHG lezyon boyutlarının %94'ünün 1,5 cm'den küçük olduđunu belirtmişlerdir. Barış, Gültekin ve Bozkaya, (2010), yaptıkları çalışmalarında 45 PDHG olgusunu makroskopik boyut açısından incelemiş ve %44,4'ünün büyüklüđünün 1 ya da 2 cm civarında olduđunu bildirmişlerdir. Gandara-Rey vd., (2002), deđerlendirdikleri 13 PDHG olgu sunumunda, 1 vakada lezyon boyutunun 4 cm, 9 vakada 1-2 cm büyüklüđünde olduđunu, 13 olgunun ortalama lezyon boyutunun ise 2,1 cm olduđunu belirtmişlerdir. Çalışmamızda 5 PDHG olgu sunumunun 3 tanesinde lezyon boyutları 2-2,5 cm arasındadır. Bu hastaların hemen hepsinde ağız hijyenin kötü olması lezyonun büyük boyutlara ulaşmasına neden olduđunu söyleyebiliriz. Buna ek olarak, hastaların lezyonun büyük boyutlara ulaşmasından duydukları rahatsızlıktan deđer de lezyonun yemek yemelerini zorlaştırmış olması ve çiğneme esnasında lezyonun kanaması sonucu hekime başvurdukları açıkça görülmüştür. Eđer lezyonun boyutları daha sınırlı ve küçükken hasta tarafından farkına varılıp, ilgili hekime başvurulsa lezyonun büyük boyutlara ulaşması nerdeyse imkânsız hale gelebilmektedir. Hastaların ağız hijyenlerini

ihmal etmeleri ve lezyonun ekstra travmaya maruz kalması lezyonun daha büyük ve yıkıcı hale gelmesi ile sonuçlanmaktadır.

Lester vd., (2014), yapmış olduğu çalışmada, lezyonun mandibulada oluşma ve dişli alanda yer alma oranının daha yüksek olduğunu bildirmişlerdir. PDHG çene kemiklerinin farklı bölgelerinde bulunmaktadır. Ancak çoğu çalışma, lezyonların mandibular dişeti mukozasında oluşma oranının maksillaya göre daha fazla olduğu konusunda hemfikirdir. (Katsikeris vd., 1988; Kfir vd., 1980; Motamedi vd., 2007; Zarei, Chamani ve Amanpoor, 2007). Olgu sunumumuzda da bu bilgilere paralel bulgular kaydedilmiştir. Beş PDHG lezyonun 4 tanesi mandibulada 1 tanesi maksillada yer almaktadır. Bir hastada dişsiz bölgede oluştuğu görüldü. 3 hastamızda mandibular simfiz bölgesinde büyük boyutlara ulaştığı görülmektedir.

Reichart ve Philipsen, (2001), PDHG lezyonların 2. ve 6. dekatta daha sık görüldüğünü belirtmişlerdir. Bodner vd., (1997), yapmış oldukları çalışmada; 2 cm'den küçük boyutta olan lezyonların bulunduğu hastaların yaş ortalamasının 31, 2 cm'den büyük lezyonlarda ise 53 olduğunu bildirmişlerdir. PDHG lezyonuna sahip 5 hastamızdan 3 tanesi 1. dekatta yer almaktadır. Beş olgumuzun yaş ortalaması 23,6'dır.

Hiperparatiroidizmlili hastalarda PDHG benzeri lezyonlar görülmektedir. Bu lezyonlara Brown tümörü denilmektedir. Hiperparatiroidizmle ilgili olan Brown tümörleri çoğunlukla kemik içine yerleşirler ve SDHG ile benzerlik gösterirler (Neville, Damm ve Allen, 1995). PDHG lezyonuna sahip hastalarımızın sistemik açıdan sağlıklı oldukları belirlenmiştir.

## Sonuç

Periferik dev hücreli granüloma benzeri lezyonların tedavisinin planlanmasında hasta ile ilgili faktörlerin doğru değerlendirilmesi gerekmektedir. PDHG hastalarında oral hijyenin eksik olması, lezyonun büyük boyutlara ulaşması, bunun da diş ve doku kaybına neden olması ile sonuçlanmaktadır. Bu nedenle, lezyon çıkarıldıktan sonra hastadan kaynaklı nedenlerin ortadan kaldırılması amacıyla hastaya oral hijyen konusunda eğitim verilmelidir.

## Kaynaklar

- Barış, E., Gültekin, S. E., & Bozkaya, S. (2010). Periferik Dev Hücreli Granülomların Klinikopatolojik Olarak Değerlendirilmesi. *Atatürk Üniversitesi Diş Hekimliği Fakültesi Dergisi*, 20(2), 79-83.
- Bodner, L., Peist, M., Gatot, A., & Fliss, D. M. (1997). Growth potential of peripheral giant cell granuloma. *Oral Surg Oral Med Oral Pathol Oral Radiol Endod*, 83, 548-51.
- Chaparro-Avenidaño, A. V., Berini-Aytés, L., & Gay-Escoda, C. (2005). Peripheral giant cell granuloma. A report of five cases and review of the literature. *Med Oral Patol Oral Cir Bucal*, 10, 48-57.
- Flaitz, C. M. (2000). Peripheral giant cell granuloma: a potentially aggressive lesion in children. *Pediatr Dent*, 22, 232-3.
- Gandara-Rey, J. M., Pacheco Martins Carneiro, J. L., Gandara-Vila, P., Blanco-Carrion, A., Garcia-Garcia, A., & Madriñán-Graña, P. (2002). Peripheral giant-cell granuloma. Review of 13 cases. *Med Oral*, 7(4), 254-9.



- Giansanti, J. S., & Waldron, C. A. (1969). Peripheral giant cell granuloma: review of 720 cases. *J Oral Surg*, 27, 787-791.
- Günhan, M., Günhan, O., Celasun, B., Mutlu, M., & Bostancı, H. (1988). Estrogen and progesterone receptors in the peripheral giant cell granulomas of the oral cavity. *J Oral Sci*, 40(2), 57-60.
- Günhan, Ö. (2001). *Oral ve Maksillofasiyal Patoloji*. Ankara: Atlas Kitapçılık.
- Jaffe, H. L. (1953). Giant cell reparative granuloma, traumatic bone cyst, and fibrous (fibrousseous) dysplasia of the jaw bones. *Oral Surg Oral Med Oral Pathol*, 6, 159-75.
- Katsikeris, N., & Kakarantza-Angelopoulou, E. (1988). Peripheral giant cell granuloma: clinico-pathologic study of 224 new cases and 956 reported cases. *Int J Oral Maxillofac Surg*, 17, 94-9.
- Kfir, Y., Buchner, A., & Hansen, L. S. (1980). Reactive lesions of the gingiva: a clinicopathological study of 741 cases. *J Periodontol*, 51, 655-61.
- Lester, S. R., Cordell, K. G., Rosebush, M. S., Palaiologou, A. A., & Maney, P. (2014). Peripheral giant cell granulomas: a series of 279 cases. *Oral Surg Oral Med Oral Pathol*, 118(4), 475-82.
- Motamedi, M. H. K., Esghyar, N., Jafari, S. M., Lassemi, E., Navi, F., Abbas, F. M., Khalifeh, S., & Eshkevari, P. S. (2007). Peripheral and central giant cell granulomas of the jaws: A demographic study. *Oral Surg Oral Med Oral Pathol Oral Radiol Endod*, 103, 39-43.
- Neville, B. W., Damm, D. D., Allen, C. M., & Bouquot, J. E. (1995). *Oral & Maxillofacial Pathology*. USA: WB Saunders Company.
- Pandolfi, P. J., Feleflı, S., Flaitz, C. M., & Jhonson, J. V. (1999). An aggressive peripheral giant cell granuloma in a child. *J Clin Pediatr Dent*, 23, 353-5.
- Reichart, P. A., & Philipsen, H. P. (2001). *Color Atlas of Dental Medicine-Oral Pathology*. Stuttgart-Germany: Thieme Medical Publishers; 2001: 55-56.
- Sadri, D., Hejazi, M., Jahanbani, J., & Forouzandeh, A. (2010). Quantitative analysis of argyrophilic nuclear organizer regions in giant cell lesions of jaws. *J Oral Pathol Med*, 39, 431-434.
- Shadman, N., Ebrahimi, S. F., Jafari, S., & Eslami, M. (2009). Peripheral giant cell granuloma: A review of 123 cases. *Dent Res J (Isfahan)*, 6, 47-50
- Soames, J. V., & Southam, J. C. (2000). *Oral pathology*. Oxford: Oxford University Press.
- WHO. In: World Health Organization Classification of Head and Neck Tumours 4th edition, Lyon: IARC Press; 2017.
- Yalçın, E., Ertaş, Ü., & Altaş, S. (2010). Periferel Dev Hücresel Granülom: Retrospektif çalışma. *Atatürk Üniversitesi Diş Hekimliği Fakültesi Dergisi*, 20(1), 34-37.
- Zarei, M. R., Chamani, G., & Amanpoor, S. (2007). Reactive hyperplasia of the oral cavity in Kerman province, Iran: a review of 172 cases. *Br J Oral Maxillofac Surg*, 45, 288-292.