



## Zavot Irkı Sığırlarda Arteria Carotis Externa ve Son Dalları Üzerinde Makroanatomik Araştırmalar\*

Yalçın AKBULUT<sup>1✉</sup>, Kadir ASLAN<sup>2</sup>

1. Kafkas Üniversitesi, Kars Sağlık Yüksekokulu, Kars.
2. Kafkas Üniversitesi Veteriner Fakültesi Anatomi ABD, Kars.

**Özet:** Bu çalışmanın amacı Zavot ırkı sığırların baş bölgesinin arteriyel vaskularizasyonunu sağlayan a. carotis externa ve son dallarının makroanatomisini incelemektir. Bu amaçla Kars Belediyesi kesimhanesinden temin edilen 10 adet Zavot ırkı sığır başı materyal olarak kullanıldı. Bu materyallerin incelenmesi için latex karışımı a. carotis communis'den verildi. A. carotis externa'dan, tr. linguofacialis, a. auricularis caudalis, a. temporalis superficialis ve a. maxillaris adındaki dalların orijin aldığı saptandı. A. facialis'den iki adet r. glandularis'in orijin aldığı saptandı. A. auricularis caudalis kulağın caudal'ine ulaştığında r. auricularis lateralis ile r. auricularis intermedius lateralis'i verdiği gözlemlendi. R. intermedius lateralis'den ise r. auricularis intermedius medialis'in orijin aldığı gözlemlendi. A. alveolaris inferior'un, a. maxillaris'den orijin aldığı ve canalis mandibularis içerisinde çok kıvrımlı bir seyir izlediği belirlendi. A.alveolaris inferior'un, foramen mentale'den geçtikten sonra a. mentalis ismini alarak bu kıvrımlı seyrini sonlandırdığı saptandı. A. ophthalmica externa'nın tek kök halinde a. maxillaris'den orijin aldığı gözlemlendi. Sonuç olarak Zavot ırkı sığırlarda a. carotis externa'nın baş bölgesindeki dallanması genel olarak diğer büyük ruminantlarla benzerlik göstermesine rağmen bazı farklılıklar da tespit edildi.

**Anahtar kelimeler:** Arteria carotis externa, Makroanatomisi, Zavot ırkı sığır.

## Macroanatomic Investigation of External Carotid Artery and Its Terminal Branches of Zavot-Bred Cattle

**Abstract:** The aim of this study was to investigate the macro-anatomy of terminal branches and external carotid artery supplying the arterial vascularisation of Zavot-bred cattle head. For this purpose, ten heads supplied from the slaughterhouse of Kars Municipality were used. Latex was injected into the common carotid artery, for the examination of these materials. It was found that the external carotid artery gave off the linguofacial trunk, the caudal auricular, superficial temporal and maxillary arteries. It was found that the two ramus glandularis were originated from the facial artery. It was observed that the caudal auricular artery extended to the caudal of ear and it was separated into two branches named as the ramus auricularis lateralis and ramus auricularis intermedius lateralis. It was also observed that the ramus auricularis intermedius medialis was originated from the ramus intermedius lateralis. Furthermore, it was observed that the inferior alveolar artery gave off from the maxillary artery and had a folded structure inside the canalis mandibularis. After the inferior alveolar artery passed through the foramen mentale, it was terminated as the mental artery. The external ophthalmic artery was leaved from the maxillary artery as a single root. As a result, while the ramification of the external carotid artery on the head region of the Zavot-bred cattle was generally similar to that of the other ruminants, some differences were also found.

**Key words:** External carotid artery, Macroanatomy, Zavot-bred cattle.

✉Yalçın AKBULUT

Kafkas Üniversitesi, Kars Sağlık Yüksekokulu, Kars, e-posta: azygos\_1453@hotmail.com

\* Bu çalışma Yalçın Akbulut'un Doktora Tezinden özetlenmiştir.

## GİRİŞ

Ülkemizin iklim ve yer şekilleri özelliklerinin bölgesel olarak değişmesi hayvan yetiştiriciliğinde farklı kültür ırklarının ortaya çıkmasına neden olmuştur. Kış mevsiminin uzun ve soğuk geçtiği Kars, Erzurum ve Ardahan yörelerinde bu iklim şartlarına uyum sağlayabilen Zavot ırkı sığır yetiştiriciliği yapılmaktadır. Bu ırk Simental, İsviçre esmeri ve bölgenin yerli ırklarının bir melezi olarak ortaya çıkmıştır (Batu, 1962; Alpan, 1990).

Baş ve boyundaki tüm oluşumlara arteriyel kanı taşıyan a. carotis communis, atlas'ın processus transversus'u veya art.atlantoaxialis düzeyinde a. carotis externa ve a. carotis interna olmak üzere iki dala ayrılır. A. carotis interna equidede çok kalın, carnivorlarda ince olup ruminatlarda bulunmaz. A. carotis externa'dan a. temporalis superficialis, a. maxillaris, tr. linguofacialis ve a. auricularis caudalis isimli dallar orijin alır (Dursun, 2000).

A.temporalis superficialis'den orijin alan a. transversa faciei m. masseter'in, a. palpebralis superior lateralis ve a. palpebralis inferior lateralis üst ve alt göz kapaklarının, a. cornualis ise boynuzun corium tabakasının arteriyel vaskularizasyonunu sağlar (Ghoshal, 1975; Dursun, 2000). A. maxillaris'den orijin alan a. alveolaris inferior canalis mandibularis içerisine girerek molar ve premolar diş köklerinin, a. buccalis regio buccalis'in, a. ophthalmica externa ise göz kaslarının, gözün ve aynı zamanda gl. lacrimalis'in de arteriyel vaskularizasyonunu sağlar (Sisson, 1964; Ghoshal, 1975). Tr. linguofacialis'den orijin alan a. lingualis dilin ve ağız boşluğunun tabanının, a. facialis ise yüzün başlıca kan damarıdır. A. auricularis caudalis kulağın dış ve iç kesimlerinin, cartilago auricula'nın, meatus acusticus externus'un derisinin ve occipital bölgenin vaskularizasyonuna katılır (Çalışlar ve ark., 1998; Dursun, 2000; Dyce ve ark., 2002).

Özellikle ruminantlarda baş bölgesinin arteriyel vaskularizasyonu ile ilgili bir çok araştırma yapılmasına rağmen Zavot ırkı sığırlarda bu tür

çalışmalar bulunmamaktadır. Bu çalışmada Zavot ırkı sığırların baş bölgesinin arteriyel vaskularizasyonu ile ilgili eksikliğin giderilmesi ve anatomik farklılıkların ortaya konulması amaçlandı.

## MATERYAL ve METOT

Bu çalışmada materyal olarak Kars yöresinde yetiştirilen 10 adet Zavot ırkı sığır başı (cinsiyet farkı gözetilmeksizin) kullanıldı. Bu materyaller Kars Belediyesi kesimhanesinden temin edildi. Kesim sonrası kanın pıhtılaşmasını engellemek amacı ile a. carotis communis dextra ve a. carotis communis sinistra'dan % 0,9'luk tuzlu su verilerek arterler yıkandı. Materyaller daha sonra Kafkas Üniversitesi Veteriner Fakültesi Anatomi Anabilim Dalı Laboratuvarına hızlı bir şekilde getirilerek yıkama işlemi bir kez daha tekrarlandı. Kırmızı kumaş boyası (Artdeco) ile renklendirilmiş latex (ZPK-580-S; Gerard Biological Center, Preston, UK) a. carotis communis dextra ve a. carotis communis sinistra'dan enjekte edilerek baş bölgesinin tüm arterlerinin bu karışım ile dolması sağlandı (Bugge, 1963; Erençin ve ark., 1967; Aycan ve Bilge, 1984). Damar uçları ligatüre edildikten sonra materyaller latex'in katılması için oda sıcaklığında 24 saat bekletildi. Latex'in katıldığı anlaşıldıktan sonra materyaller 7-10 gün boyunca %10'luk formaldehit solüsyonuna bırakıldı. Baş bölgesinde bulunan tüm doku ve organların formaldehit aldığı tespit edildikten sonra materyallerin diseksiyonları yapılmaya başlandı (Çalışlar, 1989). Literatür bilgileri doğrultusunda arterlerin beslediği alanlar ortaya çıkartıldı. Damarların dijital kamera (Kodak M 320) ile fotoğrafları çekildi. Fotoğraflar bilgisayar ortamına aktarıldıktan sonra Nomina Anatomica Veterinaria (2005)'deki terimler esas alınarak yazım işlemleri yapıldı.

## BULGULAR

A. carotis externa'nın, sulcus jugularis'in derinliğinde a. carotis communis'den orijin aldığı ve dorsal yönlü çok kısa bir seyirden sonra gl. parotis'in

altından ventral yönlü seyir izleyen tr. linguofacialis'i verdiği gözlemlendi. Tr. linguofacialis'ten de a. facialis ve a. lingualis'in orijin aldığı belirlendi (Şekil 1/3).

A. *facialis'in*, tr. linguofacialis'ten orijin aldığı ve orijininden itibaren rostroventral bir seyir izlediği gözlemlendi. A. facialis'in tr. linguofacialis'ten orijin aldıktan ortalama 1-2 cm sonra gl. mandibularis ve gl. parotis'in ventral kısmına giden iki adet ince dal verdiği belirlendi. Bu dallardan sonra seyrine a. facialis'in rostroventral yönde devam ederek m. digastricus'un ve m. mylohyoideus'un caudal kesimini besleyen ince bir kol daha verdiği görüldü (Şekil 1/11).

Aa. *labiales inferior'un*, a. facialis'in, incisura vasorum facialis'ü geçip yüzün lateral'ine ulaştıktan sonra m. depressor labii inferioris'in ventral kenarına paralel olarak ilerleyen a. labialis inferior superficialis'i verdiği görüldü (Şekil 1/12). Ayrıca m. depressor labii inferioris'in dorsal kenarına paralel ve gl. buccales ventrales'in üzerinde ilerleyen a. labialis inferior profunda'nın da a. facialis'den orijin aldığı saptandı (Şekil 1/14). A. facialis, v. facialis ve ductus parotideus ile birlikte rostradorsal olarak seyrine devam ederken a. labialis inferior profunda'yı verdikten 7-8 cm sonra a. labialis superior'u verdiği görüldü. A. labialis superior'un, a. facialis'den orijin aldıktan sonra m. orbicularis oris içine doğru ilerlediği tespit edildi (Şekil 1/15).

A. *auricularis caudalis'in*, a. carotis externa'nın caudal'inden orijin aldığı ve orijinini takiben stylohyoideum'un caudal açısı ile proc. jugularis'in cranial kenarı arasında caudodorsal yönlü bir seyir izleyerek gl. parotis'e giden rr. parotidei isimli dalı verdiği görüldü. A. auricularis caudalis'in kulağın uç kısmına kadar giden r. auricularis lateralis ile r. auricularis intermedius lateralis'e orijinlik ettiği belirlendi. Bununla birlikte r. intermedius lateralis'ten de r. auricularis intermedius medialis'in orijin aldığı gözlemlendi.

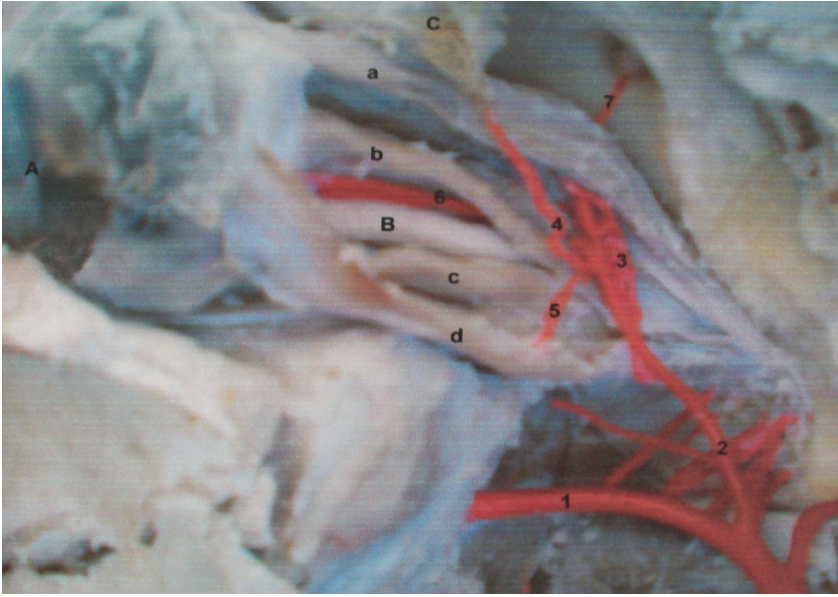
A. *temporalis superficialis'in*, gl. parotis'in altında a. carotis externa'dan orijin aldığı ve orijinini takiben dorsal yönlü bir seyir izlediği gözlemlendi (Şekil 1/6).

A. *transversa faciei'nin*, a. temporalis superficialis'ten ayrıldıktan sonra rostrolateral yönde m. masseter'in üzerine doğru ilerlediği ve damardan ilk önce m. masseter'in caudal kenarı yakınlarında gl. parotis'e giden iki dalın çıktığı gözlemlendi. A. transversa faciei, m. masseter üzerine geldikten sonra kasın medial'ine yakın bir yerde farklı yönlere giden dallar vererek dağıldığı gözlemlendi. Son olarak a. transversa faciei'nin devamı niteliğinde olan medial yönlü kalın bir dal vermek suretiyle m. masseter'in derinine girerek a. facialis'den orijin alan r. massetericus isimli bir dal ile anastomoz yaparak sonlandığı tespit edildi (Şekil 1/4).

A. *maxillaris'in*, a. carotis externa'dan a. temporalis superficialis ve a. transversa faciei ayrıldıktan sonra, rostral yönde ilerleyen a. carotis externa'nın devamı niteliğinde olduğu belirlendi (Şekil 1/5, 2/1, 3/1).

A. *alveolaris inferior'un*, a. maxillaris'den orijin aldığı ve n. alveolaris inferior eşliğinde for. mandibulae vasitısıyla canalis mandibularis'e girdiği gözlemlendi (Şekil 2/2). Daha sonra bu damarın diş köklerinin bulunduğu bölgede çok fazla kıvrım yaptığı ve diş köklerine giden rr. dentales'i verdiği saptandı (Şekil 2/4). A. alveolaris inferior'un canalis mandibularis içerisindeki seyrini tamamlayıp for. mentale'den geçtikten sonra bu kıvrımlı seyrinin bittiği ve devamı niteliğinde olan a. mentalis'i verdiği saptandı (Şekil 2/5).





**Şekil 3.** Gözün arterleri (lateralden görünüş)  
**Figure 3.** Eye's arteries (lateral view)

1- A. maxillaris, 2- A. ophthalmica externa, 3- Rete mirabile ophthalmicum, 4- A. lacrimalis, 5- Aa. ciliares anteriores, 6- A. centralis retinae, 7- A. supraorbitalis, a- M. rectus dorsalis, b- M. levator palpebra superior, c- M. rectus bulbi ventralis, d- M. rectus bulbi lateralis, A- Bulbus oculi, B- N. opticus, C- Gl. lacrimalis.

*A. ophthalmica externa*'nın, retractor göz kaslarının orijin aldıkları noktanın hemen altında a. maxillaris'den tek bir dal halinde orijin aldığı belirlendi. Bu damarın orijinini takiben dorsal yönlü bir seyir izleyerek m. rectus dorsalis ile m. retractor bulbi arasından geçerek rete mirabile ophthalmicum'a katıldığı gözlendi (Şekil 3/2). Arteriyel bir ağ şeklinde olan rete mirabile ophthalmicum'un, m. rectus dorsalis ile m. retractor bulbi arasında olduğu ve göz bölgesinde ince dallara ayrıldığı tespit edildi (Şekil 3/3).

*A. supraorbitalis*'in, rete mirabile ophthalmicum'dan orijin aldığı ve dorsal yönlü bir seyir izleyerek m. rectus dorsalis'in ventral'inden geçtikten sonra for.supraorbitalis vasıtasıyla frontal bölgeye ulaşarak burada sonlandığı gözlendi (Şekil 3/7).

*A. lacrimalis*'in, a. ophthalmica externa'dan orijin aldığı ve m. rectus dorsalis'in üzerinden geçtikten sonra rostradorsal yönlü bir seyir izleyerek

gl. lacrimalis'in ventral kenarından girip bez içerisinde sonlandığı gözlendi (Şekil 3/4).

*Aa. ciliares anteriores*'in, a. ophthalmica externa'dan, aa. ciliares posteriores longae'nın ise rete mirabile ophthalmicum'dan orijin aldığı gözlendi. Daha sonra aa. ciliares anteriores'in orijinini takiben ventral yönlü bir seyir izleyerek m. rectus lateralis'in üzerinden geçtikten sonra bulbus oculi'ye doğru ilerlediği ve bulbus oculi'nin ventralinden içeri girerek sonlandığı tespit edildi (Şekil 3/5).

*A. centralis retinae*'nin, rete mirabile ophthalmicum'dan orijin aldığı ve orijinini takiben n. opticus'un eşliğinde rostral yönlü bir seyir izleyerek bulbus oculi'ye ulaştığı gözlendi. *A. centralis retinae*'nin tek bir kök halinde orijin aldığı daha sonra iki dala ayrılarak bulbus oculi'ye girdiği saptandı (Şekil 3/6).

*A. infraorbitalis*'in, a. maxillaris'den fossa pterygopalatina içerisinde orijin aldığı ve a. palatina

minor, a. palatina major ile a. sphenopalatina adındaki damarlara orijinlik eden a. palatina descendens'in de yine aynı yerde a. maxillaris'in orijin aldığı belirlendi.

## TARTIŞMA

A. carotis externa'nın, a. carotis communis'den orijin aldığı bununla birlikte seyir yönü ve kalınlığı itibarıyla a. carotis communis'in devamı niteliğinde olması daha önceden yapılan araştırmalar ile (Ghoshal, 1975; Dursun, 2000; Najafi, 2008) benzerlik göstermektedir. Tr. linguofacialis'in, stylohyoideum'un caudal ucu hizasında a. carotis externa'dan orijin aldıktan sonra a. facialis ve a. lingualis dallarını vermesi Nickel ve ark., (1981), Dursun (2000)'un belirttikleri veriler ile uyum sağlamaktadır.

Sisson (1964), Kaman (1986), Çalışlar (1998) ve Dursun (2000)'un belirttiği gibi a. facialis'in seyrine v. facialis ve ductus parotideus eşliğinde devam ettiği ve rr. glandulares, a. submentalis, aa. labiales inferiores, a. labialis superior, a. angularis oris, r. lateralis nasi rostralis ve r. angularis oculi isimli dallar verdiği görüldü. Özdemir (2002)'in bildirdiğinin aksine rr. glandulares'in, a. facialis'den tek bir kök halinde orijin almak suretiyle gl. mandibularis'e ulaştığı ve bu daldan 2-3 cm sonra gl. parotis'e giden ayrı bir dalında a. facialis'den orijin aldığı gözlemlendi.

Ghoshal (1975) ve Dursun (2000)'un bildirdiği gibi aa. labiales inferiores'in a. facialis'den orijin alarak m. depressor labii inferioris'in ventral kenarının altında angulus oris'e kadar ulaştığı ve bölgede bulunan m. buccinator ile gl. buccalis'lere de dal vermek suretiyle sonlandığı görüldü.

A. carotis externa'dan orijin alan a. auricularis caudalis'i orijininin sonra caododorsal bir seyir izlediği ve ilk olarak gl. parotis'e giden rr. parotidei isimli dalı verdiğinin görülmesi Ghoshal (1975), Dursun (2000)'un tarafından sunulan veriler ile uyum sağlamaktadır.

A. transversa faciei'nin a. temporalis superficialis'ten orijin aldıktan sonra dik bir açıya yakın şekilde m. masseter'in ortasına kadar gelerek farklı yönlerde dallar vermesi Suzuki (1984), Dursun (2000), Shao ve ark., (2008) tarafından sunulan bilgiler ile paralellik göstermektedir.

Dursun (2000), Dyce ve ark., (2002) ve Özdemir (2002)'in bildirdiği gibi a. maxillaris'ten orijin alan a. alveolaris inferior'un rostroventral yönlü kısa bir seyirden sonra for. mandibulae'den kendisi ile aynı isimli sinirle beraber canalis mandibularis'e girerek mandibular dişlere giden rr. dentales'leri ve aynı zamanda diş etlerine giden a. mentalis isimli dalı verdiği görüldü. A. alveolaris inferior'un canalis mandibularis içerisinde spiral bir seyirde ilerlemesi ve for. mentale'den sonra bu spiral seyrinin sonlanması literatür bilgilerinde yer almazken bu bulgular Zavot sığır ırklarında ilk kez bu çalışmada ortaya konuldu. A. ophthalmica externa'nın a. maxillaris'in dorsal'inde for. orbitorotundum düzeyinde tek bir kök halinde orijin alarak m. rectus dorsalis ile m. retractor bulbi arasında bulunan rete mirabile ophthalmicum'a girmesi diğer araştırmacıların (Dursun, 2000; Wang, 2002; Shao ve ark., 2008) verileri ile uyum göstermektedir. Özdemir (2002), mandalarda a. ophthalmica externa'nın, a. maxillaris'den iki kök halinde orijin aldığını belirtirken, bu çalışmada Zavot sığır ırkında a. ophthalmica externa'nın tek dal halinde orijinlendiği belirlendi. Dursun (2000) ve Özdemir (2002)'in verilerine benzer şekilde a. supraorbitalis'in, rete mirabile ophthalmicum'dan orijin alarak, m. levator palpebra superior ile m. rectus medialis'in arasından geçip dorsal'e yöneldiği ve for. supraorbitale vasıtasıyla frontal bölgeye ulaştığı belirlendi.

Aslan ve ark., (2005)'nin bildirdiği gibi a. lacrimalis'in a. ophthalmica externa'dan orijin aldığı ve gl. lacrimalis'in içinde sonlandığı gözlemlendi. Aa. ciliares posteriores longae'nin rete mirabile ophthalmicum'dan orijin aldığı ve bulbus oculiye doğru ilerlediğinin belirlenmesi diğer literatür

bilgilerine (Ghoshal, 1975; Wang, 2002; Shao ve ark., 2008) benzerlik göstermektedir.

Ghoshal (1975) ve Dursun (2000)'un bildirimlerine benzer şekilde a. infraorbitalis'in for.maxillare'den canalis infraorbitalis'e girdiği ve kanal içerisinde ilerlerken premolar ve molar diş köklerine giden rr. dentales'leri verdiği saptandı. Dursun (2000) ve Özdemir (2002)'in bildirdiği gibi a. palatina descendens'in, a. maxillaris'den orijin aldığı ve a. sphenopalatina, a. palatina minor ve a. palatina major'u verdiği gözlemlendi.

Sonuç olarak, Zavot ırkı sığırlarda a. carotis externa ve son dallarının diğer ruminantlar ile benzerlik göstermesine rağmen, a. ophthalmica externa ve a. alveolaris inferior'un seyri ve dallarında bazı anatomik farklılıklar olduğu tespit edildi.

#### KAYNAKLAR

- Alpan O., 1990. Sığır yetiştiriciliği ve besiciliği. Medisan Yayın No: 3, 45, Ankara.
- Aslan K., Kürtül İ., Aksoy G., Özcan S., 2005. Gross anatomy of the lacrimal gland (gl. lacrimalis) and its arterial vascularization in the fetus of Zavot-Bred cattle. Kafkas Üniv. Vet. Fak.Derg., 11, 7-49.
- Aycan K., Bilge A., 1984. Plastik enjeksiyon ve korozyon metodu ile vaskuler sistemin anatomisinin araştırılması. Erciyes Üniv. Tıp Fak. Derg., 6, 545-552.
- Batu S., 1962. Türkiye sığır ırkları ve sığır yetiştirme bilgisi. 3. Basım, Ankara Üniv. Basımevi, 116-117.
- Bugge J., 1963. A standardised plastic injection technique for anatomical purposes. Acta Anat., 51, 177-192.
- Çalışlar T., 1989. Evcil hayvanların anatomisi I. köpek, sığır, koyun ve keçi disseksiyonu. Gür-Ay Matbaası, İstanbul.
- Çalışlar T., Kahvecioğlu O., Mutuş R., 1998. Veteriner topografik anatomi. 2. Baskı, Medisan Yayınevi, Ankara.
- Dursun N., 2000. Veteriner Anatomi II. 6. Baskı, Medisan Yayınevi, Ankara.
- Dursun N., 2001. Veteriner topografik anatomi. 1. Baskı, Medisan Yayınevi, Ankara.
- Dyce KM., Sack WO., Wensing CJG., 2002. Text Book of Veterinary Anatomy. 3<sup>th</sup>ed. W.B. Saunders Company, Philadelphia.
- Erençin Z., Hassa O., Sağlam M., Evren A., 1967. Enjeksiyon yolu ile damar ve kanal sistemleri için plastik demonstrasyon metodlarının geliştirilmesi. Ankara Üniv. Vet. Fak. Derg., 14, 444-452.
- Ghoshal NG., 1975. Ruminant heart and arteries. In "The Anatomy of the Domestic Animals", W.B. Saunders Company, Philadelphia, 960-1024.
- Nomina Anatomica Veterinaria, 2005. Nomina Anatomica Veterinaria. 4th ed. Zurich and Ithaca New York. New York International Committees on Veterinary Anatomical Nomenclature.
- Kaman J., 1986. A doubled ductus parotidus in a cow. Acta Vet., 55, 3-9.
- Najafi G., Ahmedi A., Razi M., 2008. The topographical anatomy, blood and nerve supply of the carotid body in the cattle (1-3 years old). J. Anim. Vet. Adv., 7, 673-675.
- Nickel R., Schummer A., Seiferle E., 1981. The anatomy of the domestic animals. The circulatory system, the skin and cutaneous organs of the domestic animals. Verlag Paul Parey, Berlin Hamburg.
- Özdemir V., 2002. Mandalarda a. carotis communis ve son dalları üzerine makroanatomik araştırmalar. Doktora Tezi, Selçuk Üniv., Sağ. Bil.Enst., Konya.



Shao B., Ding Y., Yu S., Wang J., 2008. The arterial supply of the eye of the yak (*Bos Grunniens*). *Res. Vet. Sci.*, 84, 174-177.

Sisson S., 1964. *The Anatomy of the Domestic Animals*. 4th ed. W.B. Saunders Company, Philadelphia and London.

Suzuki T., 1984. Arterial supply to the masseter muscle in the cow. *Jpn. J. Vet. Sci.*, 46, 659-667.

Wang J., 2002. The arterial supply to the eye of the Bacterian Camel (*Camelus bacterianus*). *Vet. Res. Com.*, 26, 505- 512.