

OLGU YAZISI / CASE REPORT

GRANÜLOMATÖZ GASTRİT/ OLGU SUNUMU

GRANULOMATOUS GASTRITIS/ CASE REPORT

Ayşe Nur Değer¹, Lale Atay², Hüseyin Üstün³

¹Dumlupınar Üniversitesi Tıp Fakültesi Patoloji AD.

²Üsküdar Devlet Hastanesi Patoloji Bölümü

³Kafkas Üniversitesi Tıp Fakültesi Patoloji AD.

ÖZ

Granülomatöz gastrit nadir görülen bir klinikopatolojik antitedir. Etiyolojik faktörler çok çeşitlidir. Crohn hastalığı granülomatöz gastritin en sık sebebidir. Gastrik tüberküloz, abdominal tüberkülozun nadir bir formudur. Ancak endemik bölgelerde gastrik tüberküloz granülomatöz gastritin ayırıcı tanısında akla gelmelidir. Kesin tanı morfolojik bulgular, klinik ve laboratuvar bulguları değerlendirilerek konur. Ancak bütün bu multidisipliner yaklaşıma rağmen kesin tanı verilemeyebilir. 38 yaşında kadın hastada granülomatöz gastrit olgusunu sunduk. Histomorfolojik görünümü ve klinik bulguları ile primer tüberküloz gastrit yönünden şüpheli olarak değerlendirilen olgu antitüberküloz tedavi sonrası düzelmıştır. Biz bu olguyu nadir bir antite olarak sunmayı, bu olgu ile birlikte granülomatöz gastrit etiyojisi ve histomorfolojisini gözden geçirmeyi uygun gördük.

ANAHTAR KELİMELE: Granülomatöz Gastrit, Mide, Ekstrapulmoner Tüberküloz

SUMMARY

Granulomatous gastritis is an uncommon clinicopathologic entity. Etiologic factors are extremely various. Crohn's disease is the most common cause of granulomatous gastritis. Gastric tuberculosis is a rare form of abdominal tuberculosis. However, gastric tuberculosis should be considered in the differential diagnosis of granulomatous gastritis in endemic areas. Final diagnosis is reached by the evaluation of clinic, morphologic and laboratory findings. However, despite all this multidisciplinary approach definite diagnosis may not given. We present the cases of granulomatous gastritis in 38 year old female. Histomorphological appearance and clinical findings of patient considered as primary tuberculosis gastritis and patient's clinical and endoscopic finding improved after antituberculosis treatment. We considered this case as an uncommon entity and also found it suitable to review granulomatous gastritis etiology and histomorphology with the presentation of the case.

KEYWORDS: Granulomatous Gastritis, Stomach, Extrapulmonary Tuberculosis

Geliş Tarihi / Received: 08.12.2014

Kabul Tarihi / Accepted: 16.01.2015

Yazışma Adresi / Correspondence: Yrd.Doç.Dr. Ayşe Nur DEĞER
Dumlupınar Üniversitesi Tıp Fakültesi Patoloji AD, Kütahya
ayhade@yahoo.com

GİRİŞ

Granülatöz gastrit tanısı alan olgularda, Crohn hastalığı en sık sebep olmakla birlikte, tüberküloz, sifiliz, fungal etkenler, yabancı cisim granülomları, sarkoidoz, maligniteye bağlı granülomlar diğer etiyolojik faktörlerdir (1, 2). Bu hastalık gruplarından birine dahil edilemeyen granülatöz gastrit "izole granülatöz gastrit" olarak tanımlanır (1-4). Morfolojik görünüm her zaman kesin tanı koydurmaz. Granülatöz gastrit tanısı alan olgularda, etiyolojiyi belirlemek için hastaların klinik ve laboratuvar bulguları birlikte değerlendirilmelidir (1).

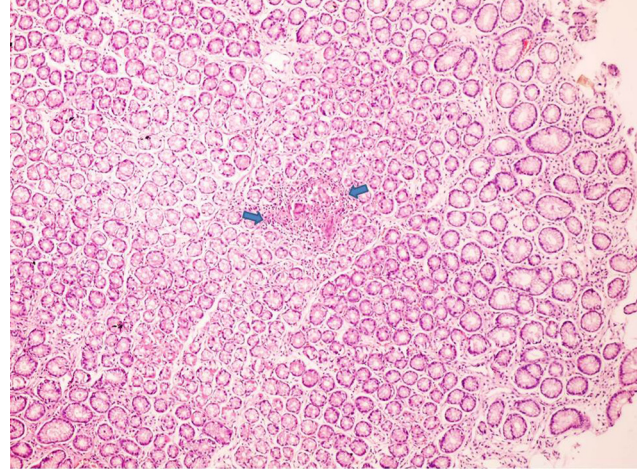
OLGU SUNUMU

38 yaşındaki kadın hasta, yaklaşık 3 ay önce başlayan, bıçak saplanır tarzda epigastrik ağrı ve kilo kaybı nedeni ile kliniğe başvurdu. Ağrı epigastrik bölgeye lokalize olup, yayılımı yoktu. Yapılan fiziki muayenede epigastrik bölgede hassasiyet gözlemlendi. Laboratuvar incelemesinde ise hastada hafif derecede anemi ve sedimentasyon yüksekliği tespit edildi (Hb %10.3 gr, Htc %31.9, lökosit 4800, sedimentasyon 38mm/saat). Hastada tümör markerleri (CEA, Ca 19-9, CA 125) negatifti.

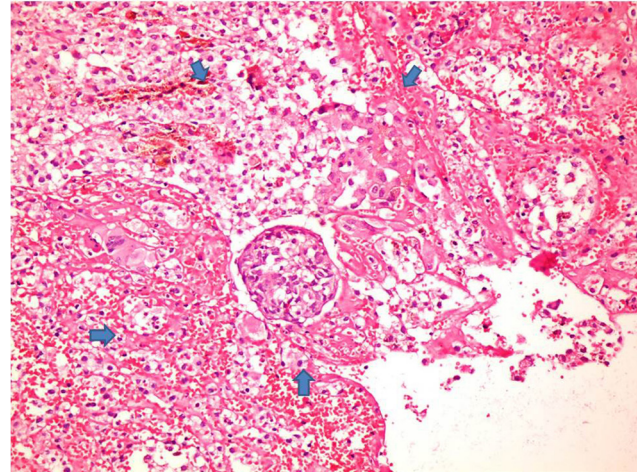
Hastaya yapılan üst abdominal Bilgisayarlı Tomografide mide korpusunda ve antrumunda yer yer lobule ve düzensiz konturlu duvar kalınlaşmaları gözlemlendi. Küçük kurvatur komşuluğunda 2 cm çapında nodüler alan (LAP ?) ve paragastrik daha küçük boyutta nodüller (multipl lenf nodları ?) rapor edildi.

Hastaya endoskopi planlandı. Endoskopik tetkik öncesinde hastadan aydınlatılmış onam formu alındı. Endoskopik tetkikte mide antrum mukozasında büyük krevatur ve küçük kurvatur mukozasında düzleşme ile birlikte fokal nodularite ve fokal ülserasyonlar izlendi. Kolonoskopide ise ince ve kalın bağırsak mukozasında patoloji görülmedi. Mide mukozasında nodularite ve ülserasyon görülen alanlardan biopsi alındı. Ortalama 0.3x0.2x0.2 cm boyutlarında ve toplam 8 adet mukozal doku parçası, incelenmek üzere patoloji laboratuvarına gönderildi. Bu örneklerden hazırlanan parafin bloklardan kesit alındı. Kesitlere Hemotoksilen-Eozin boyası uygulanıp, ışık mikroskopisinde incelendi.

Kesitlerde mideye ait prizmatik yüzey epitelinde fokal ülserasyon, epitel altında lamina propriada yer yer gland epitellerini de atake eden granülatöz iltihabi hücre infiltrasyonu görüldü. Granülomların merkezinde kazeifikasyon nekrozu tespit edildi (**Şekil 1-2**). Granülom yapıları ortada kazeifikasyon nekrozu ve perife-

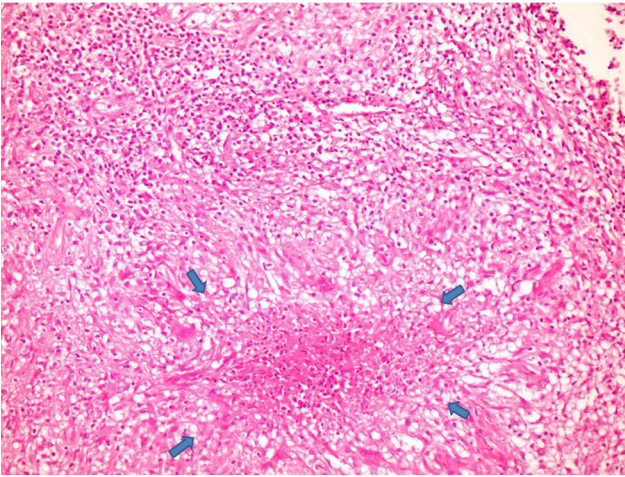


Şekil 1: Mide endoskopik biopsi örneğinde lamina propriada granülatöz inflamasyon H&EX40

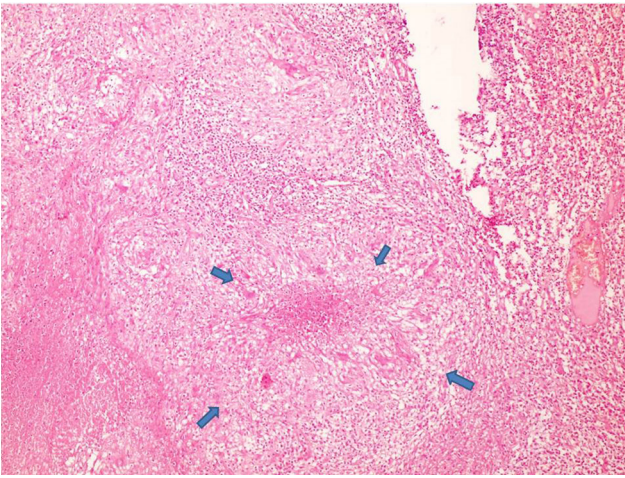


Şekil 2: Dejenere, Stromada multinukleer dev hücreler, epiteloit histiositleri içeren granulom yapısı H&E X100

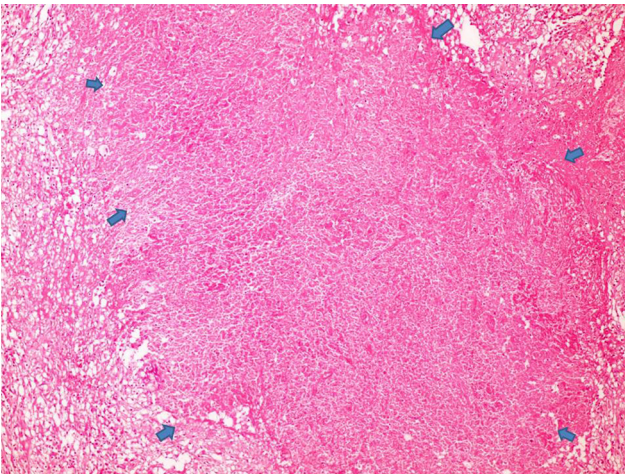
rinde Langhans tipi multinukleer dev hücreler ile epiteloit histiositlerden oluşuyordu (**Şekil 3-4-5**). Kesitlerde granülatöz iltihaba sebep olabilecek polarize ışıkta ışığı çift kıran yabancı cisim yapısı ve fungal elemanlar görülmedi. Modifiye giemza ile yapılan histokimyasal tetkikte helicobacter pylori izlenmedi. Olguya bu haliyle "Granülatöz gastrit" tanısı kondu. Kliniğe ise olgunun öncelikle tüberküloz yönünden araştırılması önerildi. Hastanın bunun üzerine çekilen akciğer grafisinde geçirilmiş ya da aktif tüberküloz infeksiyonunu düşündürecek bir patoloji görülmedi (**Şekil 6**).



Şekil 3: Nekroz alanı çevresinde lenfosit, histiosit, dev hücreler izleniyor. H&E X200

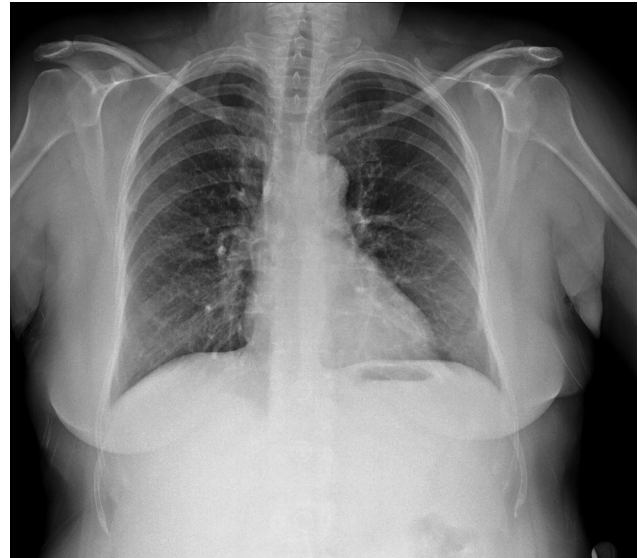


Şekil 4: Yüzey epitelinde ülserasyon, stromada kazeifikasyon nekrozu etrafında histiositler ve dev hücreler izleniyor. H&EX200



Şekil 5: Geniş nekroz alanı çevresinde iltihabi hücreler izleniyor H&E X400

Hastanın PPD testi negatif çıktı. Hastada kilo kaybı, hafif anemi, hafif sedimentasyon yüksekliği gibi nonspesifik klinik bulgulara rağmen,



Şekil 6: PA AC grafisi

biyopsilerin histopatolojik incelemesinde özellikle tüberkülozda sık görülen kazeifiye granülomların görülmesi nedeniyle, olguya antitüberküloz tedavi başlandı. 6 aylık antitüberküloz tedavi sonrası hastanın semptomları düzeldi.

Endoskopik tetkikte mide mukozasında nodularite ve ülserasyonların gerilediği dikkati çekti. Kontrol için yapılan endoskopik biyopside granülom yapılarının gerilediği görüldü. Histopatolojik incelemede hafif derecede nonspesifik kronik gastrit bulguları izlendi. Literatürde, benzer olgularda tüberküloz basiliyi üretmenin zorluğu nedeniyle, antituberkuloz tedavinin hem tanı hem de tedavi seçeneği olarak kullanılabileceğinden söz edilmektedir. Biz de bu olguda histopatolojik preparatlarda ilgili etkeni gösterememekle birlikte, antituberkuloz tedaviye yanıt vermesi nedeniyle olguyu primer tüberküloz gastrit olarak değerlendirdik.

TARTIŞMA

Granülomatöz gastrit tüm gastrit olgularının % 0.27'sini oluşturur (1). Bununla birlikte, histopatolojik olarak nadir bir tanı olan granülomatöz gastrit tanısı verildiğinde hastalığın etiyolojisini belirlemek çok kolay değildir. Çünkü granülomatöz gastrit etiyolojisinde geniş bir hastalık gurubu yer almaktadır. Granulomatöz gastrit nedenleri şöyle özetlenebilir: Bakteriyel etkenler (sifiliz, mikobakteriyel enfeksiyonlar, whipple hastalığı, helicobakter pylori vb.), fungal nedenler (histoplazmozis, blastomikozis, cryptococcus vb.), paraziter nedenler (schistosomiasis,

stronglyoidiasis vb.), idiopatik (Crohn hastalığı, sarkoidoz, idiopatik granümatöz gastrit), diğer nedenler (çocukluk çağı kronik granümatöz hastalığı, alerjik granümatözis ve vaskülit, plazma hücreli granülom, tumoral amiloidoz, romatoid nodul, gastrik perforasyon, peptik ülser perforasyonu, malakoplaki, ilaç bağımlılığında görülen granülom vb.), neoplastik nedenler (gastrik karsinom ve gastrik lenfomalar ile ilişkili granülomlar ve langerhans hücreli histiositozis) ve yabancı cisim reaksiyonları (yiyecek, sutur, baryum, talc ve berilyum vb.) (5).

Crohn hastalığı granümatöz gastritin en sık sebebidir (1, 2, 4). Ectors ve arkadaşlarının çalışmasında 71 hastalık serinin %52'si Crohn hastalığı tanısı almıştır. Aynı çalışmada granümatöz gastrit olgularının %25'ine izole granümatöz gastrit, %10'una yabancı cisim reaksiyonuna bağlı granülom, %7'sine tümöre bağlı granülom, %1'ine sarkoidoz, %1'ine whipple hastalığı ve %1'ine ise vaskülitte bağlı granülom tanısı verilmiştir. %3'lük grup ise sınıflandırılmamıştır (1).

Granümatöz gastritte çok sayıda ve kompakt granülom görülmesi nadirdir. Görüldüğünde ise sarkoidoz, vaskülit ya da whipple hastalığı gibi sistemik bir etiyoloji düşünülmelidir (1). Az sayıda küçük granülom Crohn hastalığı, izole granümatöz gastrit ve yabancı cisim reaksiyonu için tipiktir (1). Bu üç hastalıkta granülomlar yüzeyledir ve epitel hasarı oluşturur.

Biopside sütür materyali, sindirilmemiş besinler gibi eksojen maddelerin görülmesi yabancı cisim granülomu tanısını destekler (1, 2). Crohn hastalığının %1-2'sinde midede semptomatik tutulum vardır. Gastrik Crohn hastalığı rapor edilen olguların çoğunda tanı anında ince bağırsak ve kolon tutulumu görülür. Morfolojik olarak midede granüomla birlikte, intestinal ve kolonik mukozada da granülom görülmesi Crohn hastalığı lehinedir. Sarkoidozda gastrointestinal sistemde tutulum nadirdir (1, 2). Gastrointestinal semptomu olmayan sarkoidozlu hastalarda, histopatolojik incelemede gastrik granülomların bulunabileceği akılda tutulmalıdır. Palmer sarkoidozun diğer bulgularını gösteren ancak gastrointestinal semptomu olmayan hastaların %10'unda gastrik biyopside granülom tespit etmiştir (6).

Sifiliz ve histoplazmozis gastrik granülom yapabilen diğer sebeplerdendir (2). Wegener granümatozis, vaskülitte seyreden bir hastalık olup gastrik granülom yapabilir (7). Histopatolojik olarak granülomlarla birlikte nekrotizan vaskülit görülmesi, anti-nötrofil sitoplazmik antikor (ANCA) pozitifliği ve klinik olarak diğer sistemlerdeki tutulum (akciğer ve böbrek) wegener granümatozis tanısını destekler (7). Granümatöz gastrit yapabilen nadir bir sebep de langerhans hücreli histiositozistir (LCH). Groisman ve arkadaşları gastrik mukoza örneğinde Langerhans hücreli histiositozise bağlı granümatöz gastrit olgusu tanımlamışlardır. Olguda multibl organ tutulumu mevcut olup gastrik biopsi örneğinde LCH tanısı immünohistokimyasal ve ultrastrüktürel olarak doğrulanmıştır (8).

Granümatöz gastrit etiyolojisinde gastrik adenokarsinom da düşünülmelidir. Bigotti ve ark. taşlı yüzük hücreli erken mide kanserinde granümatöz gastrit tanımlamışlardır. Aynı çalışmada, literatürde mide adenokarsinomuyla birlikte granümatöz gastritin görüldüğü 4 olgu bildirilmiştir (9). Son zamanlarda granümatöz gastritin az görülen nedenleri arasında helicobakter pylori infeksiyonuna dikkat çekilmektedir (10, 11). Bizim olgumuzda ise modifiye giemza ile yapılan histokimyasal tetkikte helicobacter pylori izlenmemiştir.

Abdominal tüberküloz intestinal tüberküloz ve peritoneal tüberküloz şeklinde görülür. Tüberküloz bağırsak mukozasında genelde ileoçekal tutulum yapar. Gastrik tüberküloz abdominal tüberkülozun nadir görülen bir formudur ve granümatöz gastritin nadir sebeplerindendir (2, 12). Özellikle tüberkülozun endemik olarak görüldüğü bölgelerde ve Asya'da gastrik tüberküloz görülebilir (13). Tüberküloz basilini üretmenin ve histopatolojik preparatlarda etkeni direk görebilmenin zorluğu nedeni ile tüberküloz gastrit tanısı zordur. Tüberküloz gastritte antitüberküloz tedavi hem tanıyı doğrulama hem tedavi seçeneği olarak düşünülmelidir (14).

Granümatöz gastrit yapacak hiçbir etiyolojik faktör bulunamazsa "izole granümatöz gastrit" tanısı verilir. İzole granümatöz gastrit, granümatöz gastrit sebepleri arasında ikinci sırada yer alır. Bu tanı için hastanın uzun süre izlenmesi gerekir. Steroidler ile hastalığın remisyonuna girmesi tanıyı doğrular (1, 3, 4).

Bizim olgumuzda ise histopatolojik incelemede kazeifiye granuloamların görülmesi, hastada kilo kaybı görülmesi, klinik, endoskopik ve histomorfolojik değerlendirmede gastrik granuloamları açıklayacak başka etiyolojik faktör görülmemesi nedeniyle, öncelikle gastrik tüberküloz düşünülmüştür. Histopatolojik tetkiklerde etken gösterilememiştir. Ancak literatüre benzer şekilde, antitüberküloz tedavi hem tanıyı desteklemiş hem de hastanın tedavisini sağlamıştır. Görüldüğü üzere granülomatöz gastrit tanısı etiyolojik anlamda geniş çaplı bir araştırma gerektirmektedir. Kesin tanı ancak klinik, laboratuvar ve histopatolojik çalışmaların sentezi ile verilebilir. Histopatolojik olarak granülomatöz gastrit tanısı alan olgularda, olguya geniş etiyolojik pencereden bakılmalı ve iyi bir klinik korelasyon sağlanmalıdır.

KAYNAKLAR

1. Ectors NL, Dixon MF, Geboes KJ, Rutgeerts PJ, Desmet VJ, Vantrappen R. Granulomatous gastritis: a morphological and diagnostic approach. *Histopathology* 1993; 23(1): 55-61
2. Aga R, McCarthy JH. Persistent granulomatous gastritis. *Br J Clin Pract.* 1990 Oct; 44(10): 414-5.
3. Giacobbe A, Facciorusso D, Cattani L, Tonti P, Andriulli A, Bisceglia M. Does single granuloma warrant a diagnosis of idiopathic granulomatous gastritis? *J Clin Gastroenterol.* 1993 Apr; 16(3): 261-3.
4. Hirsch BZ, Whittington PF, Kirschner BS, Black DD, Bostwick DG, Yousefzadeh DK. Isolated granulomatous gastritis in an adolescent. *Dig Dis Sci.* 1989 Feb; 34(2): 292-6.
5. Niitsu H, Tanabe K, Tokumoto N, Suzuki T, Tanaka A, Arihiro K, Ohdan H. Idiopathic granulomatous gastritis resembling a gastrointestinal stromal tumor. *Case Rep Gastroenterol.* 2012 May; 6(2): 502-9
6. Palmer ED. Note of silent sarcoidosis of the gastric mucosa. *J. Lab. Clin. Med.* 1958; 52(2): 231-4
7. Temmesfeld-Wollbrueck B, Heinrichs C, Szalay A, Seeger W. Granulomatous gastritis in Wegener's disease: differentiation from Crohn's disease supported by a positive test for anti neutrophil antibodies. *Gut.* 1997 Apr; 40(4):550-3.
8. Groisman GM, Rosh JR, Harpaz N. Langerhans cell histiocytosis of the stomach. A cause of granulomatous gastritis and gastric polyposis. *Arch Pathol Lab Med.* 1994 Dec; 118(12): 1232-5.
9. Bigotti G, Coli A, Magistrelli P, et al. Gastric adeno carcinoma associated with granulomatous gastritis. Case report and review of the literature, *Tumori* 2002 Mar-Apr; 88(2): 163-6
10. Yamane T, Uchiyama K, Ishii T, Nakano M, Kanetsuna Y, Okusa T, Tajiri H. Isolated granulomatous gastritis showing discoloration of lesions after Helicobacter Pylori eradication. *Dig Endosc.* 2010 Apr; 22(2): 140-3. doi: 10.1111/j.1443-1661.2010.00938.x.
11. Taş A, Karaman G, Çelik H. An unusual cause of granulomatous gastritis in an elderly patient: Helicobacter pylori. *Turk J Gastroenterol.* 2013; 24 (4): 368-9.
12. Lopez Caleya JF, Martin Rodeigo L, Mohammed Mourad F, De la Iglesia Fanjul, Martin Sanchez V, Gastric tuberculosis. Review apropos of a case, *Gastroenterol hepatol*, 2007, Jun-July; 30(6): 334-7
13. Kamani L, Mumtaz K, Azad NS, Jafri W, Granulomatous gastritis: a diagnostic dilemma? *Singapore Med J* 2008; 49(9): e 222-4
14. Singh B, Moodley J, Ramdial P, Haffejee AA, Royeppen E, Maharaj J. Primary gastric tuberculosis. A report of 3 cases. *S Afr J Surg.* 1996 Feb; 34(1): 29-32.