

Multiple Pulmoner Arter Anevrizmaları ve Pulmoner Hipertansiyonu Olan Takayasu Arteritli Bir Hasta: Olgu Sunumu ve Literatür Derlemesi

Multiple Pulmonary Artery Aneurysms and Pulmonary Hypertension in a Patient with Takayasu Arteritis: Case Report and Review of Literature

Dr. Gökhan AYKUN,^a
Dr. Ayşegül KARALEZLİ,^a
Dr. Mükrem ER,^a
Dr. H. Canan HASANOĞLU^a

^aGöğüs Hastalıkları Kliniği
Ankara Atatürk
Eğitim ve Araştırma Hastanesi,
Ankara

Yazışma Adresi/Correspondence:
Dr. Gökhan AYKUN
Ankara Atatürk
Eğitim ve Araştırma Hastanesi,
Göğüs Hastalıkları Kliniği, Ankara,
TÜRKİYE/TURKEY
dr_tga@hotmail.com

ÖZET Nabızsızlık hastalığı olarak da bilinen Takayasu Arteriti, aort ve onun major dallarını tutan nadir görülen inflamatuvar bir damar hastalığıdır. Damar inflamasyonu duvar kalınlaşması, fibrozis ve stenoza neden olur. Daha şiddetli inflamasyon arterin media tabakasını tahrip edebilir ve anevrizma gelişmesine neden olabilir. Klinik özellikleri, hastalığın tuttuğu yere göre tamamen farklılık gösterir. Tipik özellikleri sistemik arter tutulumuna bağlıdır. Hastalığın sistemik bulgularının klinik olarak daha belirgin olmasına karşın pulmoner vasküler tutulum hastaların önemli bir kısmında oluşur. Fakat pulmoner vasküler tutulumun prognozda belirleyici olduğu az sayıda vaka bildirilmiştir. Burada, 3 yıldır olan nefes darlığı şikayeti ile başvuran ve pulmoner hipertansiyon, multiple pulmoner arter anevrizmaları ve periferik arteriyel damarlarında yaygın trombüsleri saptanan ve takayasu arteriti tanısı konulan bir olgu sunuldu.

Anahtar Kelimeler: Takayasu arteriti; multiple pulmoner arter anevrizması; pulmoner hipertansiyon

ABSTRACT Takayasu arteritis, also known as pulseless disease, is a rare inflammatory vascular disease which primarily affects the aorta and its major branches. Vessel inflammation leads to wall thickening, fibrosis and stenosis. More severe inflammation can destroy the arterial media and lead to aneurysm formation. The clinical features of this disease are quite variable, depending on the involvement location. Typical features relate to systemic arteries involvement. Although clinically systemic symptoms are more clear, pulmonary vascular disease occurs in an important ratio of patients. But, it has been reported in little cases whose pulmonary vascular involvement is determining factor in prognosis. We present a patient who complains of dyspnea for 3 years, has established multiple Pulmonary artery aneurysms and widespread thrombosis in his peripheral arterial vessels and has been diagnosed as Takayasu arteritis.

Key Words: Takayasu arteritis; multiple pulmonary artery aneurysms; pulmonary hypertension

Turkish Medical Journal 2009;3(1):48-52

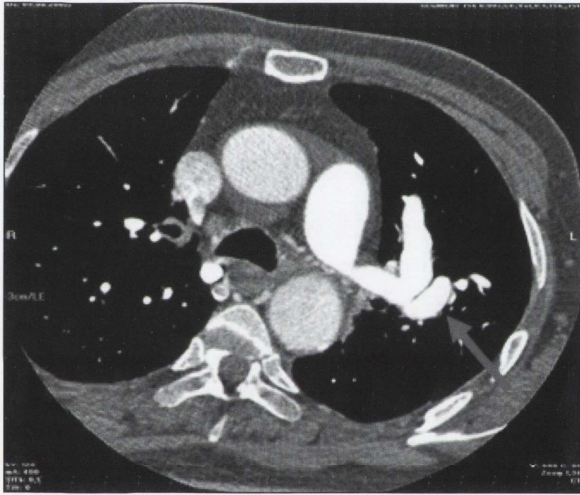
Takayasu Arteriti etyolojisi bilinmeyen, daha çok aort ve ana dallarını tutan kronik bir vaskulittir. İlk defa 1905 yılında Japon oftalmolog Takayasu tarafından tanımlanan ve sıklıkla kadınları tutan bu hastalık, daha çok hayatın 2. ve 3. dekadları arasında ortaya çıkar. Daha çok Japonya, kuzeydoğu Asya, Hindistan ve Meksika'da görülmekle birlikte tüm dünyadan vaka bildirimleri olmaktadır. İnflamatuvar bir vaskülit olan Takayasu Arteriti kendisini atar damarlarda stenoz, oklüzyon ve anevrizmalarla gösterir. Dönem dönem remisyon ve alevlenmelerle seyreden bu vaskülit farklı semptomlarla ortaya çıkabilmektedir.¹⁻³

Sistemik bulguları olan hastalarda hemen her zaman pulmoner tutulum bulguları oluşmasına rağmen nadiren pulmoner tutulum hastalığın ilk bulgusudur.⁴ Pulmoner arterlerinde multiple anevrizma ve periferik arteriyel damarlarında yaygın trombüsleri olan ve pulmoner tutulumun prognozda asıl belirleyici olduğu bir olgumuz nadir görülmesi nedeni ile sunuldu.

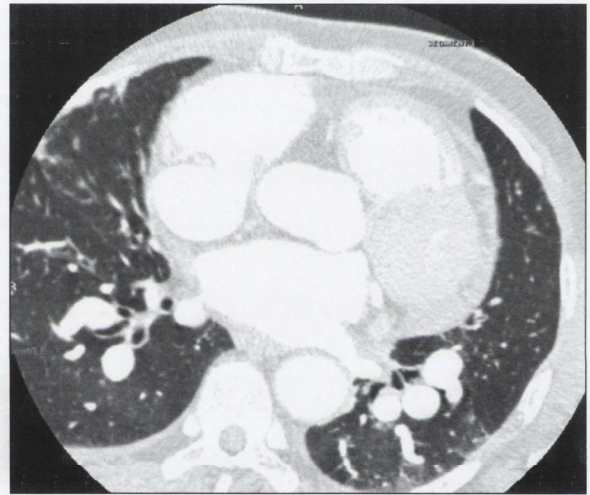
OLGU SUNUMU

Üç yıldır nefes darlığı olan ve elektrokardiyografisinde atriyal fibrilasyon ve ekokardiyografisinde pulmoner hipertansiyon saptanan 52 yaşındaki erkek hasta araştırılmak üzere yatırıldı. Rutin labo-

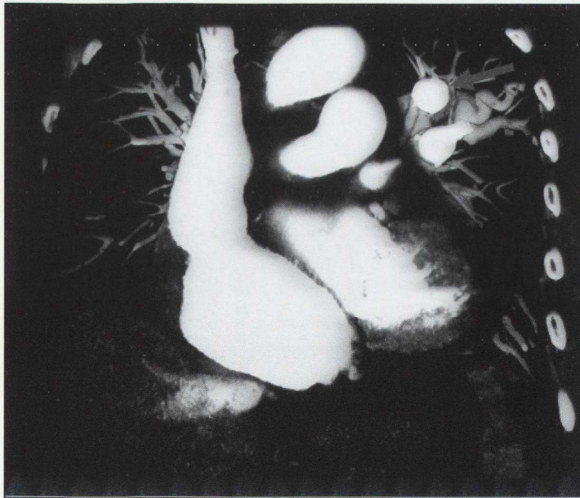ratuar tetkiklerinde hafif böbrek fonksiyonlarında bozulma (Üre: 72 mg/dl, kreatinin: 1.3 mg/dl, 24 saatlik idrarda kreatinin klirensi: 31 ml/dk) ve albümin düşüklüğü (2.6 gr/dl) dışında patolojiye rastlanmadı. Akut faz reaktanları da normal olarak izlenen hastanın akciğer grafisinde sol hiler bölgede 1 x 1 cm ebadında lezyon dikkati çekti ve hastaya çok kesitli toraks tomografisi çekildi. Akciğer grafisinde izlenen lezyonun sol hiler bölgeye komşu lokalizasyonda pulmoner arter anevrizmasına ait görünüm olduğu ve akciğerde farklı lokalizasyonlarda da en büyüğünün çapı 20 mm olan başka anevrizmatik dilatasyonların mevcut olduğu izlendi (Resim1-4). Multiple pulmoner arter anevriz-



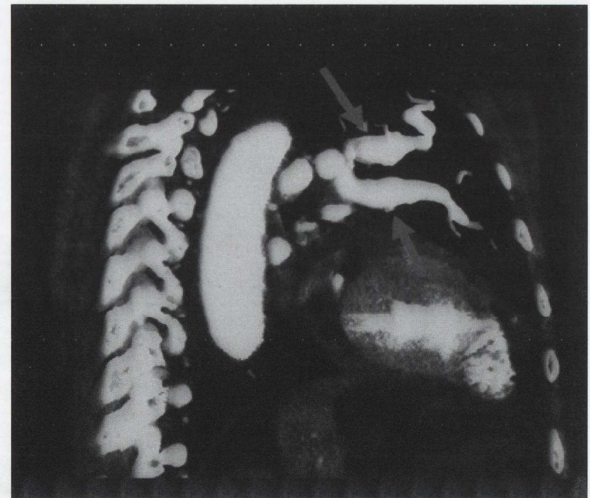
RESİM 1



RESİM 2



RESİM 3



RESİM 4

RESİM 1-4: Toraks BT, değişik düzlemlerden alınan pulmoner arterlerde multiple anevrizmatik dilatasyonlar.

malarının sebepleri olarak enfeksiyonlar, pulmoner hipertansiyon ve damar duvarının kazanılmış ya da konjenital defektleri ile Behçet hastalığı olduğu göz önüne alınarak, hastadan detaylı oral aft, genital ülser, sık tekrarlayan deri lezyonları, görme problemleri açısından hikayesi tekrar alındı. Behçet hastalığına ilişkin herhangi bir özellik saptanmayan hastada, paterji testi negatif idi ve göz muayenesinde Behçet ya da başka bir vaskuliti düşündürecek bulgu saptanmadı. Kollajen markerları, cANCA ve pANCA düzeyleri normal saptanan hastada diğer büyük damar vaskülitleri ve inflamatuvar hastalıklar (sifiliz, tüberküloz, lupus, romatoid artrit, spondiloartropatiler, kawasaki ve dev hücreli arterit) ve gelişimsel anomaliler (aort koarktasyonu, marfan sendromu) klinik ve serolojik olarak ekarte edildi. Ekokardiyografide pulmoner hipertansiyon saptanan hastada anevrizmaların kronik pulmoner hipertansiyona sekonder gelişebileceği düşünülerek tekrarlayan emboli açısından alt ve üst ekstremitelerde venöz sistem doppler ultrasonografi yapıldı. Venöz sistemde trombus saptanmadı. Primer bir kardiyak patolojiye sekonder pulmoner hipertansiyon gelişebileceği ve anevrizmaların bu zeminde oluşabileceği düşünüldü, fakat yapılan transtorasik ve transösafial ekokardiyografiler ve diğer tetkiklerinde kardiyak patolojiye rastlanmadı.

Alt ekstremitelerde nabızları zayıf olarak ele gelen hastanın alt ekstremitelerde arteriyel doppler USG'sinde

arteriyel yapılarda yaygın trombüsler izlendi. Diğer tetkiklerinde her iki ana karotis arterde, abdominal aortada ve iliak arterlerde kalsifiye aterosklerotik plakları saptandı. Kliniği progresif olarak bozulan hastaya pulmoner arter basıncını düşürmek amacıyla kalsiyum kanal blokörü başlandı. Takiplerinde pulmoner arter basıncının 85 mmHg'den 125 mmHg'ye yükseldiği görüldü. Girişimsel tetkik açısından kalp damar cerrahisine ve girişimsel radyolojiye danışılan hastanın anevrizmasının trunkusta olması nedeniyle herhangi bir işlem önerilmedi. Romatoloji bölümü ile birlikte tekrar değerlendirilen hastaya literatürde pulmoner arter tutulumunun esas olarak prognozda belirleyici olduğu takayasu arteriti vakalarının bildirilmesi ve hastanın sistemik tutulumunun olması, doğu Asya ülkelerinden birinden gelmesi ve genç yaşta anevrizmalarının gelişmesi ve başka bir tanı konulamaması, hastanın kliniğinin gittikçe kötüleşmesi ve arteriyel yapılarında yaygın trombüsler izlenmesi, alt ekstremitelerde nabızları alınmaması ve alt ekstremitelerinde kladikasyonu olması nedenleri ile hastaya 1990 The American College of Rheumatology (ACR) tanı kriterleri kullanılarak Takayasu Arteriti tanısı konuldu (Tablo 1). Tedavisine karar verilen hastanın kemik dansitometresi ile taraması yapıldı. Osteopeni saptanan hastaya buna yönelik tedavi başlandıktan sonra, 1 mg/kg dan metilprednizolon başlandı. İzlemede hipoksisi gerileyen, Pulmoner arter basıncı 100 mmHg'ye düşen hastanın öksürük ve pürülan balgamı oluştu. Anti-

TABLO 1: Takayasu Arteriti Sınıflaması için 1990 ACR* kriterleri.¹⁴

Kriter	Tanım
Hastalığın başlangıç yaşı <40 yaşta	Takayasu Arteriti ile ilgili semptom ve bulguların <40 yaşta ortaya çıkması
Brakiyal arter nabzında azalma	Brakiyal arterlerden birinde veya her ikisinde pulsasyonun azalması
Ekstremitelerde kladikasyon	Özellikle üst ekstremitelerde olmak üzere bir ya da daha fazla ekstremitenin kullanılması ile yorgunluk ve rahatsızlığın gelişmesi veya kötüleşmesi
>10 mmHg kan basıncı farkı	Kollar arasında >10 mmHg sistolik kan basıncı farkı olması
Subklavian arterler veya aort üzerinde üfürüm	Oskültasyonda subklavian arterlerin biri veya her ikisi ya da abdominal aorta üzerinde üfürüm duyulması
Arteriogramda anormallik	Tüm aortada, primer dallarında yada üst veya alt ekstremitelerin proksimal uçlarındaki büyük arterlerde ateroskleroz, fibromusküler displazi veya benzer nedenlere bağlı olmayan arteriyografik daralma veya tıkanma; değişiklikler genellikle fokal veya segmentaldir

Takayasu Arteriti tanısı konulması için yukarıda bahsedilen 6 kriterin en az üçünün karşılanması gerekir.

*ACR: The American College of Rheumatology.

biyotik tedavisi başlanan hastanın genel durumu bozuldu, akciğer grafisinde solda orta zonda konsolide alan gelişti ve pnomoni düşünülen hasta yapılan tüm müdahalelere rağmen ex oldu.

TARTIŞMA

Takayasu Arteritinin, bir çalışmada kuzey Amerika'da insidansının 2.6 /milyon olarak belirlenmesine rağmen ülkeler arasında görülme sıklığı değişmektedir. Patogenezi tam olarak bilinmemektedir. Esas olarak aort ve ana dalları gibi büyük arterleri tutma eğiliminde olan hastalık nadir de olsa koroner arterleri dahi tutabilmektedir. Makroskobik olarak, kronik safhada, tutulan damar her üç damar katmanının da fibrozisine sekonder kalınlaşmaktadır. Eğer progresyon hızlı olursa fibrozisin yetersizliğine bağlı olarak anevrizma formasyonu gelişmektedir. Sık olarak birçok alanın etkilenmesine bağlı lümen yamalı tutulum ile daralmaktadır. Mikroskobik olarak vaskülit akut inflamasyon fazı ve iyileşen fibrotik faz olarak iki kısma ayrılabilir. Akut fazda adventisyada vasa vasorumu görür. Media tabakasının yeni damar oluşumu ile birlikte lenfosit ve dev hücrelerle infiltrate olduğu izlenir. Mukopolisakkaridler, düz kas hücreleri ve fibroblastlar intimayı kalınlaştırır. Kronik safhada elastik dokunun tahribatı ile fibrozis gelişir.¹ İnflamatuar proses tüm damar katmanlarını tutabilir ve hastaların %98'inde oklüzyon veya stenoza ve %27'sinde anevrizmaya neden olur.⁵ Tüberküloz veya viral etyolojiler üzerinde durulan çalışmalar olmasına rağmen hastalığın etiyojisi halen anlaşılamamıştır. Değişik toplumlarda değişik HLA alelleri ile ilişkili olabileceğini düşündüren çalışmalar bulunmaktadır.¹ İmmunopatogenetik çalışmalar sonucunda antiendotelial antikorların bu hastalığın oluşumunda rol alabileceği düşünülmüştür. Yapılan bir çalışmada 19 kişinin 18'inde bu antikorlar normal popülasyona göre 20 kat fazla bulunmuştur.⁶

Hastalık diğer vaskülitlerde olduğu gibi sıklıkla ateş, halsizlik, kilo kaybı, myalji, artralji gibi nonspesifik semptomlar ve eritema multiforme gibi deri lezyonları ile başlar. Laboratuvar çalışmalarında sadece yükselmiş ESR, anemi ve nadir olarak da ANCA pozitifliği saptanır. Hastaların çoğunda

ESR yükselmiştir ancak hastamızda olduğu gibi normal bir ESR Takayasu Arteriti tanısını dışlayamaz.^{5,7-9} Başlangıç semptomlarını nadiren hemen, ama sık olarak birkaç ay veya birkaç yıl sonra vasküler inflamasyon, skleroz ve daralmaya bağlı spesifik belirtiler takip eder. Belli başlı olanları; üst ekstremitelerin etkilenmesine ve kalp yetmezliğine sebep olan aortik ark sendromu, görme ile ilgili semptomlar, bayılma, konvulziyon ve serobrovasküler olayı da içeren boyun ve kafadaki damarların tutulumudur.^{10,11}

Yakın zamanlı yayınlar pulmoner arterlerin hastalığın bir parçası olmasını %14 ila %70 arasında belirtmektedirler.^{1,2} Takayasu Arteriti tanısı konulan hastalarda, semptom olmasa da tutulum açısından akciğerlerin de araştırılması önerilir.^{8,9,12} Bununla birlikte bizim hastamızda olduğu gibi pulmoner tutulumun prognozda belirleyici olması sadece az vakada bildirilmiştir.^{3,4,13} Birçok hastada akciğer hastalığının klinik ve radyolojik bulguları olmasına rağmen semptom yoktur. Öksürük, dispne, göğüs ağrısı, siyanoz, pulmoner hemoraji ve sağ kalp yetmezliğine ilerleme görülebilir. Pulmoner hipertansiyon ve pulmoner infarktlar da meydana gelebilir.¹⁰ Son zamanlarda anevrizma oluşumuna pek çok vakada neden olduğu gösterilmiş olması, bir hastada pulmoner arter anevrizması sebebi araştırılırken Takayasu Arteritinin etyolojide unutulmaması gerektiğini düşündürmektedir.

Genellikle tanısı zor ve klinik olarak konulan bu hastalık için 1990 yılında Amerikan Romatoloji Koleji tanı kriterleri önerdi (Tablo 1).¹⁴ Hastamız bu 6 tanı kriterinden ekstremitelerde kladikasyon, nabızların alınamaması ve arteriogramda anormallik olmak üzere 3 tanı kriterini karşılamaktaydı.

Hastalığın tanısı amacıyla konvansiyonel anjiyografi ile beraber bilgisayarlı tomografi, Doppler ultrasonografi, pozitron emisyon tomografi ve manyetik rezonans görüntülemeleri yapılabilir. Yapılan bir çalışma BT anjiyografinin damarlardaki duvar değişikliklerinin gösterilmesinde konvansiyonel anjiyografiye göre daha duyarlı olduğunu göstermiştir.¹⁵

Takayasu Arteritinde aktif inflamasyonun tedavisinde 0.5-1 mg/kg/gün dozunda kullanılan kor-

tikosteroidlerin ilk basamak tedavisi olduğu kabul edilir. Amaç hastalığın ilerlemesinin durdurulması ve semptomların kontrol altına alınmasıdır. Remisyonunda akut faz reaktanları normal düzeye geriler. Semptomlar ve laboratuvar bulguları gerileyince steroid dozu yavaş yavaş azaltılmaya başlanır ve remisyonla girene kadar devam eder. Aktivitesi devam eden ve yalnız başına glukokortikoidlerden fayda görmeyen hastalara metotrexat yada azotioprin gibi ajanlar eklenebilir.¹⁶

Takayasu Arteriti tanısı genellikle stenotik ya da okluziv lezyonlar oluşmuş olduğunda konmaktadır. Bu tür lezyonlar medikal tedavi ile genellikle geri dönüşüzdür ve hemodinamik olarak belirginse revaskülarizasyon gerekebilir. Servikokraniyel damar tıkanmasına bağlı serebrovasküler olay, koroner arter hastalığı, ortadan ağıra aort yetmezliği, aortun ciddi koarktasyonu, renovasküler hipertansiyon, ekstremitelerdeki kladikasyonu ve yırtılma ve disek-

siyon riski olan anevrizma genişlemesi revaskülarizasyon endikasyonlarını oluşturur.¹⁷ Aktif hastalık sırasında cerrahi düşünülmez. Tedavi ile remisyonla giren ve uygun ve gerekli olan vakalarda anjioplasti ya da bypass ameliyatları yapılabilir.¹⁸

Takayasu Arteriti tanısı konulan hastalarda, semptom olmasa da tutulum açısından akciğerlerin de araştırılması önerilmektedir. Son zamanlarda anevrizma oluşumunun bu hastalıkta sık olduğunun gösterilmiş olması nedeniyle pulmoner arter anevrizması etyolojisi araştırılırken Takayasu Arteriti de akla gelmelidir. Genellikle tanı için diğer hastalıkların dışlanması gerekmektedir ve tanıda kullanılacak serolojik belirteçlerin olmaması tanı sürecinde zorluklar çıkarmaktadır. Takayasu Arteriti'nde pulmoner arter tutulumunun sıklığının ve tutulma şeklinin belirlenmesine yönelik çalışmalarla gereksinim vardır.

KAYNAKLAR

1. Johnston SL, Lock RJ, Gompels MM. Takayasu arteritis: a review. *J Clin Pathol* 2002; 55(7):481-6.
2. Yamada I, Shibuya H, Matsubara O, Umehara I, Makino T, Numano F, et al. Pulmonary artery disease in Takayasu's arteritis: angiographic findings. *AJR Am J Roentgenol* 1992; 159(2):263-9.
3. Brugiere O, Mal H, Sleiman C, Groussard O, Mellot F, Fournier M. Isolated pulmonary arteries involvement in a patient with Takayasu's arteritis. *Eur Respir J* 1998;11(3):767-70.
4. Neidhart B, Kosek R, Bachmann LM, Stey C. Exertional dyspnea as initial manifestation of Takayasu's arteritis: A case report and literature review. *BMC Pulm Med* 2001;1:3.
5. Kerr GS, Hallahan CW, Giordano J, Leavitt RY, Fauci AS, Rottem M, et al. Takayasu arteritis. *Ann Intern Med* 1994;120(11):919-29.
6. Eichhorn J, Sima D, Thiele B, Lindschau C, Turowski A, Schmidt H, et al. Anti-endothelial cell antibodies in Takayasu arteritis. *Circulation* 1996;94(10):2396-401.
7. Lie JT. Takayasu's arteritis. In: Churg A, Churg J, eds. *Systemic vasculitides*. New York, Igaku-Shoin 1991. p.159-79.
8. Lupi E, Sanchez G, Horowitz S, Gutierrez E. Pulmonary artery involvement in Takayasu's arteritis. *Chest* 1975;67(1):69-74.
9. Vanoli M, Castellani M, Bacchiani G, Cali G, Mietner B, Origgi L, et al. Non-invasive assessment of pulmonary artery involvement in Takayasu's arteritis. *Clin Exp Rheumatol* 1999;17(2):215-8.
10. Churg J. Large vessel vasculitis. *Clin Exp Immunol* 1993;93(Suppl 1):11-2.
11. Yıldırım A, Işık A, Günay İ, Erdoğan E. Kalıcı körlük ile seyreden nadir bir Takayasu arteriti olgusu. *Genel Tıp Derg* 2007;17(1): 51-3.
12. Bolca O, Ünal Ş, Eren M, Dağdeviren B, Yıldırım A, Tezel T. *Turkish J Thorac and Cardiovasc Surg* 2000;8(3):731-3.
13. Campbell JD, Takach TJ, Cooley DA. Takayasu's arteritis presenting as a mediastinal mass. *Tex Heart Inst J* 1997;24(3):218-20.
14. Arend WP, Michel BA, Bloch DA, Hunder GG, Calabrese LH, Edworthy SM, et al. The American College of Rheumatology 1990 criteria for the classification of Takayasu arteritis. *Arthritis Rheum* 1990;33(8):1129-34.
15. Yamada I, Nakagawa T, Himeno Y, Numano F, Shibuya H. Takayasu's arteritis Evaluation of the thoracic aorta with CT angiography. *Radiology* 1998;209(1):103-9.
16. Hoffman GS, Leavitt RY, Kerr GS, Rottem M, Sneller MC, Fauci AS. Treatment of glucocorticoid-resistant or relapsing Takayasu arteritis with methotrexate. *Arthritis Rheum* 1994; 37(4):578-82.
17. Liang P, Hoffman GS. Advances in the medical and surgical treatment of Takayasu Arteritis. *Curr Opin Rheumatol* 2005;17(1): 16-24.
18. Shelhamer JH, Volkman DJ, Parrilo JE, Lawley TJ, Johnston MR, Fauci AS. Takayasu's arteritis and its therapy. *Ann Intern Med* 1985;103(1):121-6.