

## Perianal Bölgeye Fistülize Bazal Hücreli Karsinom

### Fistulised Basal Cell Carcinoma in Perianal Region: Case Report

Dr. Haluk ULUCANLAR,<sup>a</sup>  
Dr. Ahmet AY,<sup>b</sup>  
Dr. Aybala AĞAÇ,<sup>a</sup>  
Dr. Suat KUTUN,<sup>a</sup>  
Dr. Adnan HASANOĞLU,<sup>c</sup>  
Dr. Abdullah ÇETİN<sup>a</sup>

<sup>a</sup>1. Genel Cerrahi Kliniği, Ankara  
Ankara Onkoloji Eğitim ve Araştırma Hastanesi,

<sup>b</sup>5. Genel Cerrahi Kliniği,

<sup>c</sup>1. Genel Cerrahi Kliniği,  
Ankara Eğitim ve Araştırma Hastanesi,  
Ankara

Yazışma Adresi/Correspondence:

Dr. Ahmet AY  
Ankara Eğitim ve Araştırma Hastanesi,  
5. Genel Cerrahi Kliniği, Ankara,  
TÜRKİYE/TURKEY  
dr.ahmetay@gmail.com

**ÖZET** Bazal hücreli karsinomların perianal lokalizasyonu oldukça nadirdir; perianal fistül traktında bazal hücreli karsinom gelişimi ise istisnai bir durumdur. Perianal fistül traktında bazal hücreli karsinom tanısı almış bir olgu sunmaktayız. 38 yaşında erkek hasta anorektal ağrı ile başvurdu. Fizik muayenede perianal fistül ağzı izlendi, hastanın anamnezinden 2 yılı aşkın süredir herhangi bir ilerleme ya da iyileşme göstermeyen şikâyetleri olduğu öğrenildi. Yapılan fistülografide fistülün iç orifisinin sağ lateral rektum duvarına açıldığı tesbit edilerek fistülektomi uygulandı. Spesmenin histopatolojik incelemesinde fistül traktında bazal hücreli karsinom tesbit edildi. Bazal hücreli karsinomlar tüm anorektal tümörlerin %0.2 sini oluşturmaktadır; multipl olma eğilimi göz önüne alındığında perianal bazal hücreli karsinom tanısı almış hastalarda diğer tüm cilt yüzeylerinin muayenesi de önem taşımaktadır. Tümör sıklıkla ülser nodüller şeklinde kendini göstermekle beraber olgumuzda da olduğu gibi değişik prezentasyonlar da göz önüne alınmalı ve ayırıcı tanıda perianal bölgede gelişebilecek bazal hücreli karsinomların da fistülize olarak perianal fistül ile karışabileceği akıldan bulundurulmalıdır. Tedavide cerrahi rezeksiyon yeterli olmakta, fakat lokal nüks açısından hastalar takipte tutulmalıdır.

**Anahtar Kelimeler:** Perianal fistül, bazal hücreli karsinom, anorektal tümörler

**ABSTRACT** The perianal localization of a basal cell carcinoma is a rare entity but basal cell carcinoma in perianal fistula tract is an exceptional diagnosis. We present a case with basal cell carcinoma in perianal fistula tract. A 38 year-old man was admitted to the hospital with anorectal pain. On physical examination there was a fistula orifice which located anal-cutaneous junction that had not progressed much over 2 years but which did not heal. Fistulography performed, it revealed the fistula tract opening right lateral wall of rectum. The patient underwent surgery, fistulectomy performed. Histopathological examination of specimen revealed basal cell carcinoma in perianal fistula tract. Perianal basal cell carcinoma is a very rare tumor accounting for only 0.2% of the anorectal tumors. Given the significant association with multiple lesions at other sites, a diagnosis of perianal basal cell carcinoma should prompt an examination of all cutaneous surfaces. The tumor is often ulcerated, sometimes infiltrative nodular lesion but when our case considered it will be beneficial to keep mind different presentations of perianal basal cell carcinomas. Surgical resection of the lesion is the best treatment of good prognosis, the possibility of a local relapse however requires strict follow-up.

**Key Words:** Perianal fistula, basal cell carcinoma, anorectal tumors

Turkish Medical Journal 2009;3(2):114-6

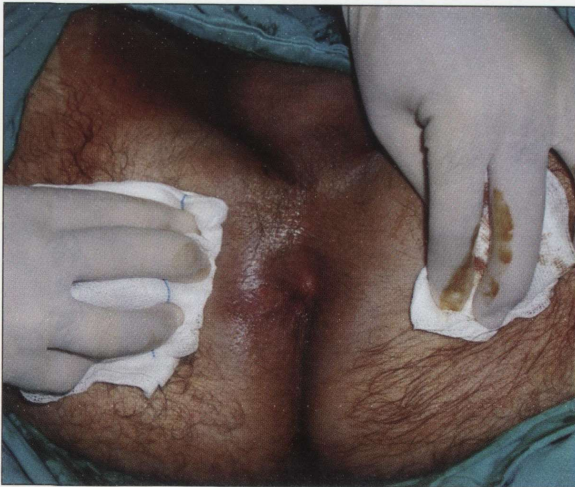**P**erianal bazal hücreli karsinoma (BCC) oldukça nadir bir antite olup anorektal tümörlerin yaklaşık % 0.2'sini oluşturur.<sup>1-3</sup> Erkek cinsiyette daha sık görüldüğü yönünde makaleler de bulunmasına rağmen henüz cinsiyet ayrımı gösterdiği yönünde uzlaşıya varılamamıştır. Orta yaş ve üstü hasta grubunda daha sık görülmesine rağmen 33 ila 82 yaş aralı-



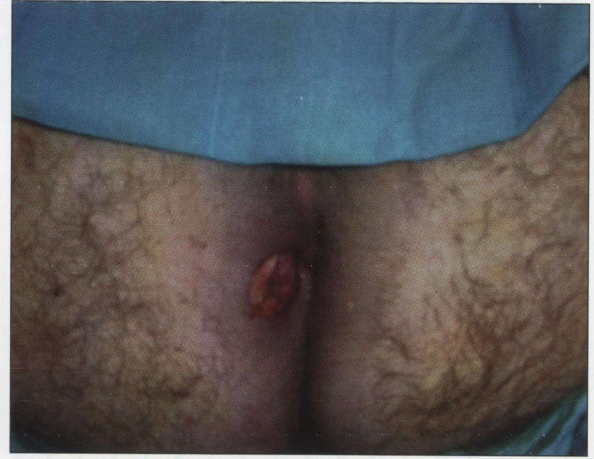
ğında bildirilmiş olgular da mevcuttur.<sup>1</sup> Genellikle perianal bölgeye lokalize tümörün, anal kanal içine uzandığı, hatta distal anal kanalı döşeyen çok katlı yassı epitelden köken aldığı olgular da bildirilmiştir.<sup>1,2</sup> Fizik muayenede genellikle 3 cm'den küçük, keskin sınırlı, ülser nodül şeklinde görülen perianal BCC, anorektal tümörlerin ayırıcı tanısında, nadir fakat mutlaka akılda tutulması gereken bir antite olarak karşımıza çıkmaktadır. Makalemizde perianal bölgeye fistülize olmuş bir BCC olgusu sunuyoruz.

### OLGU SUNUMU

38 yaşında erkek hasta anorektal ağrı ile başvurdu. Anamnezinde ağrı şikâyetinin yanında, yaklaşık 2 yıldır perianal pruritus ve akıntı şikâyetinin de olduğu, bu şikâyetlerinin zaman zaman azalıp artmakla beraber hiç geçmediği öğrenildi. Daha önce 3 kez perianal fistül sebebiyle medikal tedavi alan hastanın fizik muayenesinde litotomi pozisyonunda saat 8 hizasında ülser fistül ağzı tespit edildi (Resim 1). Soygeçmiş ve özgeçmişinde özellik bulunmayan hastanın rektal tuşe ve diğer sistemik fizik muayenesi normaldi. Hastaya uygulanan fistulografide, fistülün yaklaşık 2 cm kadar devam ettikten sonra rektum sağ lateral duvara açılarak sonlandığı tespit edilerek fistülektomi yapıldı (Resim 2). Preoperatif olarak yapılan rutin biyokimya ve hemogram tetkiklerinde patoloji saptanmayan hastanın Akciğer grafisi de normaldi. Spesimenin histopatolojik incelenmesinde fistül



RESİM 1: Ülser görünümünde perianal fistül ağzı.



RESİM 2: Geniş eksizyon sonrası görünüm.

traktında bazal hücreli karsinom tesbit edildi. Cerrahi sınırlar tümörsüz ve lezyonun totali eksize edilmişti. Postoperatif yapılan inguinal ultrasonografide inguinal lenfadenopati saptanmayan hasta halen nüksüz takiptedir.

### TARTIŞMA

Bazal Hücreli Karsinom güneş gören cilt yüzeylerinin en sık görülen malign tümörü olmasına rağmen güneş görmeyen cilt yüzeylerinde oldukça nadirdir.<sup>1,4,5</sup> Bazal Hücreli Karsinom'un perianal lokalizasyonu ise istisnai bir antite olup literatürde ancak birkaç olgu bildirilmiştir.<sup>4,6</sup> Hastalar genellikle yavaş büyüyen, keskin sınırlı perianal kitle ile başvururlar fakat bizim olgumuzda tümör perianal bölgeye fistülize olarak prezente olmuştur. Anal margin kaynaklı kitlelerle karakterize olmasına rağmen anal kanala ve dentat çizgi'nin üzerine doğru da uzanım gösterebilmektedirler. Ortalama görülme yaşı 60 ila 70 arasında ve erkeklerde daha sık olduğu bildirilmesine rağmen cinsiyete özgünlük hususunda literatürde kesin bir yaklaşım bulunmamaktadır.<sup>6</sup> Perianal BCC etiyolojisi tam olarak bilinmemekle beraber kronik irritasyon ve radyasyon maruziyeti suçlanan faktörler arasındadır.<sup>1,5</sup> Öte yandan gelişmiş ülkelerde anal karsinoma sıklığında artış da dikkati çekmektedir, bu açıdan bakıldığında etiyolojide sosyal ve seksüel alışkanlıklar sebebiyle Human Papilloma Virüs (HPV) ve HIV ile enfekte olan birey sayısındaki artış göz önüne alınabilir. Özellikle son 2 dekatta



anal karsinoma insidansındaki artışın AIDS insidansının artışıyla paralellik göstermesi de dikkate değer konulardan biridir. Bununla beraber yine anal karsinomalar immunsuprese hastalarda ve Crohn Hastalığı bulunan olgularda daha sık görülmektedir. Bazal hücreli karsinoma sözkonusu olduğunda ise cildin diğer bölgelerinin muayenesi de, tümörün multipl görülebilme özelliği de bilindiğinden, önem arz etmektedir.<sup>5,6</sup> Bir başka önemli konu ise perianal BCC'nin, çok daha agresif seyreden ve tedavi yaklaşımı açısından da önemli farklılıklar gösteren anüsün bazaloid karsinomundan (BC) ayrılması gerekliliğidir. BC günümüzde çoğu yazar tarafından yassı hücreli karsinoma'nın histolojik bir varyantı kabul edildiğinden, uygun rezeksiyon sonrası lokal rekürrens göstermeyen ve metastaz eğilimi bulunmayan BCC'den ayrılması uygun tedavi yaklaşımlarının belirlenebilmesi açısından oldukça önemlidir. Perianal BC çoğunlukla anal kanal proksimalinden köken alıp rektuma uzanmakta ise de yine proksimal anal kanaldan

köken alıp distale uzanımı da bildirilmiştir. Perianal BC erken evrede inguinal lenf nodlarının %50'sinden fazlasına ve uzak organlara metastaz yapma eğiliminde olup, geniş abdominoperineal rezeksiyon yapılan hasta grubunda dahi 5 yıllık sağkalım ortalama %50 seviyesindedir öte yandan perianal BCC'de ise sağlam sınırla geniş cerrahi eksizyon sonrası lokal rekürrens ve uzak metastaz istisnai bir durumdur. Abdominoperineal rezeksiyon ve radyoterapi ancak çok geniş ve dentat çizginin proksimaline uzanmış olgularda uygulanabilmektedir.<sup>1,5</sup> Yapılan çalışmalarda uygun cerrahi eksizyon sonrası 5 yıllık sağkalım ortalama %70 seviyesinde olup normal popülasyondan farklı değildir.<sup>5,6</sup>

Sonuç olarak olgumuz ışığında bizler doğru tedavi planlaması ve prognoz belirlenmesi açısından perianal BCC'nin anorektal tümörlerin ve olgumuzda da olduğu gibi fistülize formlarının perianal fistüllerden ayrılması noktasında, nadir fakat mutlaka akılda tutulması gereken bir antite olduğu görüşündeyiz.

## KAYNAKLAR

1. Canas Alvarez MC, Hernandez FA, Rodilla IG, Val-Bernal JF. Perianal Basal Cell Carcinoma: A Comparative Histologic, Immunohistochemical, and Flow Cytometric Study with Basaloid Carcinoma of the Anus. *Am J Dermatopathol* 1996;18:371-9.
2. Augey F, Cognat T, Balme B, Thomas L, Moulin G. Perianal basal cell carcinoma. *Appro* of 2 cases *Ann Dermatol Venereol* 1994;121(6-7):476-78.
3. Aubert P, Vergeau B, Rivière P, Gaudry P, Dufau JP, Perianal basal cell carcinoma. *Montagliani L, Vergos M. Presse Med* 2004;33(6):389-90.
4. Young-Fadok TM, Dozois RR, Paterson CA. Basal cell carcinoma of the perianal region: 20-year experience. *Dis Colon Rectum* 1999;42(9):1200-02.
5. Damin D, Rosito M.A, Gus P, Tarta C, Weindorfer M, Burger M.B, et al. Perianal Basal Cell Carcinoma. *J Cutan Med Surg*.2002;26-28.
6. Robins P, Rabinovitz H.S, Rigel D, Basal-Cell carcinomas on covered or unusual sites of the body. *J Dermatol Surg Oncol* 1981;7:803-6.