

## STEROİD TEDAVİSİNE SEKONDER GELİŞEN BİLATERAL FEMUR VE TİBİADA YAYGIN OSTEONEKROZ: PEDİATRİK OLGU

### STEROID-INDUCED EXTENSIVE BILATERAL FEMORAL AND TIBIAL OSTEONECROSIS: A PEDIATRIC CASE

Dr. Mehmet Sait DOĞAN\*  
Dr. Sümeyra DOĞAN\*\*  
Dr. Selim DOĞANAY\*\*\*  
Dr. Gonca KOÇ\*\*\*  
Dr. İsmail DURSUN\*\*\*\*  
Dr. Abdulhakim COŞKUN\*\*\*\*

\* Edirne Sultan I. Murat Devlet Hastanesi Radyoloji Kliniği,

\*\* Trakya Üniversitesi Tıp Fakültesi Pediatrik Radyoloji Bilim Dalı,

\*\*\* Erciyes Üniversitesi Tıp Fakültesi Pediatrik Radyoloji Bilim Dalı,

\*\*\*\* Erciyes Üniversitesi Tıp Fakültesi Pediatrik Nefroloji Bilim Dalı

#### Yazışma Adresi/Correspondence:

Uz. Dr. Mehmet Sait DOĞAN  
Edirne Sultan I. Murat Devlet Hastanesi,  
Radyoloji Kliniği,  
Edirne, Türkiye, 22030  
Tel: (+90) 505 2651338  
Fax: (+90) 284 2123241  
E-mail: msaitdogan@hotmail.com

#### ÖZET

Yüksek doz ve uzun süreli steroid kullanımı osteonekroza yol açabilir. Manyetik rezonans görüntüleme, tipik bulguları ile, osteonekrozu saptamada en iyi tanı yöntemi değildir. Bu yazıda 2 yıldır nefrotik sendrom tanısıyla steroid tedavisi görmüş, bilateral diz ağrısı şikayetiyle başvuran 16 yaşındaki erkek hastanın manyetik rezonans incelemesinde bilateral femur ve tibiada izlenen osteonekroz lezyonlarının tipik bulguları sunulmuştur.

**Anahtar Kelimeler:** Manyetik rezonans görüntüleme, steroid, osteonekroz, kemik infarktı, çift çizgi bulgusu.

#### ABSTRACT

High dose or prolonged use of steroids may lead to osteonecrosis. Magnetic resonance imaging is the best diagnostic tool with typical findings to detect osteonecrosis in the early stages. We herein report a 16-year-old male patient who suffered from bilateral knee pain with a history of nephrotic syndrome for 2 years, treated with multiple courses of steroids and discuss typical magnetic resonance findings of bilateral multiple osteonecrosis lesions in both femurs and tibias.

**Key Words:** Magnetic resonance imaging, steroids, osteonecrosis, bone infarct, double line sign

#### GİRİŞ

Kemikte iskemi sonucu gelişen patolojik ve radyolojik değişiklikler spektrumu osteonekroz olarak tanımlanır<sup>1</sup>. Osteonekroz, kemiğe gelen kan akımının; travma gibi nedenlerle kesilmesi, eksternal vasküler kompresyon, tromboembolizm gibi intralüminal obstrüksiyona yol açan birçok nedenle ciddi olarak azalması ya da kesintiye uğraması sonucu gerçekleşir<sup>2</sup>. Daha spesifik olarak epifizyel - subartiküler lezyonlar avasküler nekroz ya da iskemik nekroz olarak tanımlanırken, metafizer ve diafizer lezyonlar kemik infarktı olarak adlandırılır<sup>1</sup>. Osteonekrozda en sık kalça tutulumu görülmektedir ancak diz, omuz, karpal ve tarsal kemikler etkilenebilir<sup>1</sup>. Osteonekroz en sık travmaya sekonder oluşmakla birlikte Cushing sendromu ve eksojen steroid alımı, hemoglobinopatiler, alkolizm, pankreatit, Gaucher hastalığı ve Caisson hastalığı da diğer sık nedenleridir<sup>1-3</sup>. Bu yazıda nefrotik sendrom nedeniyle steroid tedavisi alan, bilateral femur ve tibiada yaygın osteonekroz lezyonları gelişen olgunun direkt grafi ve manyetik rezonans görüntüleme (MRG) bulguları sunulmuştur.

#### OLGU

16 yaşındaki erkek hasta son iki aydır var olan her iki dizinde ağrı şikayetiyle merkezimize başvurdu. Hastanın iki yıl önce nefrotik sendrom nede-



niyle hastanemizin çocuk nefroloji kliniğine başvurduğu ve yapılan böbrek biyopsisi sonucunda minimal lezyon hastalığı tanısı aldığı bilinmekteydi. Bu dönemde dört hafta tam doz (2 mg/kg/gün) oral prednizolon tedavisi verilen hastanın tedaviye yanıt ile birlikte önce gūnaşırı tam doz tedavisine dört hafta devam edildiği, ardından gün aşırı dozun tedricen azaltılarak kesildiği bildirilmiştir. İki yıllık süreçte iki kez relaps olması üzerine benzer şekilde steroid tedavisi almıştır. Fizik muayenesinde her iki diz eklemi çevresinde hassasiyet dışında bulgu saptanmayan olguda laboratuvar tetkiklerinde (Hemogramda; beyaz küre sayısı 6500/ mm<sup>3</sup>, hemoglobin 15,1 gr/dl, biyokimya analizinde; Açlık kan şekeri: 90 mg/dl, Kan üre azotu: 11mg/dl, Kreatinin 0,95 mg/dl, Total bilirubin: 0,8 mg/dl, AST: 19 U/L ALT: 16 U/L, Na: 138 mmol/L, K: 4,7 mmol/L, Cl: 106 mmol/L, Tam İdrar Tetkikinde; görünüm: berrak-sarı, Dansite 1020, PH:6, Glukoz: negatif, Protein: negatif, Keton: negatif, Nitrit: negatif, Kristal: negatif, Lökosit: her sahada 1-2, Eritrosit: yok) anormallik tespit edilmedi. Olguya bilateral diz ağrısı nedeniyle direkt grafi ve MRG tetkiki yapılmıştır. Direkt grafide belirgin patolojik bulgu saptanmamıştır (Resim 1). MRG tetkikinde sağ femur diafizinde, bilateral femurda metafizoepifizer ve tibiada metafizodiafiz yerleşimli osteonekroz alanları izlenmiştir (Resim 2a, 2b, 2c). Hastaya istirahat önerisi ile birlikte oral indometazin tedavisi başlanmış, iki hafta sonraki kontrolünde şikayetlerinin gerilediği bildirilmiştir.

## TARTIŞMA

Tedavi amaçlı steroidlerin artan kullanımı ve yan etkilerine ilişkin farkındalığın artmasıyla birlikte osteonekroz nedenleri arasında travmatik osteonekrozdan sonra ikinci sırada steroid kullanımına bağlı osteonekroz sayılmaktadır<sup>4</sup>. Steroide sekonder gelişen osteonekrozun patofizyolojisinde; küçük damarların yağ embolisıyla trombozu, kemik iliğindeki yağ hücrelerinin boyutlarının ve yağ kitlesinin artışı sonucu ortaya çıkan sinüzoidal kan akımındaki direnç artışı suçlanmaktadır<sup>3,4</sup>. Steroid kullanımına bağlı gelişen osteonekroz, genellikle multifokaldır. Semptomatik osteonekrozu olan 95 sistemik lupus eritematozus'lu hastanın değerlendirildiği bir çalışmada, osteonekroz sahası olarak kalça ekleminden sonra 2. sıklıkla diz eklemi ve çevresinin tutuluğu bildirilmiştir<sup>5</sup>. Bizim olgumuzda da her iki femurda ve tibiada diz eklemi çevresinde hem diafiz yerleşimli hem de epifizometafizer yerleşimli lezyonlar bulunmaktaydı.

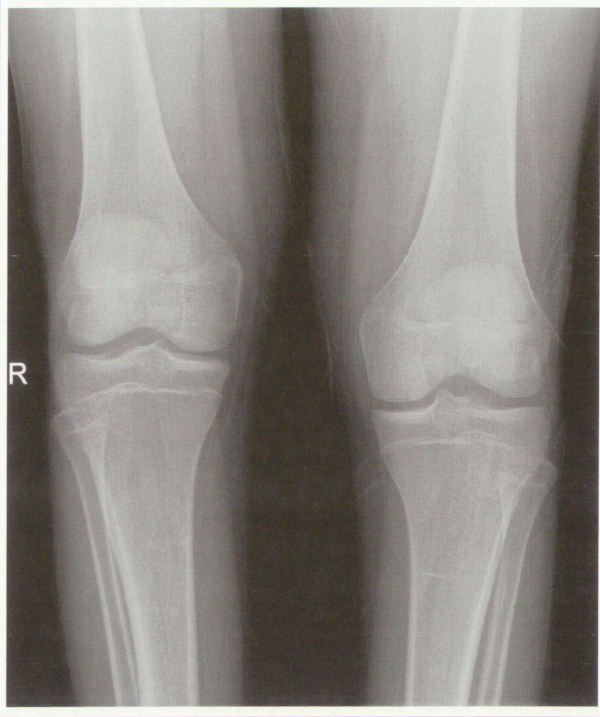Osteonekrozda tanı, klinik ve radyolojik olarak konulmaktadır. Osteonekrozda radyolusensi, skleroz, kemik kollapsı, eklem mesafesinde daralma gibi direkt grafi

bulguları kemik hasarından aylar sonra, geç dönemde görülebilirken, erken dönemde direkt grafi bulgusu izlenmeyebilir<sup>3</sup>. Erken evre osteonekroz tanısında MR'ın %100'e yakın duyarlılığı ve özgüllüğü bulunmaktadır<sup>1,3,6</sup>. Osteonekrozun tipik MR bulguları T1 ağırlıklı görüntülerde hipointens ve T2 ağırlıklı görüntülerde hiperintens (canlı doku) ya da T1 ve T2 ağırlıklı görüntülerde hipointens (nekrotik doku) serpiginöz kenarın izlendiği iyi sınırlı jeografik alanlar olarak tanımlanmıştır<sup>1,6</sup>. T2 ağırlıklı görüntülerde içte granülasyon dokusunu temsil eden yüksek sinyalli, dışta komşu sklerotik kemiği temsil eden düşük sinyalli birbirine paralel ve bitişik iki çizginin izlendiği çift çizgi bulgusu osteonekroz için karakteristiktir<sup>1,3,6</sup>. Ayrıca MRG erken evre osteonekroza eşlik eden kemik iliği ödeminin göstermede de duyarlıdır<sup>3</sup>. Bizim olgumuzda da direkt grafide belirgin bulgu izlenmezken, MR tetkikinde kemik iliği ödeminin eşlik ettiği yaygın, tipik osteonekroz lezyonları saptandı.

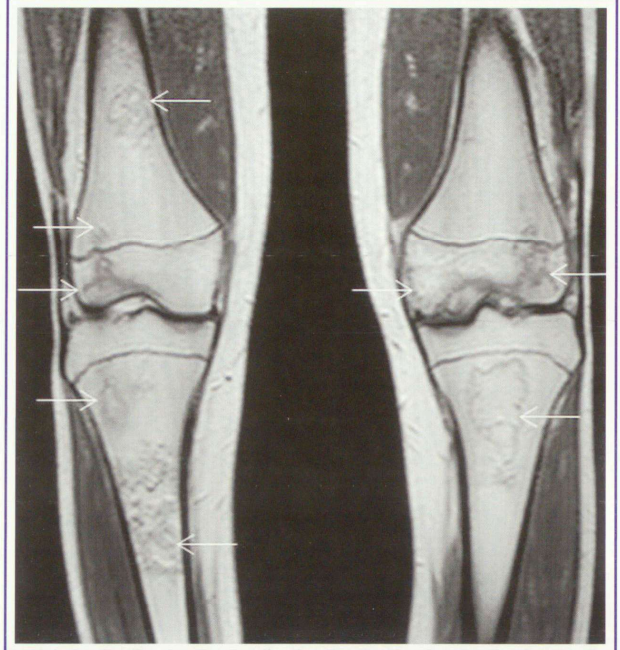
Lösemi ve lenfoma tedavisinde steroid kullanımına bağlı diz bölgesinde gelişen osteonekrozun sebep olduğu klinik semptomlarla MRG bulguları arasındaki ilişkiyi araştıran bir çalışmada, osteonekroz lezyonlarının epifizeal yerleşimli, özellikle de eklem yüzeyinin tutulduğu alanlarda bulunmasının, dizdeki ağrı semptomuyla ilişkili olduğu bildirilmiştir<sup>7</sup>. Bu çalışmada sadece femoral diafiz ya da metafiz yerleşimli osteonekrozu olan hastaların ve toplamda da hastaların %55'inin mevcut osteonekroza rağmen asemptomatik olduğu tespit edilmiş olup klinik semptomların beklenmesinin MRG'de erken dönemde saptanabilecek osteonekroz lezyonlarının atlanmasına yol açabileceğini ve bu nedenle steroid tedavisi altındaki hastalarda rutin MRG incelemesinin gerekli olduğu öne sürülmüştür. Osteonekrozun erken tanısı ile steroid tedavisinin yeniden gözden geçirilmesi, yatak istirahati, farmakolojik ajanların kullanımı ve kor dekompresyon gibi minimal invazif cerrahi yöntemler ile hastalığın ilerlemesinin önüne geçilebilecekken, tanıdaki gecikme artiküler kollaps, sekonder osteoartrit gibi komplikasyonlara ve bunların sonucunda da total eklem protezi uygulaması gibi ağır cerrahi işlemlerin gerekliliğine yol açabilir<sup>4,6,7</sup>.

Sonuç olarak uzun süreli ve yüksek doz steroid kullanımı olan hastalarda, tedaviye sekonder gelişebilecek osteonekroz mutlaka akılda bulundurulmalıdır. Osteonekrozun erken tanısı, konservatif tedaviye ve minimal invaziv cerrahiye iyi yanıt vermesi, ileri evrede karşılaşılabilecek artroplasti gerektiren eklem bozulmasının önlenmesi ya da geciktirilmesi bakımından önemli olup MRG erken tanıya imkan veren başlıca tanı yöntemidir<sup>3,6</sup>.

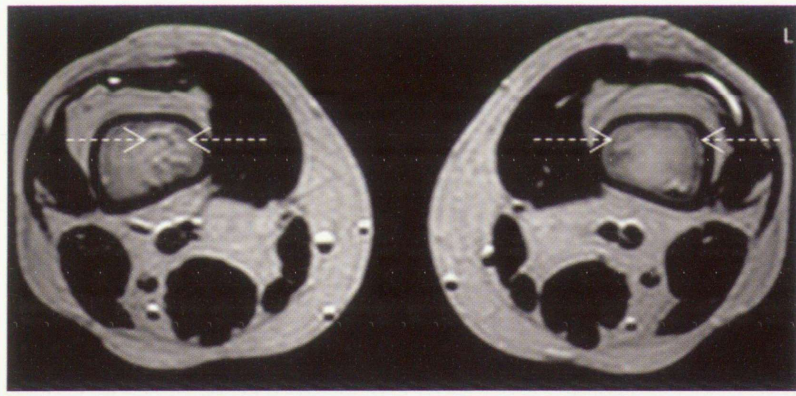




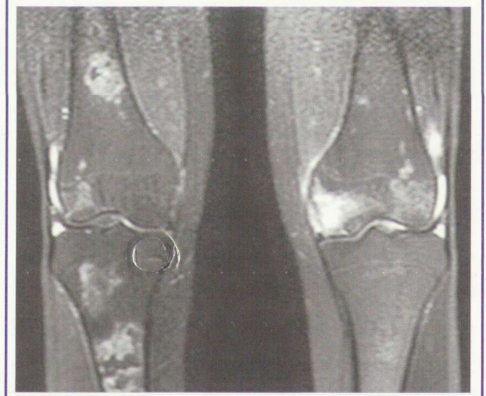
**Resim 1.** Bilateral A-P diz grafisinde belirgin patoloji izlenmiyor



**Resim 2a.** Koronal T1 ağırlıklı görüntüde sağ femur diafizinde, bilateral femurda metafizoepifizer ve tibiada metafizodiafizer yerleşimli tipik serpiginöz, hipointens sınırlı osteonekroz alanları (oklar) izleniyor.



**Resim 2b.** Bilateral femur distal metafizinden geçen aksiyel T2 ağırlıklı görüntüde çift çizgi bulgusu ile uyumlu birbirine paralel hipo- ve hiperintens hatlar (kesikli oklar) görülebiliyor.



**Resim 2c.** Koronal yağ baskılamalı T2 ağırlıklı görüntüde osteonekroz alanlarının çevresinde kemik iliği ödemi ile uyumlu hiperintens sinyal dikkati çekiyor.

#### KAYNAKLAR

1. Saini A, Saifuddin A. MRI of Osteonecrosis. *Clinical Radiology* 2004;59: 1079-93.
2. Mirzai R, Chang C, Greenspan A, Gershwin ME. The Pathogenesis of Osteonecrosis and the Relationships to Corticosteroids. *Journal of Asthma* 1999; 36:77-95.
3. Zurlo JV. The Double-Line Sign. *Radiology* 1999;212:541-2.
4. Brooker BJ, Keith PPA. Osteonecrosis: The perils of steroids. A review of the literature and case report. *Case Reports in Clinical Medicine* 2012;1:25-36.
5. Gladman DD, Chaudhry-Ahluwalia V, Ibanez D, Bogoch E, Urowitz MB. Outcome of symptomatic osteonecrosis in 95 patients with systemic lupus erythematosus. *J Rheumatol* 2001;28:2226-9.
6. Sangiri RK, Neel MD, Soto-Fourier M, Kaste SC. Unique MRI Findings as an Early Predictor of Osteonecrosis in Pediatric Acute Lymphoblastic Leukemia. *AJR* 2012;198:W432-W9.
7. Karimova EJ, Rai SN, Ingle D, et al. MRI of knee osteonecrosis in children with leukemia and lymphoma: Part 2, clinical and imaging patterns. *AJR Am J Roentgenol* 2006;186:477-82.