

Primer Odağı Safra Kesesi Olan Metastatik Over Tümörleri: Üç Olgunun Sunumu

Metastatic Ovarian Tumors Focusing Primarily on Gallbladder: Presentation of Three Cases

Aysun Tekeli, Nurettin Boran, Zeliha Cüylan, Taner Turan, Hakan Gökçin, Deniz Çavuşoğlu, Gökhan Tulunay, Mehmet Faruk Köse

Etilik Zübeyde Hanım Kadın Hastalıkları Eğitim ve Araştırma Hastanesi

Amaç: Primer odağı safra kesesi ve safra yolları olan metastatik over kanseri oldukça nadirdir. Bu çalışmada overe metastaz yapmış olan üç safra kesesi kanseri sunuldu.

Olgu: Olguların tanı yaşı 67, 70 ve 71'di. İkisinde tanı, preoperatif dönemde bilgisayarlı tomografi ve gastrointestinal sistem endoskopisiyle değerlendirilmiş olmasına rağmen intraoperatif olarak frozen/section ile konulabildi. İki olguda bilateral ovarian patoloji söz konusuydu. CA 125 düzeyi iki hastada normal değerlerin üzerindedir. Bir hastada yaygın intraabdominal tutulum mevcuttu ve bu hastada safra kesesindeki patoloji preoperatif dönemde saptandı. Asitin (Ascites'in) olduğu bu olguda CA 125 düzeyi 489,82 IU/ml'di.

Sonuç: Metastatik over tümörlerinin preoperatif ve intraoperatif dönemdeki klinik ve laboratuvar bulguları ayırıcı tanıda yeterli olmayabilir. Frozen/section bu ayırmada belirleyicidir.

Anahtar Sözcükler: *Over kanseri, Safra kesesi kanseri, Metastaz*

Objective: Metastatic ovarian tumors from primarily from gallbladder and its ducts are considerably rare. In this study, three cases of gallbladder cancer that are metastasis to ovary are presented.

Case: The cases were 67, 70 and 71 years old, at the time have metastases of diagnosis. For two of them, diagnosis can be made with intraoperative frozen/section, despite the fact that they have been examined with computed tomography and gastrointestinal system endoscopy in the preoperative stage. Two cases had bilateral ovarian pathology. CA 125 levels were over normal values for two patients. One of the patients had extensive intraabdominal involvement and the pathology in the gallbladder has been detected at the preoperative stage for this patient. In this case in which ascites was present, CA 125 level was 489.82 IU/ml.

Conclusion: Clinical and laboratory findings of metastatic ovarian tumors at the preoperative and intraoperative stages may not be sufficient for differential diagnosis. Frozen/section is deterministic in differentiation.

Key Words: *Ovarian tumor, Gallbladder cancer, Metastasis*

Birçok malignitenin metastaz yaptığı hedef organ konumundaki overin metastatik tümörlerinin over maligniteleri içerisindeki oranını belirleyebilmek oldukça zordur. Ancak, primer odağı ekstrasjenital bölge olan metastatik over tümörlerinin insidansı %4 ile %12,5 arasında değişen oranlarda bildirilmektedir (1-4). Primer odağın tanımlanmasında patolojik ve klinik değerlendirme bir arada yapılmalı ve gastrointestinal sistem (GİS) ilk olarak gözden geçirilmelidir. Lenfoma ve memeninse GİS'ten sonraki en önemli odak olduğu bilinmelidir (3-6).

Safra kesesi ve safra yolları tümörleri overe nadiren metastaz yapmaktadır. Metastatik over tümörlerinde primer odak olarak

biliyer sistemin oranı oldukça düşüktür ve çoğunlukla %0.9 ile %2.7 arasında değişmektedir (1,2,4,7). Ancak %10'a kadar çıkan oranlar bildirilmiştir (8).

Bu çalışmada safra kesesi kökenli metastatik over kanseri olan üç olgu sunuldu.

Olgu 1

70 yaşında hipertansiyon dışında kronik hastalığı olmayan ve daha önce opere olmamış hasta, yaklaşık iki aydır var olan kasık ağrısı nedeniyle hastanemize başvurdu. Hastanın kasık ağrısı dışında peptik şikâyetler de dâhil olmak üzere

Geliş Tarihi: 16.04.2011 • Kabul Tarihi: 03.01.2012
İletişim

Dr. Aysun Tekeli
Etilik Zübeyde Hanım Kadın Hastalıkları Eğitim ve Araştırma
Hastanesi Jinekolojik Onkoloji Kliniği Etilik Caddesi 06010
Etilik/Ankara
Tel : 0 312 322 01 80
E-posta : dr.isoon77@hotmail.com

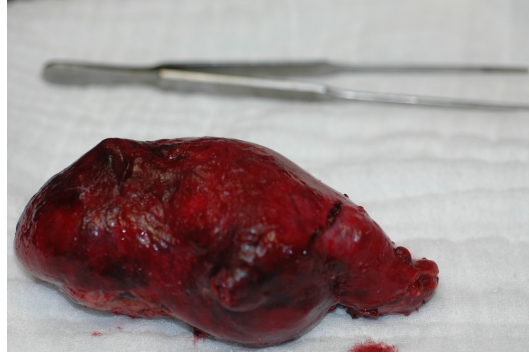başka yakınması yoktu. Pelvik ultrasonografisinde her iki adneksiyal alanı ve Douglas boşluğunu dolduran 182x160 mm boyutlarında, heterojen eko yapısında ve Doppler ultrasonografi bulguları patolojik olan kitle tespit edildi. Spekulum ile değerlendirmede makroskopik patoloji saptanmadı. Rektovajinal muayenesinde vajen arka duvarına doğru yer değiştirmiş, umblikal bölgeye kadar uzanan ağrısız, fiks kitle belirlendi. Batın muayenesinde herhangi bir patolojik bulgu belirlenmedi. Laboratuvar tetkiklerinde; CA 125 değeri 101 IU/ml olarak ölçüldü. Bu bulgularla pelvik kitle ön tanısıyla laparotomi kararı verildi. İntraoperatif gözlemede; sol overde pelvik muayene ve ultrasonografi bulgularını teyit edecek şekilde, 180x200 mm çapında Douglas boşluğuna oturmuş ve sigmoid kolona yapışık fiske kitle izlendi. Kitle multikistik yapıdaydı ve birkaç bölümü rüptüreydi. Sağ over üzerinde ve appendiks uç kısmında düzensiz implantlar mevcuttu. Omentumda 30x40 mm çapında tümöral kitle mevcuttu. Safra kesesi 120x60mm boyutlarında yüzeyi düzgün solid kitle şeklindeydi ve çevre dokulara yapışık değildi (Şekil 1, Şekil 2). Karaciğer ve diğer intraabdominal organlarda makroskopik tümöral lezyonlar saptanmadı. Total abdominal histerektomi + bilateral salpingo-ooforektomi + total omentektomi + appendektomi + kolesistektomi yapıldı. Kolesistektomi sonrası safra kesesi longitüdinale olarak açıldığında kese cidarının kalınlaştığı ve kesenin içinin tamamen safra çamuruyla dolu olduğu görüldü (Şekil 3). Overin ve safra kesesinin intraoperatif patoloji konsültasyon sonucu "safra kesesinde taş ve tüm duvarı tutan malign tümör ve metastatik over tümörü" olarak rapor edildi. Parafin blok sonucu intraoperatif patolojik değerlendirmeyle aynıydı ve her iki overe ve omentuma metastaz yapan safra kesesinin müsinöz adenokarsinomu olarak belirlendi. Tümörün safra kesesinde diffüz gelişim gösterdiği, kesenin çoğunluğuna yayıldığı ve müküller tabakayı invaze ettiği saptandı. Buna karşın safra kesesi serozası tümörsüzdü. Sitoloji negatif olup uterusun serozal yüzeyinde tümör yoktu. İmmünohistokimyasal incelemede overdeki tümörün sitokeratin 7 ile yaygın boyandığı ancak sitokeratin 20'nin fokal odakta pozitif olduğu saptandı. Safra kesesi CEA ve p53 negatifken ve overde CEA negatifti.

Olgu 2

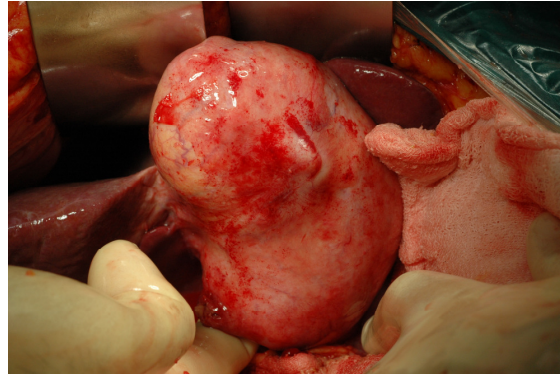
67 yaşındaki hastanın klinik şikayeti postmenapozal vajinal kanamaydı. Peptik şikayetler dahil olmak üzere bunun dışın-

da başka bir yakınması yoktu. Vajinal muayenesinde umblikusa kadar uzanan düzgün kontürlü adneksiyal kitle tespit edildi. Pelvisin bilgisayarlı tomografisi değerlendirilmesinde sol overde 65 mm çapında semisolid, sağ overde 80 mm çapında solid kitlesel lezyonlar saptandı. Serum tümör marker düzeyleri normal sınırlardaydı (CA 125: 23,69 IU/ml, CEA: 3,02 IU/ml, CA 19,9: 26,34 IU/ml). Özefagogastroduodenoskopi'de makroskopik patoloji saptanmadı. Dilatasyon&küretaj ile endometrial ör-

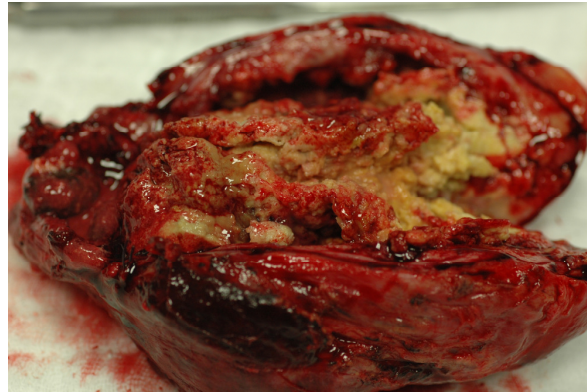nekleme sonucu endometritis olarak rapor edildi. Bu bulgularla, pelvik kitle ön tanısıyla operasyon kararı verildi. Laparotomik gözlemede her iki overde preoperatif dönemde saptanmış olan kiteller teyit edildi. Bunun dışında diğer iç genitaler normal olarak değerlendirildi. Tip 1 histerektomi ve bilateral salpingo-ooforektomi yapıldı. İntraoperatif patoloji konsültasyon sonucu primeri belli olmayan metastatik adenokarsinom olarak rapor edildi. Batın eksplorasyonunda safra kesesinin sert, fiks olduğu saptandı. Di-



Şekil 1. Safra kesesinin kolesistektomi yapılmadan önceki intraoperatif gözlemi. Safra kesesinin çevre dokulara invaze olmadığı görülmekte.



Şekil 2. Safra kesesinin kolesistektomiden sonra hali. Serozası intakt görünümde.



Şekil 3. Longitüdinale olarak safra kesesinin açılmış hali. Safra çamuru ve kalınlaşmış safra kesesi duvarı görülmekte.

ğer intraabdominal organlar normal olarak değerlendirildi. Kolesistektomi yapıldı ve materyalin intraoperatif patoloji konsültasyon sonucu malign olarak rapor edildi. Operasyona omentektomi, bilateral pelvik-paraaortik lenfadenektomi ve appendektomi eklendi. Parafin blok sonucu safra kesesi adenokarsinomu olarak geldi. Paraaortik lenf nodunda tümöral tutulum saptandı. Overlerin makroskopik değerlendirmesinde sağ overde 30 mm ve sol overde 50 mm boyutlarında her iki over üzerinde en büyüğü 15 mm olan sarı renkli solid görünümde lezyonlar olduğu görüldü. Safra kesesinde içinden çok sayıda taş çıkan bir kenarından açılmış 63x63 mm ölçülerinde mukozasında ülser alanlar gözlemlendi. Duvar kalınlığı en kalın yerde 4 mm'ydi.

Olgu 3

71 yaşındaki hasta 4-5 aydır devam eden karın ağrısı ve karında şişlik şikayetiyle başvurdu. Vajinal muayenesinde adneksiyal alanda yaklaşık 100 mm boyutlarında kitle ve rektovajinal muayenesinde Douglas boşluğunda 30-40mmlik nodularite tespit edildi. Serum CA 125 düzeyi 489.82 IU/ml olarak ölçüldü. Ultrasonografide pelviste sağda yaklaşık 100x70 mm boyutlarında heterojen solid oluşum ve serbest sıvı saptandı. Epigastrik bölgede kitle mevcuttu. Bilgisayarlı tomografisinde; prehepatik mesafede 3x10 mm ve intrahepatik mesafede 20x10 mm boyutlarında peritoneal implantlar ve sağ adneksiyal lojdan köken alıp orta hatta yukarıya uzanım gösteren, düzensiz konturlu kistik ve solid komponentler içeren 115x75 mm boyutlarında kitle lezyonu belirlendi. Özefagogastroduodenoskopide alkali gastrit saptandı. Çift kontrastlı kolon grafisi normaldi. Pelvik kitle ön tanısıyla operasyona karar verildi. İntraoperatif gözlemlerde preoperatif dönemdeki bulgular teyit edildi. Pelvisteki her iki overden köken alan yaklaşık 100 mm boyutunda solid kitle, peritoneal yüzeylerdeki milimetrik metastatik lezyonlar, omentumda tümöral infiltrasyon, karaciğer sağ lob arteriorunda 20 mm'den küçük ve safra kesesini infiltre eden tümöral lezyon, karaciğer ve subdiyafragmatik alanda yüzeyel tümöral odaklar, Douglas boşluğunda rektum üstünde yaklaşık 30 mm boyutunda tümöral lezyon tespit edildi. Batında yaklaşık 1500 cc seröz nitelikte asit mayı mevcuttu. Tıp 1 historektomi + bilateral salpingo-ooforektomi + total omentektomi + appendektomi + bilateral

pelvik+paraaortik lenfadenektomi + karaciğer segment rezeksiyonu + kolesistektomi yapıldı. İntraoperatif patoloji konsültasyonu sonucu; over kaynaklı seröz papiller adenokarsinomu olarak geldi.

Tartışma

Metastatik over kanserleri primer over kanserlerini klinik olarak taklit etmektedirler. Görüntüleme metodlarıyla primer ve metastatik ayırımı çoğu zaman güç olmaktadır. Overe metastaz yapan ekstrasjenital kanserlerin çoğu GIS kaynaklıdır ve tümör tipi çoğunlukla adenokanserdir.

İntraoperatif dönemde klinik ayırımın overin yapısı yol gösterici olabilmektedir. Tümörün bilateral olması, over yüzeyinde implantların bulunması, kistik-solid komponentler içermesi metastatik over tümörünü akla getirmelidir (9). Lee ve Young'ın yaptığı çalışmada; makroskopik ve mikroskopik 50 over tümörü incelemiş (25 primer over tümörü, 25 metastatik over tümörü) ve morfolojik olarak ayırım; lateralitenin (bilateral olması), multinodularitenin, yüzeyel implantlar şeklinde görünümün kriter olarak kullanılabilmesi saptanmıştır (10). Sunulan çalışmada ikinci olgudaki solid nitelikteki bilateral ovarian kitle metastatik over tümörü lehine operatif gözlem bulgusudur. Birinci olgudaysa bilateralite değişik şekilde gözlenmektedir. Burada bir overde yaklaşık 200mm boyutunda multikistik kitle izlenirken, diğer overde yüzeyel implantlar mevcuttu.

Safra kesesi kanserlerinin overlere metastazı oldukça nadirdir ve %0,9-%2,7 arasında değişen oranlarda bildirilmektedir (1,2,4,7). Buna karşın Stewart ve arkadaşlarının serisinde metastatik over tümörlerinin %10'undan safra kesesi ve safra yollarının sorumlu olduğu gözlenmektedir (8). Safra kesesi tümörlerinin overe metastazı yaygın değildir. Safra kesesi tümörlerinin %6'sı overe metastaz yapar (11,12).

Metastatik veya primer over kanseri ayırımında sorunlar sadece preoperatif dönemde yaşanmamaktadır. Konvansiyonel patolojiyle bu ayırım çoğu zaman güç olmaktadır. Bu durumda immunohistokimyasal yöntemlere ihtiyaç duyulmaktadır. Metastatik over kanserlerinde sitokeratin 7'nin pozitif olması, sitokeratin 20'nin negatif olması primer over tümörlerinin ayırımında anlamlı olabilir (13). Ayrıca sitokeratin 17, pankreatikobilyer

adenokarsinomların %70'sinde pozitifdir (14,15).

Ekstrasjenital organlardan overe metastaz mekanizması çoğunlukla muammadır. Ancak ilk olarak düşünülen; primer odaktan tümör hücrelerinin düştüğü ve düştüğü yerde ekilen hücrelerden tümörün geliştiği hipotezi (transperitoneal yol) düşünülmekteydi. Ancak bu hipotez olguları önemli kısmını açıklayamamaktadır. Günümüzde artan oranda kanıtlar metastazın başlıca hematojen ve lenfojen yolla olduğunu göstermektedir. Moore ve arkadaşları, ekstrasjenital organlardan overe olan metastazı değerlendirdikleri çalışmalarında, overe metastazın %80 oranında yüzeysel implantasyon olmadan stromal invazyon şeklinde gerçekleştiğini ve karın içerisindeki primer odakta metastatik overin bulunduğu taraf arasında ilişkinin olmadığını göstermişlerdir (1). Çalışmacılar bu durumu hematojen ve lenfojen yayılımı açıklamışlardır. Ayrıca overle GIS arasında yaygın bir lenfatik ağın olduğu bilinmektedir. Chang ve arkadaşları GIS tümörlerinin bu lenfatik ağı kullanarak retrograd yolla overe metastaz yaptığını göstermişlerdir (16). Karşıt görüşler olsa da overe metastazın gençlerde daha yüksek oranda olduğu çalışmalarda saptanmıştır. McGill ve arkadaşları GIS kaynaklı tümörlerin premenapozal dönemde overe metastaz yapma olasılığının daha yüksek olduğunu göstermişlerdir (17). Bu durum, daha yaşlı bireylerde, özellikle postmenapozal kadınlarda azalan over kan akımı nedeniyle hematojen ve lenfojen yolla yayılım olasılığının düşmesiyle açıklanmıştır (18).

Sunulan çalışmada ilk olgudaki tümörün safra kesesinin sadece mukoza ve müküller tabakalarını tuttuğu ve serozasına yayılmadığı gözlemlendi. Sitolojik değerlendirme bu olguda negatifti. Bu nedenle tümörün intraabdominal yayılımı bu olguda transperitoneal yol hipoteziyle açıklanamamaktadır. Ancak ikinci ve üçüncü olgularda transperitoneal yol metastaz sürecinde etkin olmuş olabilir. İkinci olguda tüm safra kesesini tutmuş tümör mevcutken, üçüncü olguda tümör intraabdominal bölgeye yayılmıştır.

Sonuç olarak; metastatik over kanserleri klinik, laboratuvar ve patolojik görünüm olarak primer over tümörlerini taklit edebilirler. Tanı çoğunlukla intraoperatif bulgularla konulmaktadır. Ancak primer ve metastaz ayırımının tanımlanmasındaki en önemli unsur intraoperatif patoloji konsültasyonudur.

KAYNAKLAR

1. Moore RG, Chung M, Granai GO, Gajewski W, Steinhoff MM. Incidence of metastasis to the ovaries from nongenital tract tumors. *Gynecol Oncol* 2004; 93: 87-91.
2. Hashimoto YD, Yamamoto T, Shoji K, et al. Metastatic ovarian tumors: a review of 68 cases. *Gynecol Oncol* 2003; 89: 314-317.
3. Ulbright TM, Roth LM, Stehman FB. Secondary ovarian neoplasia: a clinicopathologic study of 35 cases. *Cancer* 1984; 53: 1164-1174.
4. Turan T, Aykan B, Koç S, et al. Analysis of metastatic ovarian tumors from extra-genital primary site. *Tumori* 2006; 92: 493-497
5. Young RH, Path FRC, Scully RE. Metastatic tumors of the ovary In: Kurman RJ (Ed), Blaustein's Pathology of the Female Genital Tract, 5. Edition, 2002; 1063-1101.
6. Ayhan A, Güvenal T, Salman MC, et al. The role of cytoreductive surgery in non-genital cancers metastatic to the ovaries. *Gynecol Oncol* 2006; 98: 235-241
7. Mazur MT, Hsueh S, Gersell DJ. Metastases to the female genital tract: analysis of 325 cases. *Cancer* 1984; 53: 1978-1984.
8. Stewart CJR, Brennan BA, Hammond IG, et al. Accuracy of frozen section in distinguishing primary ovarian neoplasia from tumors metastatic to the ovary. *Int. J Gynecol Pathol* 2005; 24: 356-362
9. Jarvi K, Kelty CJ. Bilateral ovarian metastases from carcinoma of the gallbladder. *Gynecol Oncol* 2006; 103: 361-362
10. Lee KR, Young RH. The distinction between primary and metastatic mucinous carcinomas of the ovary: Gross and histologic findings in 50 cases. *Am J Surg Pathol* 2003; 27: 281-292
11. Hibner M, Greenspan D. Ovarian metastases from the biliary tract, pancreas and liver carcinomas. *CME Journal of Gynecol Oncol* 2004; 9: 125-128
12. Jarvi K, Kelty CJ. Bilateral ovarian metastases from carcinoma of the gallbladder. *Gynecol Oncol* 2006; 103: 361-362
13. García A, De la Torre J, Castellví J, et al. Ovarian metastases caused by cholangiocarcinoma: a rare Krukenberg's tumour simulating a primary neoplasm of the ovary: a two-case study. *Arch Gynecol Obstet* 2004; 270: 281-284
14. Chu PG, Schwarz RE, Lau SK, et al. Immunohistochemical staining in the diagnosis of pancreatobiliary and ampulla of Vater adenocarcinoma: application of CDX2, CK17, MUC1 and MUC2. *Am J Surg Pathol* 2005; 29: 359-367
15. Goldstein NS, Basis D, Uzieblo A. WT1 is an integral component of antibody panel to distinguish pancreaticobiliary and some ovarian epithelial neoplasm. *Am J Clin Pathol* 2001; 116:246-252
16. Chang TC, Changchien CC, Tseng CW, et al. Retrograde lymphatic spread: a likely route for metastatic ovarian cancers of gastrointestinal origin. *Gynecol Oncol* 1997; 66: 372-377
17. McGill F, Ritter DB, Rickard C, et al. Management of Krukenberg tumors: An 11-years experience and review of the literature. *Prim Care Update Ob Gyn* 1998; 5 : 157-158
18. Young RH, Path FRC, Scully RE. Metastatic tumors of the ovary. In: Kurman RJ (ed), Blaustein's Pathology of the Female Genital Tract, 5. Edition, 2002; 1063-1101.