

Veteriner Ortopedik Cerrahide Kemik Grefleri

Mustafa Volkan YAPRAKCI¹

¹Afyon Kocatepe Üniversitesi Veteriner Fakültesi Cerrahi Anabilim Dalı, Afyonkarabısar /TÜRKİYE

Bu çalışma birinci yazarın doktora yeterlilik hazırlık seminerinden hazırlanmıştır.

ÖZET

Kemik grefleri günümüzde veteriner cerrahi alanında sıklıkla kullanılmaktadır. Ülkemizde kemik greflerinin sağladığı bir çok imkan araştırmacılar ve klinisyenler tarafından yeterince değerlendirilememektedir. Bu derleme hazırlanırken kemik greflerinin çeşitleri ve kullanım alanları hakkındaki tarihsel ve güncel bilgilerin hekimlerin bilgisine sunulması amaçlanmıştır. Kemik grefleri çözümü zor görülen kırık kaynama problemlerinde, kemik tümörü operasyonlarında ve diğer birçok durumda avaskülerize veya vaskülerize şekilde kullanılarak bugüne kadar gelmiştir ve günümüzde kemik ve eklemlerin bütün olarak yenilenmesi konuları ilgi görmeye başlamıştır. Genel anlamda çok parçalı veya maddi kayıplı kırıkların tedavisinde kemik grefleri büyük avantajlar sağlamaktadır. Ayrıca bir komplikasyona bağlı iyileşmenin gecikmesi ve kemik iyileşmesinin uyarılması konusunda, deformasyonların düzeltilmesi, artrodez operasyonları, rekonstrüktif eklem ve kemik cerrahisi, kemik tümörleri, kist ve osteomyelit durumlarında, metal implant komplikasyonu veya implantın kaplanarak dokuya integrasyonunun artırılması gibi uygulamaların yanı sıra diş hekimliği cerrahisi kemik greflerinin sık kullanıldığı alanlar arasındadır.

Anahtar Kelimeler: Allogref, Greft Türleri, Kemik, Ksenogref, Otogref, Sentetik gref



Bone Grafts in Veterinary Orthopedical Surgery

S U M M A R Y

Bone grafts are widely used in veterinary practices in the World. The opportunity of bone graft usage are underestimated in our country by both researchers and clinicians. In this manuscript review, types and the variety of applications of bone grafts were collected within historical knowledge up to today's practices. In general, grafts have benefits in communitated fractures with large bone gaps. Healing problems due to complications and stimulation of the bone production in non-healing fractures are other aspects of grafts. Moreover, bone grafts are widely used in malunions, arthrodesis, reconstructive bone and joint procedures, dissection of bone cysts and tumors, metal implant complications or either coating the implant with offers salvational solutions for problems. The integrity of implants can be augmented as like in dental applications which can be found in various practices in literature.

Key Words: Autograft, Graft Types, Bone, Xenograft, Synthetic Graft

GİRİŞ

Gref sözcüğü, bir kaynaktan alınan dokunun alıcı canlına dokusuna implantasyonu ile doku transferini tanımlar. Kemik grefleri de bir doku transplantıdır ve hastanın ihtiyacına göre bir yerden alınıp ihtiyaç olan dokuya aktarılmasını ifade eder. Ortopedik operasyonlarda kemik grefi kullanımı çok önemli olmasına karşın çoğu zaman ihmal edilen bir konu olmuştur. Bu alanda uygulamalar ilk olarak insan hekimliğinde görülür ve 17. yy.da başlamıştır. Schweiberer ve ark. (1)'nin Job van Meekeren'den aktardığı çalışmada bir askerin kafatasındaki defektin bir köpeğin kafatası kemiği parçasıyla onarılması sonucu iyileşme gerçekleştirilmiştir. Yine aynı çalışmada Philips von Walterin 1821'de yaptığı çalışmasından aktarıldığına göre trepanasyon sonrası uygulanan otojen kemik transplantasyonu sonucunda iyileşmenin gerçekleştiği ifade edilmektedir.

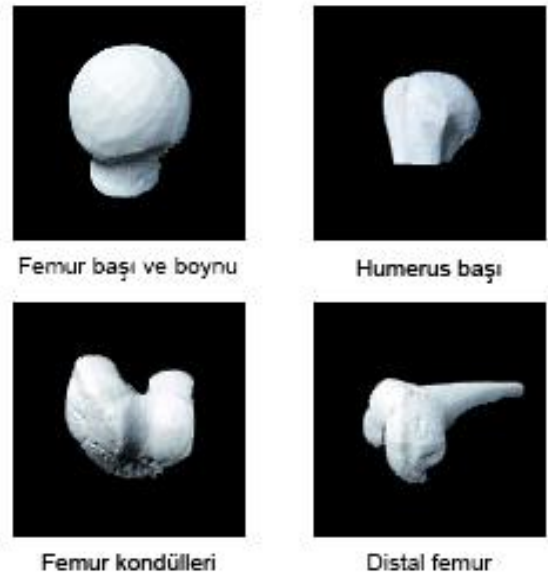
Kemik transplantasyonu ile ilgili yayınlar 1859 yılında Ollier ve 1881'de Macewen tarafından hayvanlar üzerinde yapılmıştır ve deneysel çalışmaların umutlendirici sonuçlar vermesi ile konu daha fazla ilgi görmüştür (2). Greflerin kullanılması 1920'li yılların başında rutin bir işlem olarak kabul edilmeye başlanmıştır. O yıllarda yapılan sayısız çalışma ile yeni teknikler ortaya çıkmış ve kullanım alanı oldukça genişlemiştir. İlk serbest vaskülerize kemik grefinin kullanılması 1975 yılında Taylor ve ark.'nın vaskülerize fibula kemiğini maddi kayıplı uzun kemik kırıklarında kullanması ile görülmüştür (3).

Kemik yapımının (osteogenez) uyarılması, osteoindüksiyon, osteokondüksiyon sağlanması ve fonksiyonel bir çatı görevi görmesi aynı zamanda kemik iyileşmesinin safhaları olan ve gref dokusunda da olması istenen temel iyileşme özellikleridir. Kemik iyileşmesi aşamaları sırasıyla hematoma oluşumu ve yángisel reaksiyonların peşpeşe ilerlemesi şeklinde gerçekleşir. Otojen kemik aktarımında grefin sahip olduğu hücre varlığı tümüyle aktarılamaz. Bu hücrelerden bazıları ölür fakat aktarıldığı bölgede damarlaşma oldukça gref dokusunun fonksiyonelliği artar. İyileşme gref ve konak kemik yüzeyi arasında başlar, 9 haftadan 57 haftaya kadar uzayabilen inkorporasyon dönemi sonunda grefin konakçı dokuyla bütünleşmesiyle son bulur. Bu dönemin sonunda grefin tamamen dokuya inkorpore olduğu söylenemez ve radyografik olarak yıllar alan bir iyileşme süreci izlenebilir. Bu süre zarfında grefin dokuya sıkı bir şekilde tutunması için rijit internal fiksasyon gereklidir. Vaskülarizasyon devam ettikçe konağa ait mezenkimal hücrelerden farklılaşan osteojenik hücreler gref dokusunu sınırlanırlar ve bu hücreler greftteki trabeküler dokunun üzerine mineralize olarak yeni kemiği şekillendirecek olan osteoid dokusunu biriktirmeye başlar. Osteoklastik aktivite nekrotik kemik dokusu emilimiyle başlar ve bu sırada hematopoetik kemikliliği hücreleri gref dokusunun üzerine yerleşmeye başlar.


Osteokondüktif aşama olan ve aylar sürebilecek bu gelişim gref dokusu tamamen emilmesine ve oluşturulan yeni kemik dokusunun bölgeye etkileyen mekanik kuvvetler etkisinde kortikal kemiğe dönüşerek yeniden şekillenmesine kadar sürer. Otojen kemik aktarımında bu işlemler çok hızlı gerçekleşir ve son aşama şekillenmez. Emilmeyen cansız gref materyali ise bölgeye etkileyen doğal gerilim kuvvetlerine bağlı olarak kemiğin destek görevine katılır (2).

KEMİK GREFİ TİPLERİ


Gref dokusu kemikten alındığı farklı yapısal bölgelere göre spongiöz (kansellöz), kortikal ve kortikokansellöz gref olarak isimlendirilir. Kemiğin trabeküler bölümden elde edilen, hücresel açıdan zengin greflere spongiöz gref, kemiğin kortikal bölümden elde edilen greflere kortikal gref ve hem kortikal hem de kansellöz kemik bölümüne sahip greflere ise kortiko-kansellöz gref denir. Transplante edilebilen dokuların içinde kemikliliği, eklem kıkırdağı da bulunabilir. Eklem kıkırdağı ve kemik bölümü içeren greflere osteokondral gref adı verilir (2, 4). Kemikliliği veya kansellöz greflerin konserve edilmiş veya sentetik hazırlanan grefler ile karışımı hazırlanarak kullanıldığında bu çeşit grefler özel bir isimlendirme olarak kompozit gref adını alır. Gref dokusu olacak kemik bölümü aynı zamanda kıkırdak yapısı da içeriyorsa bu grefe değişik bir isimlendirmeye osteokondral gref adı verilir(2). Greflere kullanım amaçlarına yönelik yapısal şekiller verilebilir. Kemik yapısı tüm kesit kalınlığıyla kullanıldığı zaman masif veya solid gref, kemikten çubuk veya şerit şeklinde kesilerek çıkarılan greflere çubuk gref, küçük parçacıklar şeklinde olan greflere yonga gref ve kemik değirmeninde kemiğin öğütülmesiyle elde edilen greflere öğütülmüş kemik grefi denir. (Şekil 1,2,3)



Şekil 1: Hazır masif kemik grefleri.
Figure 1: Ready to use bone grafts



Şekil 2. Hazır kesit – yonga kemik grefleri
Figure 2: Ready to use bone fragment grafts



Şekil 3. Ögütülmüş ve yonga kemik grefleri
Figure 3: Grounded and fragment bone grafts

Kemik grefleri alındığı dokunun yapısının yanında aynı zamanda alındığı kaynağa (donör) ve aktarıldığı bireye (resipyen), alınma ve kullanılma zamanına göre isim alırlar. Otojen terimi dokunun hastanın vücudunun bir bölümünden diğer bir bölümüne aktarılmasını ifade eder. Allojen (allogref) terimi ise aynı türden iki farklı birey arasında doku grefi alışverişi olmasını ifade eder. Heterojen (ksenogref) greft ise dokunun alınacağı ve uygulanacağı bireylerin türlerinin birbirinden farklı olduğunu ifade eder. Sentetik grefler ise yapısal olarak organik kökenli olmayan yani sentetik hazırlanan materyallerdir. Bunların yanında İzogref (*syngref*) terimi allojenik sayılabilecek fakat genetik olarak identikal, iki farklı bireyin arasındaki doku aktarımını ifade etmektedir. Özel bir tanımlama değildir. Bu duruma örnek olarak İkiz kardeşler arası greft aktarımı söylenebilir (5). Bir başka uygulamada ise Bishop ve Peltzer'in (6), Muramatsu ve Bishop (7) ve Muramatsu ve ark. (8)'dan bildirdiklerine göre sıçanlar üzerinde yapılan çalışmalarda belirli gen işaretçileri yönünden izlenen hücrelerin greft materyali vasıtasıyla hem izogref hem

de allogref bireyler arası aktarımı sonrası hücre popülasyonlarında değişimler ve vericiden alınan hücrelerin alıcı dokularda üremesi şeklinde ifade edilmiştir. Vücut dokularının bu gibi kromozom farkı gösteren iki ayrı hücreden gelişmesi durumuna greft dokusu kimerizmi adı verilmektedir.

Greft dokusu Taze kullanılan grefler kansellöz kemik, non-vaskülerize kortikal kemik, vaskülerize kortikal kemik, kemikliliği aspiratı veya işlenmiş osteogenik hücreler şeklinde çeşitlere ayrılır. Taze grefler ayrıca kullanım amacına göre vasküler veya avasküler serbest parça greft olmak üzere iki tipte ele alınırlar. Büyük oranda otojen kullanılırlar ve diğer kemik grefti çeşitleri içinde en değerli olanı taze vaskülerize kemik greftleridir (2, 5). Mikrovasküler cerrahi teknikleri sayesinde vaskülerize kemik greftlerinin maddi kayıplı uzun kemik kırıkları, onkolojik vakaların tedavileri ve doğumsal deformitelerin düzeltilmesinde kullanılması mümkün olabilmektedir (9). Vaskülerize greftlerin avantajları arasında bir çok etken sayılabilir. Shin ve Moran'ın bildirdiklerine göre vaskülerize greftler iyileşmede görev alarak hipertrofi gösterirler ve enfeksiyona karşı dayanıklıdırlar (10). Fibula kemiği vaskülerize kemik greftleri içinde elde edilmesi ve uygulanması en kolay greftlerden bir tanesidir. (11). Vasküler greftlerin uygulanmasında aktarım yapılacak bireyin, verici ve alıcı bölgelerin iyi değerlendirilmesi gereklidir. Vericinin yetişkin ve sağlıklı olması kemik yapısının tam gelişmiş olması yönünden tercih edilir. Alıcı ve verici bölgede damarlaşmanın iyi olması ve operasyon öncesi verici bölgenin innervasyonu muayene edilmeli, operasyon sonrası gelişebilecek sinirsel komplikasyonlar (örn. peroneal palsy) yönünden öncesi ile karşılaştırmak amacıyla ele alınmalıdır (11). Operasyon sırasında alınan dokunun ve bölgenin damarlaşmaları korunmalı ve aktarılan greft dokusunun stabilizasyonu sağlanmalıdır (11). Mikrovasküler cerrahinin tarihi gelişimi boyunca çeşitli greft aktarımı uygulamaları denenmiştir. Pedikül kemik greftleri bu uygulamalardan bir tanesidir. Vaskülerize bir kemik parçasının nekrotik femur başının olduğu alana aktarılmasını ifade eder ve avasküler femur başı nekrozu hastalığında kullanım alanı bulmuştur (12). Aldridge ve ark. (12)'nin Stein ve ark. (13)'dan bildirdiğine göre 37 hastada iliak kanattan alınan bir parça ile anterior tensor fascia lata kasının besleyen longitudinal arteriyle beraber aktarılmasıyla %86 oranında bölgesel ağrının giderildiği ve %89 oranında topallamadan yürüdüğü tespit edildiği bildirilmiştir. Fakat bahsedilen çalışmanın postoperatif takip süresinin yetersiz oluşu ve ölçüm metodlarının belirsizliği eleştirilmiştir. Taze vaskülerize serbest kemik grefti (TVsKG) avasküler femur başı terapisi için 1970'lerde kullanılmaya başlanmıştır. Fibula'nın kortikokansellöz yapısı ve iyi vaskülerize olması (bir arter ve iki vena) TVsKG konusunda çok kullanılmasını sağlamıştır.

Taze otojen kemik grefi kullanımı bütün kırıklarda yarar sağlar. Çok parçalı kırıklarda, metal implant kullanımı ile birlikte ve komplikasyon durumunda, kemik iyileşmesi veya gelişiminin uyarılması gereken zayıf, yaşlı, osteomyelitli hastalarda, küçük ırk köpeklerde, kemik oluşumunun hızlı olması gerektiği durumlarda, geniş kemik dokusu kaybı olan tümör ve kist dokusu ekstripsasyonlarında bölgenin tekrar doldurulması amacıyla, artrodez operasyonlarında, hatalı - gecikmiş kemik kaynaması durumlarında, kemik deformasyonlarında, kemikliği nakillerinde ve aşırı duyarlı bireylerde otojen kemik kullanılması fayda sağlamaktadır. Aldridge ve ark. (12) önermelerine göre femur başının avasküler nekrozu durumunda vaskülerize fibuler kemik greflerinin kullanılması hem bölgeye progenitör hücrelerin getirilmesi, hem de sağlıklı subkondral plağın onarılması için yararlı bir uygulamadır. Vaskülerize greflerin son yıllarda farklı uygulamaları geliştirilmektedir.

Bunların yanında elde edilmesi ve sınırlı miktarda bulunabilir olması, destek görevi görememesi, alınması için ikinci bir operasyon yararı oluşturulması, özel teknik ekipman gerekliliği, anestezi süresinin uzaması, post-operatif yara komplikasyonu gibi durumlar ise otojen gref uygulamalarının dezavantajlarından bazılarıdır (11).

Dokunun taze haliyle kullanılmasında bildirilen bazı komplikasyonların giderilmesi açısından gref alındıktan sonra konservasyon işlemlerinin uygulanması gerektiği görülmüştür. Allogreflerin içerdiği hücre varlığı nedeniyle immun yanıt oluşumunu uyarması greflerin düşük sıcaklıklarda (dondurma gibi) konservasyon (saklama) işlemi görenek saklanmasını ve bu şekilde elde edilen konserve greflerin daha çok kullanılmasını tercih sebebi haline getirmiştir (2). Özellikle 2. Dünya Savaşı'ndan günümüze kadar, taze veya değişik yöntemlerle konserve edilmiş kemik grefleri ile ilgili çok sayıda çalışma yapılmıştır. Bugüne kadar kullanılan konservasyon yöntemleri likit konservasyon, kuru dondurma (Lyofilizasyon), silicodessicasyon (dondurma-kurutma), dondurarak saklama, kimyasal konservasyon, demineralizasyon, radyasyon veya etilen oksitle sterilizasyon işlemleri uygulanan saklama koşullarından bazılarıdır. Bu amaçlarla alkol, fenol, sublime, eter, klorhidrik asit kullanılabilir. Bu işlemler genel olarak gref'in konservasyonunun yanında sterilizasyonu ve anti-immunizasyonu için uygulanan işlemlerdir (14). Konserve edilen kemik grefleri canlı hücre içeriğini kaybettikleri için (ölü kemik) "alloimplant" olarak da isimlendirilirler (2). Son yıllarda uygulanan özel işlemler sonucu hazırlanan doku greflerinde biyomekanik özellikler korunabilmekte ve bu sayede tendon ve kollateral ligament gibi gerilim altında kalan dokuların da verimli şekilde allogref olarak uygulanması şansı bulunmaktadır (15). Bugün allogrefler kırıklarda, artrodez operasyonlarında

başarıyla kullanılmaktadır. Otojen kanselöz kemikle veya kemikliği ile birleştirilerek kullanılabilir. Allojen kanselöz ve kortikal grefler ortalama bir yıl içinde dokuda inkorpore olurlar. Bu amaçla kemik fragmanları, çipleri hatta total kemik segmentleri (Şekil 1), ticari preparatlar olarak bulunup kullanılabilir (14).

Diğer dokuların arasında menisküs transferi de mümkün olmaktadır. Meniskün görevi tibial soketi derinleştirerek özellikle posterior yönden eklemdeki sabitliğin artırılmasıdır. Canlılar arasında menisküs transferlerinin tarih içerisinde gelişimi allogref doku hazırlanması ve korunma tekniklerinin geliştirilmesiyle popülerlik kazanmıştır. Gref hazırlanması ve sterilizasyon metodları iyileşmenin ve revaskülerizasyonun hızlanması, grefin büzülmesi, hücreliliği ve alıcı - verici DNA uyumu yönünden yeniden düzenlenmiştir. Masif kemik transplantların aktarılmasında bile immunolojik reaksiyonlarla düşük düzeyde karşılaşılırken, bireyler arasında hastalık bulaş riskinin olması bir diğer konuyu gündeme getirmektedir. Birçok doku bankası polimeraz zincir reaksiyonu testi (PCR) ile bu etkenleri teşhis etmeye çalışsa da gref dokusu hazırlanırken kullanılan debridman, ultrasonik veya pulsatil yıkama ve proteinlerin yıkılmasında için kullanılan etanol bu hastalık etkenlerinin aktarılması riskini düşürmektedir. Alınan dokunun dondurulması bu riski daha da düşürse de bu işlemleri aşabilecek viral ajanlar gibi enfeksiyon etkenleri vardır. Alınan gref dokusunun korunabilmesi için dört farklı metod kullanılır. Taze kullanımın dışında soğukta saklama, taze dondurma ve liyofilize etme metodları vardır. Taze ve soğukta saklanan dokuların dışında gref dokuları içinde canlı hücre bulmak olası değildir. Hücrelerin canlı kalabilmesi için alındıktan sonra +4 derecede veya +37 derecede korunması ve aktarılacağı dokuya birkaç gün içinde yetiştirilmesi gerekmektedir. Soğukta saklama işlemi (kriopreservasyon) ile korunacak grefin canlı hücre varlığının korunması için bir krioprotektan (örn. dimetilsulfoksit, DMSO) maddenin kullanılması gereklidir. Bunun ötesinde taze dondurtulacak gref dokusunun -80 derecede saklanması içindeki hücre varlığının ölümüyle sonuçlanır fakat özellikle menisküs grefleri için biyomekanik yapı korunmuş olur. Taze osteokondral greflerin aksine menisküs greflerinin morfolojik ve biyokimyasal karakteristikleri içerdiği hücre varlığına büyük düzeyde bağımlılık taşımamaktadır. Bu yüzden hayvan deneylerinde gösterilen taze veya soğukta korunarak aktarılan gref dokuları arasında büyük farklar bulunmamıştır. Gref dokularının korunmasında kullanılan bir diğer yöntem de etilen oksit veya gamma radyasyonu sterilizasyondur fakat bu işlemlerin gref dokuları üzerinde olumsuz etkileri de bulunmaktadır.

Heterojen kemik grefleri kullanımı tarihsel gelişiminde bulunması ve sağlanmasındaki kolaylık açısından yoğun ilgi görmüştür. Macewen 1874'de bir köpeğin parietal kemiği ile çalışmış, Ollier 1889'da köpek tibiasını uygulamış, Kronacker (1897) dana kemiği kullanmış, MacGill (1899) tavşan kemiği ile çalışmıştır. Lambert 1909'da domuz metacarpus'u üzerine çalışmıştır. Bu uygulamaların büyük çoğunluğu başarısızlıkla sonuçlanmıştır. Taze heterogref kullanımında en büyük engel gref dokusunun doku reddine yol açan alıcı bireyin bağışıklık sistemidir. Bugün heterogreflerin hazırlanmasında özel bir teknik olan ve "Kiel ve Oswestry Kemiği" adını alan deproteinizasyon ve yağ ekstraksiyonu sonucunda alıcı bireyde oluşan immun yanıtın azaltılabileceği görülmüştür (14). Mathews ve ark. 2003'de yaptıkları çalışmalarında intrameduller yöntemle kullanılan çivi şekli verilmiş köpek ve kuş xenogreflerinin kanatlılarda transversal humerus kırıklarında orta ve ileri düzeyde mononükleer hücre artışı ve yangı reaksiyonuna yol açtığı bildirilse de vakaların hemen tümünün komplikasyon ve grefler arasında biomekanik fark olmadan iyileştiklerini ifade etmişlerdir. Bu çalışmanın sonucunda xenogenik kullanılan kemik pinlerinin kanatlılarda bioindirgenebilir bir alternatif olarak basit kemik kırıklarında kullanılabileceği kararına varmışlardır (16). Thiede ve Markel'in (2002) (17) Ramallal ve ark. (2004)'den bildirdiklerine göre domuzların femoral kondülünden alınan kondrositlerin tavşanların lateral femoral kondüllerinde oluşturulan parsiyel kondral defektlere implantasyonları sonrasında üreyen kıkırdığın çevresindeki konağa ait kıkırdakla iyi uyum sağladığını ve onarım dokusunun pürüzsüz bir yüzey bıraktığını ifade etmişlerdir. Aynı araştırmacıların (17) Yagiashi ve ark (2009)'dan bildirdiklerine göre gref dokusunun implantasyonunu izleyen 6.'nci haftada hyalin benzeri bir kıkırdak oluşumundan bahsedilmekte ve implante edilen çift tırnaklı hayvan kökenli demineralize dentin matriksinin tavşanların patellar fossasına yerleştirilebildiğini belirtmişlerdir. Thiede ve Markelin ele aldıkları çalışmaların erken dönemlerinde iyi sonuçlar bulunurken, ilerleyen dönem veya uzun süreli takip edilen çalışmalarda ise sonuçların istenmeyen hale dönüştüğünü bahsedilen durumun gref dokusuna konak tarafından geç dönemde geliştirilen immunolojik yanıt sonucu oluşabileceğini vurgulamışlardır. Sentetik grefler kimyasal yöntemlerle elde edilen ve kullanım amaçlarına göre toz, jel, tutkal, macun, parçacık, çubuk blok veya masif gref gibi şekillerde bulunabilen gref materyalleridir. Sentetik kemik grefleri yapısal olarak osteokondüktif blok veya granül, osteokondüktif sementler, osteoindüktif proteinler veya kompozitler olarak bulunabilirler.

KAYNAKLAR

- Schweiberer L, Stütze H, Mandelkow H.** Bone transplantation. Archives of Orthopaedic and Trauma Surgery. 1989;109(1):1-8.
- Sinibaldi KR. Bone Grafting Principles and Techniques.** In: Bojrab M, Ellison G, Slocum B, editors. Current Techniques in Small Animal Surgery 4th edition Baltimore. 2. 4th ed. Baltimore, Maryland: Williams & Wilkins; 1998. p. 901-10.
- Taylor GI, Miller GD, Ham FJ.** The free vascularized bone graft: A clinical extension of microvascular techniques. Plastic and reconstructive Surgery. 1975;55(5):533-44.
- Slatter DH.** Textbook of small animal surgery: Elsevier Health Sciences; 2003.
- Gould SE, Rhee JM, Tay B-B, Otsuka NY, Bradford DS.** Cellular contribution of bone graft to fusion. J Orthop Res. 2000;18(6):920-7.
- Bishop AT, Pelzer M.** Vascularized bone allotransplantation: current state and implications for future reconstructive surgery. The Orthopedic clinics of North America. 2007;38(1):109.
- Muramatsu K, Bishop AT.** Cell repopulation in vascularized bone grafts. Journal of orthopaedic research. 2002;20(4):772-8.
- Muramatsu K, Bishop AT, Sunagawa T, Valenzuela RG.** Fate of donor cells in vascularized bone grafts: identification of systemic chimerism by the polymerase chain reaction. Plastic and reconstructive surgery. 2003;111(2):763.
- Pederson WC, Person DW.** Long bone reconstruction with vascularized bone grafts. The Orthopedic clinics of North America. 2007;38(1):23.
- Shin A.** Preface. Orthopedic Clinics of North America. 2007;38(1):ix-x.
- Wood M.** Free Vascularized Fibular Grafting-25 Years' Experience: Tips, Techniques, and Pearls. Orthopedic Clinics of North America. 2007;38(1):1-12.
- Aldridge JM, Urbaniak JR.** Avascular necrosis of the femoral head: role of vascularized bone grafts. Orthopedic Clinics of North America. 2007;38(1):13-22.

Stein H, Volpin G, Hörer D. Vascularized muscle pedicle flap for osteonecrosis of the femoral head. *Orthopedics*. 2002;25(5):485.

Gage HN. Banked Allogeneic Bone Grafts: An Overview of Current Theory and Uses. In: M. Bojrab GEaBS, editor. *Current Techniques in Small Animal Surgery. Bone Grafting Principles and Techniques*. 2. 4th ed. Baltimore. Baltimore, Maryland; Williams & Wilkins; 1998. p. 910-3.

Arthrex I. Tendon Allografts Florida , USA: Arthrex, Inc.; [cited 2013 08.05.2013]. Available from: <http://www.arthrex.com/tendon-allografts>.

Mathews K, Danova A, Newman H, Barnes H, Phillips L. Ratite cancellous xenograft: effects on avian fracture healing. *VETERINARY AND COMPARATIVE ORTHOPAEDICS AND TRAUMATOLOGY*. 2003;16(1):50-7.

Thiede R, Lu Y, Markel M. A review of the treatment methods for cartilage defects. *Veterinary and Comparative Orthopaedics and Traumatology*. 2012;25(4):263.