



Down Sendromlu Yenidoğanda Geçici Miyeloproliferatif Hastalık: Olgu Sunumu

Transient Myeloproliferative Disease in a Newborn with Down Syndrome: Case Report

^{1*}Methiye DOĞAN , ¹Emine ÖZDEMİR , ¹Tuğçe AKKUŞ , ²Nuriye TARAKÇI , ³Hüseyin TOKGÖZ 
²Hüseyin ALTUNHAN 

^{1*}Necmettin Erbakan Üniversitesi, Tıp Fakültesi,
Çocuk Sağlığı ve Hastalıkları Anabilim Dalı, Konya,
Türkiye

²Necmettin Erbakan Üniversitesi, Tıp Fakültesi,
Neonatoloji Bilim Dalı, Konya, Türkiye

³Necmettin Erbakan Üniversitesi, Tıp Fakültesi, Çocuk
Hematoloji ve Onkoloji Bilim Dalı, Konya, Türkiye

*Sorumlu Yazar/Corresponding Author
E-mail: methiye.bozkurt@gmail.com

Geliş Tarihi/ Date of Submission: 20.04.2024

Kabul Tarihi/ Date of Acceptance: 11.06.2024

Yayın Tarihi/ Date of Publication: 30.09.2024

Değerlendirme/ Peer-Review: İki Dış Hakem, Çift
Taraflı Körleme / Two external, Double anonymized

Etik Beyan / Ethical Statement: Bu çalışmanın hazırlanma sürecinde bilimsel ve etik ilkelere uyulduğu ve yararlanılan tüm çalışmaların kaynakçada belirtildiği beyan olunur./It is declared that scientific and ethical principles have been followed while carrying out and writing this study and that all the sources used have been properly cited.

Benzerlik Taraması/ Plagiarism checks: Yapıldı –
Turnitin/ Yes – Turnitin

Çıkar Çatışması/ Conflicts of Interest: Çıkar çatışması beyan edilmemiştir/The author(s) has no conflict of interest to declare

Finansman/ Grant Support: Bu araştırmayı desteklemek için dış fon kullanılmamıştır/The author(s) acknowledge that they received no external funding in support of this research

Telif Hakkı & Lisans/Copyright & License: Yazarlar dergide yayınlanan çalışmalarının telif hakkına sahiptirler ve çalışmalarını CC BY-NC 4.0 lisansı altında yayımlanmaktadır/Authors publishing with the journal retain the copyright to their work licensed under the CC BY-NC4.0

ÖZET

Down sendromlu hastalarda geçici anormal miyelopoez sonucu hematolojik malignitelerin sıklığı artmıştır. Geçici miyeloproliferatif hastalık tedavisiz spontan gerileyebilmekle beraber %30 vakada miyeloid lösemi gelişebilmektedir. Down sendromunda görülen lösemilere özgü 21. kromozomdaki trizomik hücrelerde GATA1 mutasyonu saptanabilmektedir. Bu yazıda, Down sendromlu bir yenidoğanda GATA1 mutasyonu sonucu gelişen geçici miyeloproliferatif hastalık olgusunu sunuyoruz.

Anahtar Kelimeler: Down sendromu, lösemi, yenidoğan, GATA1 mutasyonu

ABSTRACT

The frequency hematological malignancies is increased in patients with Down syndrome as a result of transient abnormal myelopoiesis. Although transient myeloproliferative disease may regress spontaneously without treatment, myeloid leukemia may develop in 30% of cases. GATA1 mutation can be detected in trizomic cells on chromosome 21, which are specific to leukemias seen in Down syndrome. In this article, we present a case of spontaneously regressing transient myeloproliferative disease that developed as a result of GATA1 mutation in a newborn with Down syndrome.

Keywords: Down syndrome, leukemia, newborn, GATA1 gen mutation

Giriş

Down sendromu yenidoğanlarda en sık rastlanan sayısal kromozom anomalisi olup fazladan bir 21. kromozomun varlığından kaynaklanmaktadır (1,2). Dünya genelinde görülme sıklığı 600 ile 1000 doğumda bir arasındadır (3). Down sendromuna eşlik eden çok sayıda gelişimsel anormallik ve konjenital defekt bulunmaktadır (2). Bu hastalarda konjenital kalp hastalıkları, kas hipotonisi, hipotiroidi, hematolojik bozukluklar ve tekrarlayan enfeksiyonlar gibi birçok durumla karşılaşılabilir (4). Down sendromlu hastaların %0,8'inde lösemi ve %30'unda da geçici anormal miyelopoez görülebilir (2,5). Down sendromlu bireylerde, sağlıklı çocuklara kıyasla akut miyeloblastik lösemi riski 150 kat, akut megakaryoblastik lösemi riski ise 500 kat artmıştır (5,6). Bu çalışmada, postnatal ilk gününde Down sendromuna eşlik eden geçici miyeloproliferatif hastalık ile takip edilen bir yenidoğan vakası sunulmaktadır.

Vaka Sunumu

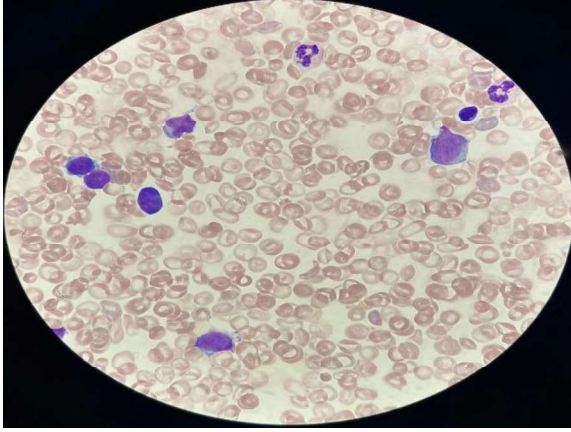
27 yaşındaki anneden, 37 hafta 6 günlük, sezaryen ile 2340 gram doğan kız bebek, solunum sıkıntısı nedeni ile yenidoğan yoğun bakım ünitesine yatırıldı. Annenin prenatal öyküsünde gestasyonel diyabet ve gestasyonel hipertansiyon öyküsü vardı. Ayrıca bebeğin soygeçmişinde bir tane intrauterin 9. haftasında düşük ve 2 sağlıklı kardeş öyküsü mevcuttu. Bebeğin fizik muayenesinde genel durumu orta, vücut ısısı 36,2 °C, kalp atım hızı 145/dk, tansiyonu 47/22 mm/Hg, solunum sayısı 68/dk, oksijen saturasyonu %82 olarak ölçüldü. Hipotonisi ve subkostal retraksiyonları vardı. Batını distandü görünümdeydi ve karaciğer 4 cm ele geliyordu. Hipertelorizm, burun kökü basıklığı, çekik göz, büyük dil ve sol elde simian çizgisi mevcuttu. Solunum sıkıntısı olan hasta noninvaziv mekanik ventilatöre bağlanarak takibe alındı. Yapılan kan tetkiklerinde hemoglobin 12,3 g/dL, beyaz

kan hücreleri $111,07 \times 10^3/uL$, trombositler $147 \times 10^3/uL$, potasyum 10,8 mmol/L, laktat dehidrogenaz $>1800 U/L$, ürik asit 7,5 mg/dl, total bilirubin 4,6 mg/dL olarak ölçüldü. Ayrıca yapılan periferik yaymada %90'dan fazla blast, seyrek granülositer seri erken elemanları ve normoblastlar, 7'li platelet kümeleri izlendi (Resim 1a-1b).

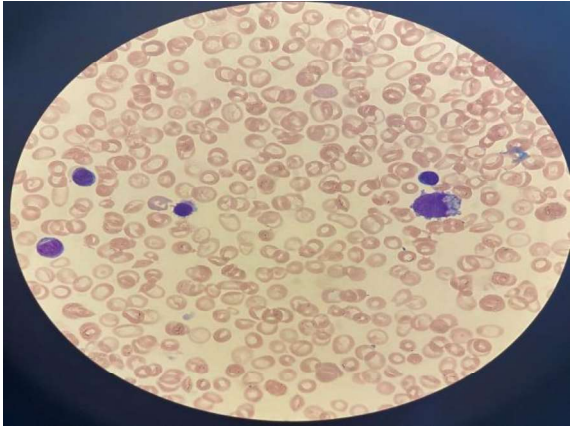
Hastaya kemik iliği aspirasyonu yapıldı. Kemik iliği değerlendirilmesinde hiperselüler kemik iliği zemininde %90'ı aşan oranda bazofilik sitoplazmalı, granül içermeyen, bazılarında az sayıda azurofilik granül ve vakuol içeren, yer yer sitoplazmik blebnelmeler gösteren, auer body negatif, kromatin ağı genelde kaba, kalın, gevşek ve gevrek, 1-3 nükleolus içeren M7 tipi blastlar saptandı, megakaryosit gözlenmedi, plateletler 7 ve 8'li kümeler halinde izlendi.

Hastaya hidrasyon ve alkalizasyon tedavileri başlandı. Non-invazif mekanik ventilasyon modunda takip edilen hastaya yapılan ekokardiyografik incelemesinde ventriküler septal defekt ve sekundum atriyal septal defekt tespit edildi. Kemoterapi uygulanmadan takip edilen hastanın kemik iliğinden gönderilen flow sitometri sonucu CD61, CD117, CD33, CD34, CD45, CD7, MPO pozitif AML M7 ile uyumlu bir bulgu elde edildi. Genetik tetkikinde BCR-ABL negatif ve GATA1 pozitif olarak tespit edildi. Kromozom analizi 47,XX,+21 olup bir anormallik (Down sendromu) olduğu saptandı.

Takip sürecinde solunum sıkıntısı azaldı, oksijen ihtiyacı kalmadı, aralıklı yapılan periferik yaymalarında blast oranında bir azalma olduğu görüldü. Yenidoğan yoğun bakım ünitesinde 2 ay yatırılarak takip edildikten sonra taburcu edildi. Şu an 5 aylık olan hasta aralıklı olarak çocuk hematoloji ve çocuk kardioloji kontrollerine devam etmekte olup, izleminde miyeloproliferatif hastalık ile ilgili komplikasyon saptanmadı.



Resim 1a. Tanı anındaki periferik yayması; sitoplazmik bleblenmeler, nukleolusu belirgin, gevşek kromatiğin ağı sahip blastlar.



Resim1b. Tanı anındaki periferik yayma, sitoplazmik bleblenmeler, nukleolusu belirgin, gevşek kromatiğin ağı sahip blastlar.

Tartışma

Akut miyeloid lösemi, miyeloid öncül hücrelerin klonal proliferasyonu ile karakterizedir. Kemik iliğinde ve periferik kanda lösemik hücreler birikir, bunun sonucunda eritrosit ve trombosit üretiminde değişken derecede azalma meydana gelir (7).

Dünya Sağlık Örgütü, down sendromunda miyeloid proliferasyonu tanımlayarak geçici anormal miyelopoezden, down sendromuyla ilişkili miyeloid lösemiye kadar değişen bir spektrum çizmektedir (5). Geçici miyeloproliferatif hastalık genellikle 3-6 ay içinde spontan gerileyebilmekle beraber %20-30 vakada down sendromu ile

ilişkili miyeloid lösemi gelişebilmektedir (8).

Spontan remisyonun mekanizması hakkında literatürde birçok görüş olsa da fetal dönemde karaciğer kaynaklı hematopoezin doğum ile birlikte kemik iliği baskınlığına geçmiş olması üzerinde durulmaktadır (9). Tedavi, hidrops fetalis, aşırı yüksek lökositöz ($>100 \times 10^3/uL$), hiperviskosite semptomları, yaygın damar içi pıhtılaşma bozukluğu, karaciğer, böbrek ve kalp yetmezliği gibi yaşamı tehdit eden durumlar için düşünülmelidir(10). Vakamız tedavisiz spontan remisyonla girdi ve anormal miyelopoez 2. ayda gerileyip düzeldi. Hastamızın 5 aylık klinik izleminde periferik yayma kontrollerinde blastik hücre rastlanmadı.

Yapılan çalışmalarda Down sendromlu bebeklerin %25-30'unda GATA1 mutasyonu görülmekte olup akut megakaryoblastik lösemi gelişimi ile arasındaki ilişki halen belirsizdir. GATA1 mutasyonu eritroid hücrelerin ve megakaryositlerin büyüme ve olgunlaşmasını etkileyerek megakaryositer seride aşırı ve kontrolsüz çoğalmaya neden olur. GATA1 mutasyonunun sadece 21. kromozomdaki trizomik hücrelerde tespit edildiği gösterilmiştir. Bu nedenle GATA1 mutasyonunun down sendromuna eşlik eden lösemilere özgü olduğu tespit edilmiştir (3). Vakamızda da GATA1 geninin 2. exonunda mutasyon tespit edildi. Down sendromlu hastalarda görülen AML-M7 çoğunlukla semptomsuzdur ve başka bir nedenle alınan kan değerlendirilmesinde beyaz küre yüksekliği ile tanı konur.

Diğer bulgular arasında hepatomegali, splenomegali, perikardial efüzyon, kalp yetmezliği ve deri tutulumu yer alır (8). Bizim vakamızda da literatürle uyumlu şekilde solunum sıkıntısı nedeni ile alınan kan tahlilinde beyaz küre yüksekliği tespit edildi ve hepatomegalisi mevcuttu. Down sendromu ile doğan tüm çocuklarda hematolojik malignitelere yatkınlığın arttığı

akılda tutulmalı ve özellikle beyaz küre yüksekliđi, trombositopeni, hepatosplenomegali olan hastalar periferik yayma ile deđerlendirilmelidir. Arada kalınan vakalarda GATA1 mutasyonu incelenmelidir.

Sonuç olarak down sendromuna eşlik eden geçici miyeloproliferatif hastalık tanısı alan hastalarda hematopoezin normale döndüđü görölse bile hastalar belli aralıklarla miyeloid lösemi açısından takip edilmeli ve gerektiğinde tedavi başlanmalıdır.

Teşekkür

Yok.

Finansal Kaynak

Yok.

Çıkar Çatışması

Bu çalışma ile ilgili olarak yazarların çıkar çatışması potansiyeli olabilecek bilimsel ve tıbbi komite üyeliđi veya üyeleri ile ilişkisi, danışmanlık, bilirkişilik, herhangi bir firmada çalışma durumu, hissedarlık ve benzer durumları yoktur.

Kaynaklar

1. Kosmidou A, Tragiannidis A, Gavriilaki E. Myeloid Leukemia of Down Syndrome. *Cancers* 2023;15(13):3265. doi:10.3390/cancers15133265.
2. Glivetic T, Rodin U, Milosevic M, Mayer D, Filipovic-Grcic B, et al. Prevalence, prenatal screening and neonatal features in children with Down syndrome: a registry- based national study. *Ital J Pediatr* 2015;41(1). doi: 10.1186/s13052-015-0192-9.
3. Massey GV. Transient leukemia in newborns with Down syndrome. *Pediatr Blood Cancer* 2005;44(1):29-32. doi: 10.1002/pbc.20141.
4. Antonarakis SE, Skotko BG, Rafii MS, Strydom A, Pape SE, et al. Down syndrome. *Nat Rev Dis Primers* 2020;6(1). doi: 10.1038/s41572-019-0143-7.
5. Gupte A, Al-Antary ET, Edwards H, Ravindranath Y, Ge Y, et al. The paradox of Myeloid Leukemia associated with Down syndrome. *Biochemical Pharmacology* 2022;201:115046. doi: 10.1016/j.bcp.2022.115046.
6. Zipursky A, Brown EJ, Christensen H, Doyle J. Transient myeloproliferative disorder (transient leukemia) and hematologic manifestations of Down syndrome. *Clin Lab Med* 1999;19(1):157-67. doi: 10.1016/s0272-2712(18)30133-1.
7. O Olatunji P. A case of acute megakaryoblastic leukaemia (FAB M7), a rare type of acute myeloid leukemia (AML), in a teenager. *Mal Med J* 2018 31;30(4):298. doi: 10.4314/mmj.v30i4.15.
8. Sas V, Blag C, Zaharie G, Puscas E, Lisencu C, et al. Transient leukemia of Down syndrome. *Critical Reviews in Clinical Laboratory Sciences* 2019 19;56(4):247-59. doi: 10.1080/10408363.2019.1613629.
9. van den Berg H, Hopman AHN, Kraakman KC, de Jong D. Spontaneous remission in congenital leukemia is not related to (Mosaic) trisomy 21: Case presentation and literature review. *Pediatr Hematol Oncol* 2004;21(2):135-44. doi: 10.1080/08880010490273000.
10. Bhatnagar N, Nizery L, Tunstall O, Vyas P, Roberts I. Transient abnormal myelopoiesis and AML in Down Syndrome: an Update. *Curr Hematol Malig Rep* 2016;11(5):333-41. doi: 10.1007/s11899-016-0338-x.