

# **Böbrek Arterlerinin Sayısal Anomalileri**

**RECEP MESUT, BÜLENT CANBAZ, İHSAN TAŞCI, MEHMET YILDIRIM**

**Trakya Üniversitesi Tıp Fakültesi Morfoloji Anabilim Dah**

## **ÖZET**

Böbrek arter anomalileri hakkında genel bilgi verildikten sonra, bunların sayısal anomalileri incelenmiş, disseksiyon olgularından örnekler verilerek ilkeleri saptanmıştır. Literatür verileri ışığında böbrek arter anomalilerine örnek sınıflandırma yapılmış ve ilgili terimler açıklanmıştır. Ayrıca bu anomalilerin klinik ve cerrahi önemi belirtilmiştir.

## **SUMMARY**

### **QUANTITY ANOMALIES OF THE RENAL ARTERIES**

In this study general information about the anomalies of the renal arteries is given, quantitative aspects of these anomalies are investigated and the general characteristics are determined in the cadavers.

The literature in this subject was reviewed and a classification of these anomalies also given. In particular, clinical and surgical importance of these anomalies is stressed.

## **GİRİŞ**

Ürogenital sistem, anomali bakımından, diğer sistemler arasında birinci sırayı almaktadır. Özellikle damar anomalileri oldukça sık görülür. Anatomik araştırmalarda bireylerin % 40'ında böbrek damarlarında (arter ve venlerde) anomaliler bulunmuştur<sup>23</sup>. Sadece arterle ilgili olanlar ise %25-%30 arasındadır<sup>8, 12, 25, 27</sup>.

Çap itibariyle büyük arterler grubuna dahil olup, aorta'dan direkt ayrılan böbrek arterlerinin diğer organ arterleri arasında özel bir yeri vardır. Aynı zamanda hem fonksiyonel, hem nutritif kan taşıyan bu arterin sağladığı basınç glomerüllerin süzme gücünü tayin eden en önemli faktördür. Juxtalglomerular aparat'ın ve renin-angiotensin mekanizmasının fizyopatolojideki rolünün aydınlatılmasından sonra ve renal angiografilerin yaygınlaşması ile bu arterlerin klinik önemi artmıştır. Böbrek nakil ameliyatları dahil, birçok ürolojik müdahalelerde böbrek arter anomalilerinin bilinmesi cerrahlar bakımından son derece önemlidir<sup>27</sup>.

Diğer taraftan, büyük arterler arasında en yüksek oranda anomali gösterenler de böbrek arterleridir<sup>6,22</sup>. Bu o kadar yüksektir ki, bunların normal kabul edilen durumlarına ancak olguların % 70'inde rastlanmaktadır<sup>20</sup>.

Normalde, sağda ve solda olmak üzere her iki böbreğin tek birer arteri (*a. renalis*) bulunur. Ancak bazan iki, daha seyrek üç ve çok seyrek de dört olabilirler<sup>25</sup>. Bunların çapı 5 ile 7 mm arasında olup, ortalama uzunlukları sağda 4-6 cm, solda 3-4 cm'dir. Sağ böbreğin arteri genelde 1-2 cm daha uzun olur ve *v. cava inferior*'un arkasından geçer<sup>11,21</sup>. Angiografi ile tesbit edilebilen böbrek arter daralmaları nefrolojide önemli bir renal hipertansiyon nedeni sayılırlar. Arterlerin normalden uzun olmaları ise böbrek sarkmasında (*ptosis renis*) ve yüzen böbrek (*ren mobilis*) sendromunda görülmektedir.

Bu arterlerin aorta'dan çıkış seviyeleri hemen hemen simetrik olarak 1. lumbal vertebra hizasında<sup>19,22</sup> ve *a. mesenterica superior*'un biraz altındadır<sup>25,27</sup>. Bu da «transpylorik plana» isabet etmektedir<sup>12</sup>. Ancak birçok varyasyonlarda thorakal 12. vertebranın alt kenarı ile 2./3. lumbal vertebra arasındaki discus'a kadar değişebilirler<sup>22</sup>. Ektopik böbreklerde ise bazan *a. iliaca communis* veya *a. iliaca interna*'dan çıkabilirler. Sağ ve sol arterin tek bir trunkus hâlinde çıkışlarına (*truncus renalis communis*) son derece nâdir rastlanır. Dış yana ve arkaya (sagittal düzlem ile 45° açı) yönelen arterler horizontal gidiş veya hafif aşağıya (20°-30°) eğilim gösterirler<sup>21,22,25</sup>.

Esas arterin veya uç dallarının böbreklere girişleri kural olarak hilus'tandır (hiler penetration), ancak çoğu kez hilus dışı girişlere (extrahiler penetration) de astlanır<sup>27</sup>. Hilus dışı girişler genellikle sayısal anomalilere özgü girişlerdir. Bunlar arasında *margo medialis*'ten, *polus superior* veya *polus inferior*'dan girişler sık görülürken, *facies anterior* veya *facies posterior* girişleri seyrekdir.

**Yan dallanma (distribution)** : Böbrek arterlerinin normal olarak birkaç ince yandalı bulunur. —*A. suprarenalis inferior*, *rr. ureterici*, *rr. capsulares* (*capsula adiposa*'ya) *rr. ganglionares* (lenf düğümlerine). Bazan bu normal yandalların bulunmaması, bazan da olağandışı yandalların varlığı mümkündür. —*A. phrenica inferior*, *a. hepatica*, *a. testicularis* (*ovarica*), *a. lumbalis*, *a. pancreatica*, *aa. intestinales*.

**Uç dallanma (division)** : Böbrek arterleri iki kademeli olarak uç dallara dökülürler. Önce 2-3 anadala (*truncus*), hemen sonra da toplam 4-5 segmental artere ayrılırlar. Bu sonuncular terminal tipten arterler olarak sabit olmayan böbrek segmentlerinin kanlanmasını sağlarlar. İlk uç dallanma ile trunkus'

ların meydana gelmesi böbrek hilusundan biraz önce (division prehiler - % 60) veya böbrek hilusunda (division juxtahiler - % 30) veya böbrek hilusundan sonra (division posthiler - % 10) olabilir<sup>21</sup>. Genellikle iki anadal oluşur. - *truncus anterior* ve *truncus posterior*. Bunlar pyelon'un önünden ve arkasından geçerlerken segmental arterleri verirler- ön anadal 3-4, arka anadal 1-2 segmental artere ayrılırlar. *Truncus anterior* olguların 2/3'sinde prehiler, 1/3'ünde posthiler, *truncus posterior* ise genellikle posthiler dallanır<sup>3</sup>.

Bazan ilk uç dallanma üçlü çatallanma şeklinde olup *truncus anterior*, *truncus posterior* ve *a. polaris sup./inf.* meydana gelebilirler<sup>21,22</sup>. Çoğu kez uç dallanma hilustan çok önce olabilir veya segmental arterlerin herhangi biri *a. renalis*'in başlangıcından, hattâ aorta'dan müstakil çıkabilir.

*A. renalis* böbrek sapında normal olarak *v. renalis*'in arkasında ve *pelvis renalis*'in önünde yer alır. Bu karşılıklı topografik ilişkilerde de anomalilere rastlanır. *V. renalis*'in önünden geçmesi çok nâdir görülür, ancak vak'aların % 9'unda arter *pelvis*'in arkasından geçebilir<sup>27</sup>. Sağ tarafta esas böbrek arterinin *v. cava inferior* önünden geçmesi çok seyrek olgudur, ancak bu ek böbrek arterlerinde daha sık görülür.

Böbrek arter anomalilerinin tasnifini şu kriterlere dayanarak yapabiliriz: 1 — Sayı (*numerus*); 2 — Boyut (*dimension*); 3 — Biçim (*pattern*); 4 — Konum (*situation*). Bunlara bir de histolojik 5 — Çeper yapısındaki (*structura*) anomalileri ekleyebiliriz.

#### Böbrek arter anomalilerinin sınıflandırılması :

- I. Sayısal anomaliler
- II. Boyutsal anomaliler : 1. Çap (*caliber*) anomalileri,  
2. Uzunluk (*longeur*) anomalileri.
- III. Biçimsel anomaliler : 1. Çıkış (*origin*) anomalileri,  
2. Gidiş (*trajet*) anomalileri,  
3. Giriş (*penetration*) anomalileri,  
4. Yan dallanma (*distribution*) anomalileri,  
5. Uç dallanma (*division*) anomalileri.
- IV. Konumsal anomaliler
- V. Yapısal anomaliler

Variyasyonlar (değişkenlikler) anatomisinde bu ilkeler diğer organ arterlerine de uygulanabilirler.

## YÖNTEM ve GEREÇLER

Böbrek arterlerinin sayısal anomalileri 20 disseksiyon kadavrasında makroskopik araştırılmıştır. Bunların sıklık derecesinden fazla çeşitliliği üzerinde durulmuş ve geniş bir literatür taramanın desteğinde bu tür anomalilerin sınıflandırılmasına çalışılmıştır. Mevcut terim kargaşasının düzeltilmesi de amaçlanmıştır.

Disseksiyon bulguları şematize edilip çizildikten sonra fotoğraf çekilerek belgelenmiştir. Araştırmalar 1981-82 döneminde Cerrahpaşa Tıp Fakültesi Anatomi Biriminde yapılmıştır.

## BULGULAR

İncelenen 20 kadavranın 6'sında (% 30) sayısal böbrek arter anomalileri bulunmuştur. Bunların 3'ü kadın, 3'ü erkektir. Olguların 4'ünde anomali çift taraflı, ikisinde ise tek taraflıdır -. 1 sağda, 1 solda. Çift taraflı olguların biri tam simetrik, 2'si yaklaşık simetrik, 1'ri de asimetrik anomalilerden ibarettir.

### Olgu 1 (Resim 1) :

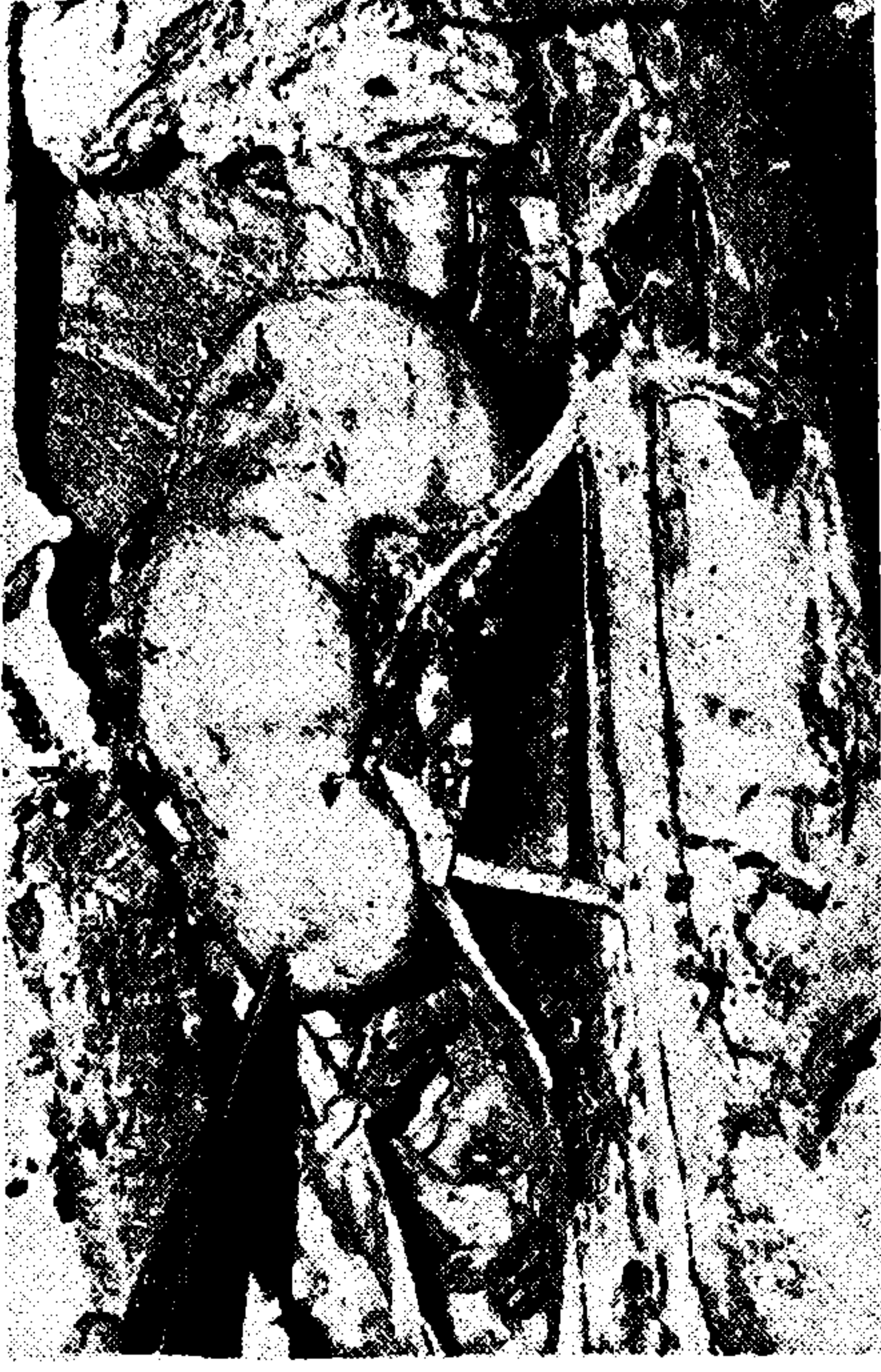Tek taraflı anomali; 13 yaşında, kadın; sol böbrek — *A. mesenterica superior*'un 1 cm altından çıkan esas böbrek arteri 60° aşağı eğik gidişten sonra prehilier uç dallanma gösterir. *A. mesenterica inferior*'un biraz altından çıkan ikinci bir arter ureter boynunun arkasından geçerek ekstrahiler olarak *margo medialis*'ten alt segmente girer. Bu ek arterin uretero-pelvik obstrüksiyona neden olduğu görülmektedir. Solda ek böbrek arteri — *A. renalis accessoria (inferior sinistra)*.

### Olgu 2 (Resim 2) :

Tek taraflı anomali; 60 yaşında, erkek; sağ böbrek — Aorta'dan tek bir gövde hâlinde çıkan böbrek arteri 0.5 cm gidişten sonra ön ve arka iki trunkus'a çatallanır. Ön trunkus *v. renalis*'in önünden geçerek hilus'ta uç dallara dökülür. Erken çatallanan sağ böbrek arteri — *A. renalis bitruncalis (dextra)*.

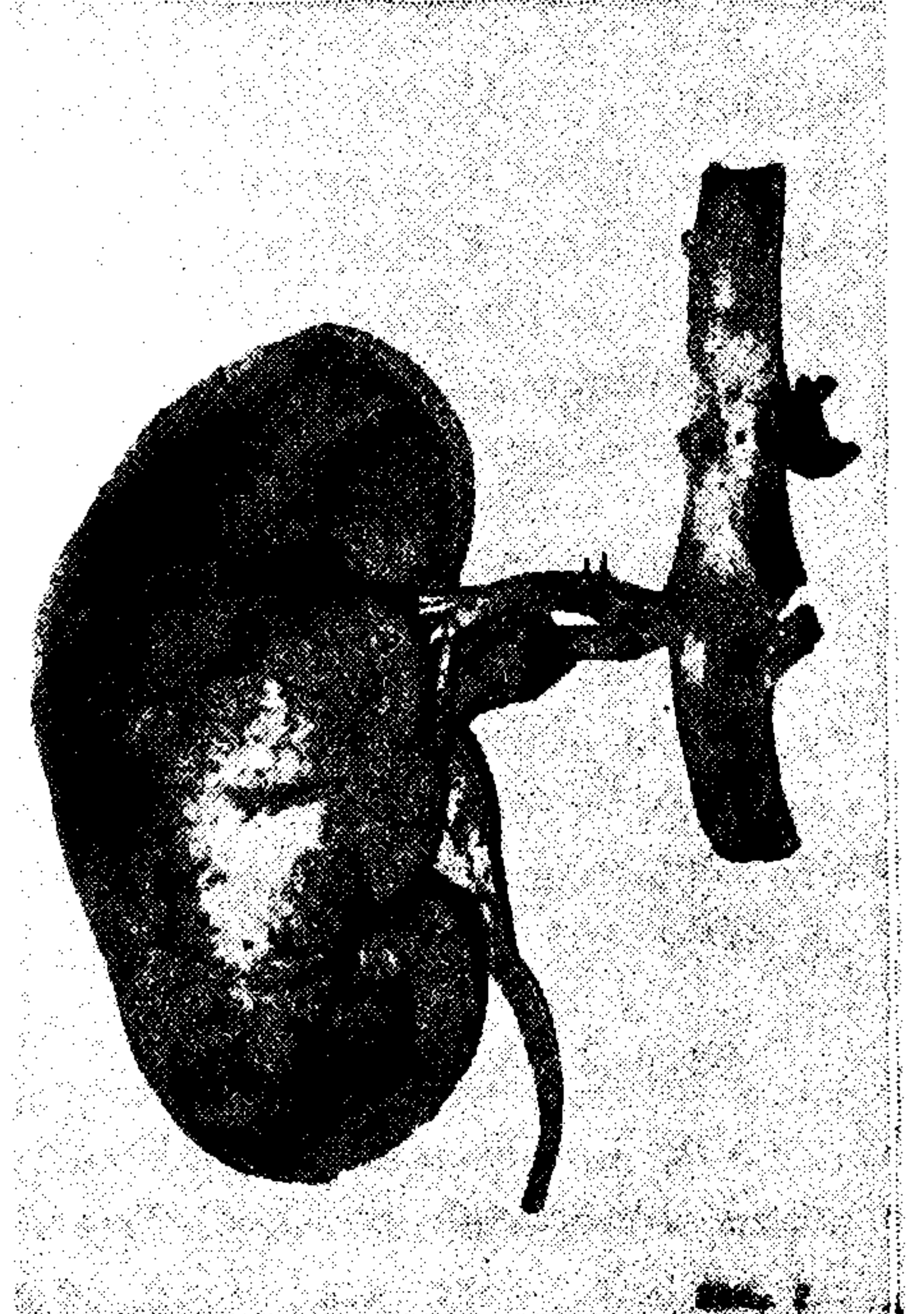
### Olgu 3 (Resim 3) :

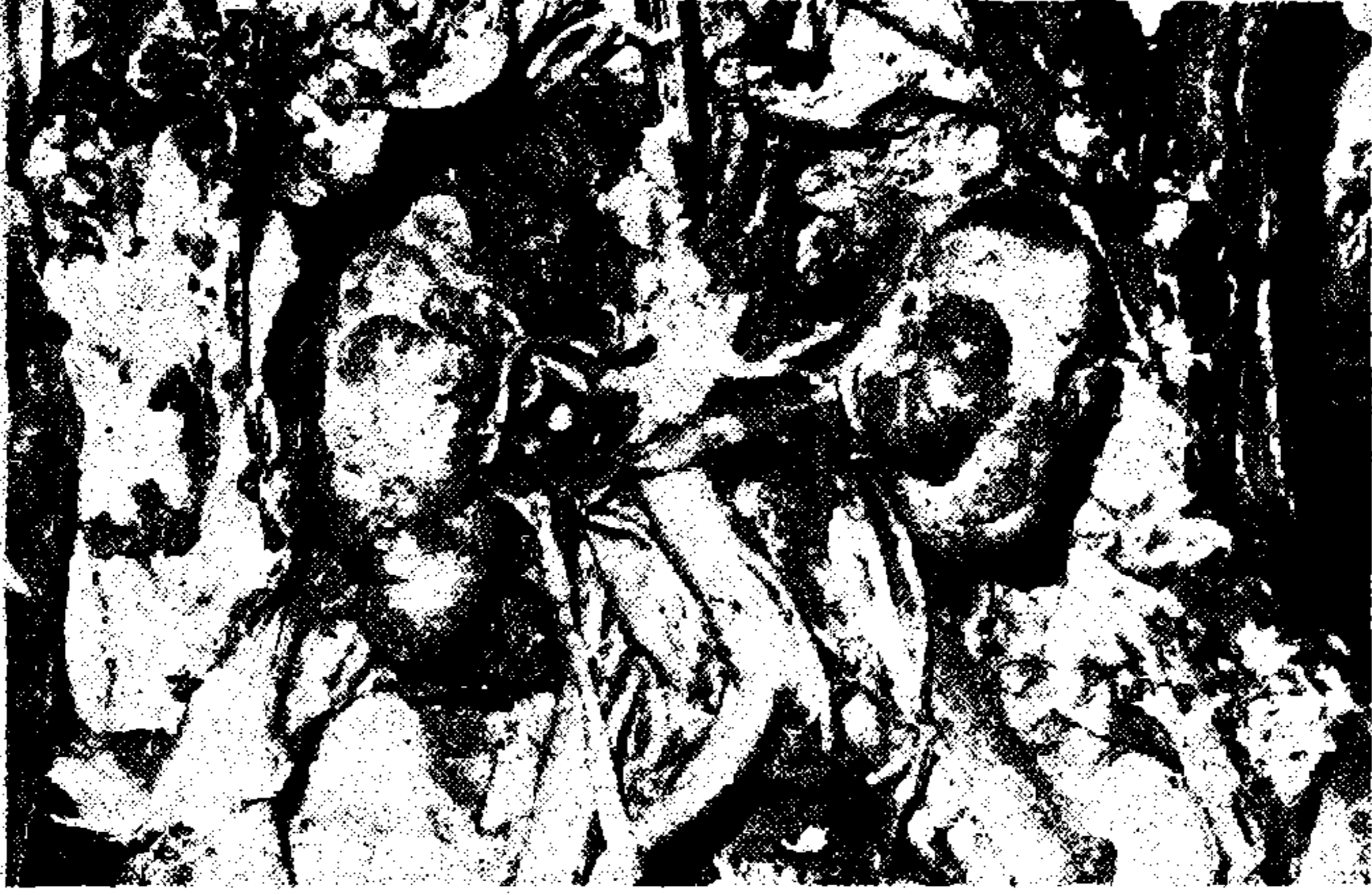Çift taraflı anomali; 81 yaşında, kadın; sağda üst-üste, solda ard-arda çıkan çift böbrek arterleri. Arteriosklerotik aort deviasyonu, polikistik böbrekler. Çift taraflı çift böbrek arterleri — *A. renalis duplex (bilateralis)*.



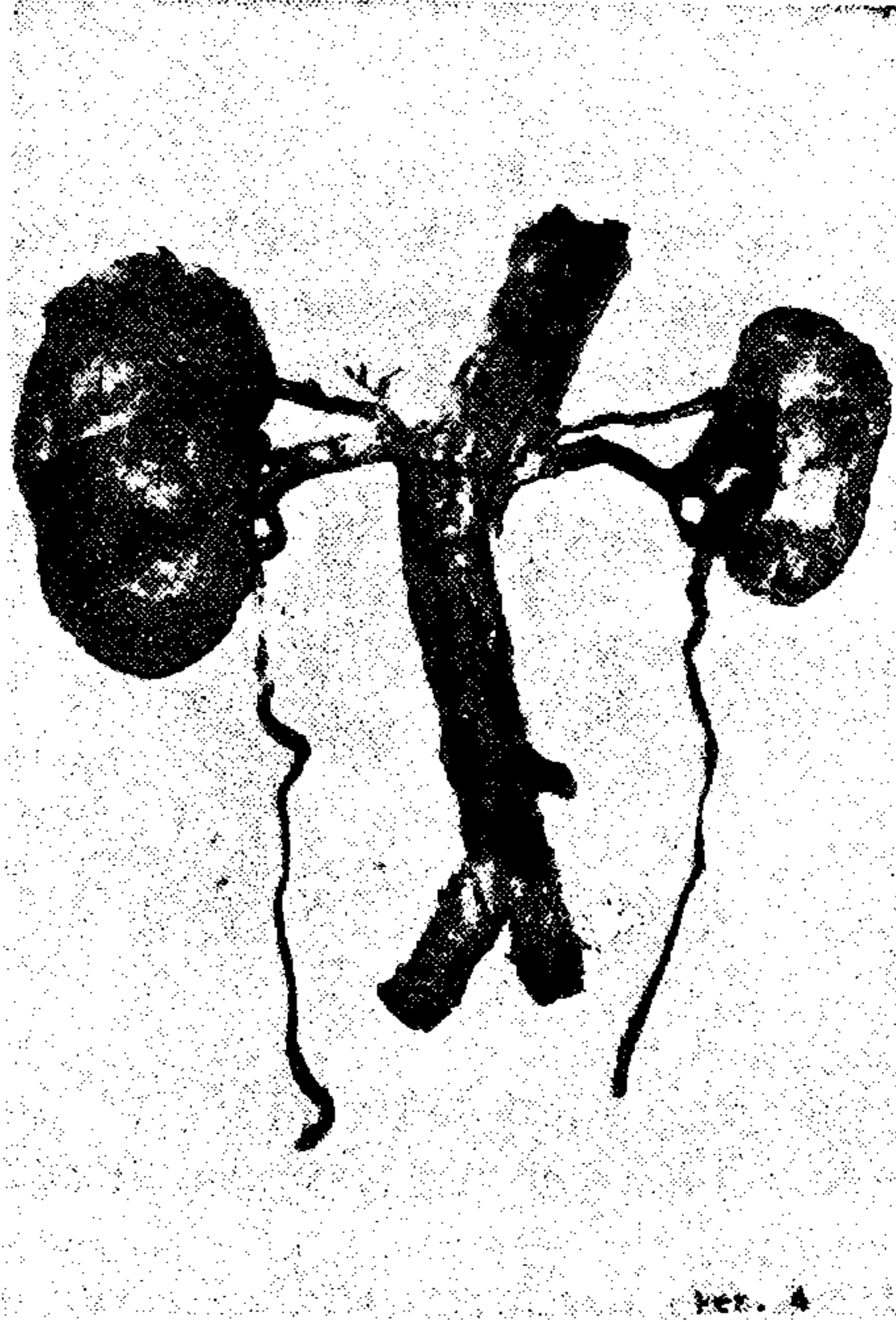
**Resim 1.** Sol böbrek-alt kutuba giden ek böbrek arteri *A. renali saccessoria* (*inferior sinistra*).

**Resim 2.** Sağ böbrek-erken çatallanan böbrek arteri. *A. renalis bitruncalis* (*dextra*).





**Resim 3.** Çift taraflı çift böbrek arterleri.  
*A. renalis duplex (bilateralis).*



**Resim 4.** Çift taraflı üst kutuba giden ek böbrek arterleri.  
*A. renalis accessoria (superior bilateralis).*

**Olgu 4 (Resim 4) :**


Çift taraflı anomali; 70 yaşında, kadın; *A. polaris superior*'ların erken ayrılmaları-sağda böbrek arterinin başlangıcından, solda direkt aorta'dan. Sağ ek arterden böbreküstü bezine ve lenf düğümlerine giden yan dallar çıkmaktadır. Arteriosklerotik aort deviasyonu, solda hipotrofik böbrek. Çift taraflı üst segment ek böbrek arterleri —*A. renalis accessoria (superior bilaterealis)*.

**Olgu 5 (Resim 5) :**


Çift taraflı anomali; 44 yaşında, erkek, sağda normal seviyede bulunan esas böbrek arterinin yanısıra, *a. mesenterica inferior*'un 1 cm altında aorta'dan çıkan ek böbrek arteri sağa ve yukarı gidişle *v. cava inferior*'un önünden (*antecaval*), üreterin arkasından (*retropyelik*) geçerek böbreğin alt kutubuna ekstrahiler girer. Pelvis-ureter sınırında idrar obstrüksiyonuna neden olur. Solda normal seviyede çıkan böbrek arteri 1 cm sonra iki anadala ayrılır. Sağda ek böbrek arteri, solda erken çatallanma —*A. renalis accessoria (inferior dextra)*, *a. renalis bitruncalis (sinistra)*.

**Olgu 6 (Resim 6) :**

Çift taraflı simetrik anomali; 56 yaşında, erkek; sağda ortak kök ile solda müstakil olarak aorta'dan normal seviyede çıkan ikişer böbrek arteri horizontal gidişle böbrek hilusuna ulaşırlar. Çift taraflı çift böbrek arterleri —*A. renalis duplex (bilateralis)*.



**Resim 5.** Sağda-ek böbrek, arteri, solda-erken çatallanma. *A. renalis accessoria (inf. dex.)*. *A. renalis bitruncalis (sin.)*.



**Resim 6.** Çift taraflı çift böbrek arterleri. *A. renalis duplex (bilateralis)*.

## İRDELEME ve SONUÇ

Bireylerin yaklaşık 1/4'inde (literatür verilere göre % 20 ile % 32.25 arasında) böbrek arterlerinin sayısı birden fazla olabilir<sup>8, 14, 23, 25, 27</sup>. 1000 böbrek üzerine yapılan anatomik araştırmalarda iki arterli böbrekler %29.2 üç arterli böbrekler % 4.4 ve dört arterli böbrekler % 0.4 olarak bulunmuşlardır<sup>24</sup>.

Böbreklere birden fazla arterin gitmesini embriyonal gelişmede bir tutukluluk neticesi<sup>17</sup> persiste eden lateral splanchnik arterler olarak kabul edebiliriz<sup>12</sup>. Bu durumlarda böbreklerde fetal lobulasyon da sık görülür<sup>8</sup>. Bazan sayıüstü arterler (*supernumerary arteries*) diye tarif edilen bu arterlere çoğu kez ek böbrek arterleri (*a. renalis accessoria*), aberrant arterler (*Aberrant arteries*), çoklu böbrek arterleri (*multiple renal arteries*) de denmektedir.

Kavram kargaşasına yol açmayacak şekilde tanımlamak gerekirse «Sayıüstü böbrek arterleri» (*supernumerary arteries*) deyimini geniş ve genel bir kavramdır ve böbrek arterlerinin tüm sayısal anomalilerini kapsar. Bunları iki ana tipe ayırmak gerekir.

## 1. tip :

Boyutları ve biçimleri takriben eşit olup, metamer konumda olan arterlere «Çoklu böbrek arterleri» (*a. renalis multiplex*) denir. Bunlar en sık «Çift böbrek arteri» (*a. renalis duplex*) şeklinde (olguların % 12'sinde) görülürler<sup>20</sup>. Daha seyrek *a. renalis triplex* ve *quadriplex* bulunabilir. Çift böbrek arterleri doğrudan aortadan çıkan trunkuslar gibi seyredeler ve bunlara ait uçdallanma gösterirler. Bir alttip olarak iki trunkus'un aorta'dan tek bir gövde hâlinde çıkmasına «*a. renalis bitruncalis*» denir ve oldukça sık görülen varyasyondur (Resim 2 ve 5).

## 2. tip :

Normal konumda ve biçimde yer alan bir esas böbrek artere (*a. renalis princeps*) ilâveten daha küçük çaplı ve değişik konumlu arterin veya arterlerin bulunması «Ek böbrek arteri» (*a. renalis accessoria*) olarak tarif edilebilir. Genellikle bunlar sapık çıkışlı «aberrant» birer segmental arterdir<sup>3</sup>. Terminal karakterde olan bu arterlerin bağlanmaları segmental nekroz yaparak ciddi sonuçlar doğurabilir<sup>9, 26</sup>. Ek arterler ekstrahiler olarak üst — % 12 (Resim 4)



veya alt —% 9 (Resim 1 ve 5) polus'a girerler —*A. polaris sup./inf.* Sol tarafta daha sık görüldükleri kaydedilmiştir<sup>4, 11, 22, 27</sup> sağda ise bazan *v. cava inferior* önünden geçebilirler<sup>11</sup>. Bu arterler, orijin bakımından esas böbrek arterinden veya direkt aortadan çıkabildikleri gibi, seyrek olarak *a. iliaca communis*, *a. iliaca interna/externa*, *a. coeliaca*, *a. mesenterica superior*, *a. suprarenalis*, *a. testicularis (ovarica)*'dan kaynaklanabilirler.

1. tip «çoklu» böbrek arterlerinin en önemli özelliği hilus'tan giriş yapmalarıdır. 2. tip «ek» böbrek arterleri ise hilus dışından girerler ve polus'ları tercih ederler. Sayısal böbrek arter anomalilerinin % 43'ü bu ikinci tiptendir<sup>23</sup>.

Cerrahî önemi büyük olan «Ek böbrek arterlerinin» alt polus türleri üreteri önden veya arkadan çaprazlar ve stenoz yaparak üronefroz meydana getirirler<sup>12, 21</sup>. Klinik araştırmalarda % 25 ile % 35-40 arasında ureteropelvik obstruksiyon nedeni olarak tesbit edilmişlerdir<sup>13, 15, 16</sup>. 18 renal hipertansiyon olgusunun incelenmesinde ise 10 olguda ek böbrek arterlerinin yapmış olduğu «segmental ischemia» neden olarak gösterilmiştir<sup>5</sup>.

#### Böbrek arterlerinin sayısal anomalilerinde sınıflandırma :

##### I. Çoklu böbrek arterleri (*a. renalis multiplex*)

- |                               |  |
|-------------------------------|--|
| A. Aorta'dan müstakil çıkışlı | 1. <i>A. renalis duplex</i> ,<br>2. <i>A. renalis triplex</i> ,<br>3. <i>A. renalis quadriplex</i> . |
| B. Aorta'dan ortak çıkışlı    | 1. <i>A. renalis bitruncalis</i> ,<br>2. <i>A. renalis tritruncalis</i> .                            |

##### II. Ek böbrek arterleri (*a. renalis accessoria*) — superior — inferior

- |                         |
|-------------------------|
| A. Renal arter çıkışlı, |
| B. Aorta çıkışlı,       |
| C. Diğer çıkışlı.       |

Ayrıca arter anomalileri tek taraflı (*unilateralis*) veya çift taraflı (*bilateralis*) olabilirler. Sonuncular da «simetrik» ve «asimetrik» diye ikiye ayrılabilir.

## KAYNAKLAR

1. Aaron, G., Robbins, M.A. : Hydronephrosis due to aberrant vessels : Remarkable familial incidence with report of cases. *J. Urol.*, **60** : 702, 1948.
2. Anson, B., McVay, C. : *Surgical Anatomy*, 5.ed., Saunders, Philad. etc, 1971.
3. Benninghoff, A., Goertler, K. : *Lehrbuch der Anatomie des Menschen*, 10. Aufl., 2. B., Urban-Schwarzenberg, München etc, 1967.
4. *Cunningham's Textbook of Anatomy*, 10. ed. by Romanes G.J., Oxford University Press, London etc., 1964.
5. Derrick, J.R., Hooks, C.A. : Surgical significance of vascular variations in systematic hypertension with especial reference to aberrant renal arteries. *J. Urol.*, **87**: 273, 1962.
6. Gillaspie, C., Miller, L.I., Baskin, M. : Anomalous renal vessels and their surgical significance. *Anat. Rec.*, **11** : 77, 1916.
7. Grant, J.C.B. : *A method of anatomy-descriptive and deductive*, 6. ed., Williams-Wilkins, Baltimore, 1958.
8. *Grant's Atlas of Anatomy*, 5. c., Williams-Wilkins, Baltimore, 1969.
9. Graves, F.T. : The aberrant renal artery. *J. Anat.*, **90** : 553, 1956.
10. Gray, G.M. : Multiple renal arteries, *Anat. Anz.*, **29** : 266, 1906.
11. *Gray's Anatomy*, 36. ed. by Williams, P.L. and Warwick, R., Churchill Livingstone, Edinburgh etc., 1980.
12. Grobler, N.J. : *Textbook of Clinical Anatomy*, 1, Elsevier, Amsterdam etc., 1977.
13. Healey, J.E. : *A Synopsis of Clinical Anatomy*, Saunders, Philad. etc., 1969.
14. Hollinshead, W.H. : *Anatomy for Surgeons*, 2. ed., 2, Harper a. Row. New York etc., 1971.
15. Jewett, H.J. : Accessory renal vessels : Their influence in certain cases of hydronephrosis. *Surg. Gynec. a. Obst.*, **68** : 66, 1939.
16. Jewett, H.J. : Stenosis of the ureteropelvic juncture: Congenital and Acquired. *J. Urol.*, **44** : 247, 1940.
17. Lockhart, R.D., Hamilton, G.F., Fyfe, F.W. : *Anatomy of the Human Body*, Faber, London, 1974.
18. Kater, N.W. : Case of multiple renal arteries. *J. Anat. a. Physiol*, **36** : 77, 1901.
19. Marks, Ch. : *Applied Surgical Anatomy*, Thomas, Springfield, 1972.
20. Merklin, R.J., Michels, N.A. : The variant renal and suprarenal blood suply with data on the inferior phrenic, ureteral and gonadal arteries. *J. Internat. Coll. Surgens*, **29** : 41, 1958.
21. Patuert, G. : *Traité d'Anatomie Humaine*, 3, 1, Masson, Cie, Paris, 1958.
22. Perlemuter, L., Waligora, J. : *Cahiers d'Anatomie*, 3 ed., Masson, Cie, Paris, 1970.
23. Pick, J.W., Anson, B.J. : The renal vascular pedicle: An anatomical study of 430 body - halves, *J. Urol.*, **44**: 411, 1940.

24. Reis, R.H., Esenther, G. : Variations in the pattern of renal vessels and their relation to the type of posterior vena cava in man. *Am. J. Anat.*, 104: 295, 1959.
25. Rouvière, H. : Anatomie Humaine-descriptive et topographique, 10. ed., Masson, Cie, Paris, 1970.
26. Sykes, D. : The arterial supply of the human kidney with special reference to accessory renal arteries. *Brit. J. Surg.*, 50 : 368, 1963.
27. Testut, L., Latarjet, A. : *Traité d'Anatomie Humaine*, t. V, 9. ed., G. Doin, Paris, 1949.

Ayrı baskı için :

Doç. Dr. Recep Mesut  
Trakya Üniversitesi  
Tıp Fakültesi  
Morfoloji Anabilim Dalı