

UZAMIŞ QT SENDROMLU BİR OLGU IŞIĞINDA PREOPERATİF EKG DEĞERLENDİRMESİNİN ÖNEMİ; Olgu sunumu.

Importance of Preoperative ECG Evaluation With Regard to A Case of Long QT Syndrome; Case report

Yüksel Ela¹
Remziye Gül Sıvacı¹
Tevfik Demir²
Elif Bakı¹

Kocatepe Üniversitesi Tıp Fakültesi, ¹Anesteziyoloji ve ²Çocuk Sağlığı ve Hastalıkları ABD, Afyonkarahisar.

J Surg Arts, 2009;2(1):34-37.

ABSTRACT

Long QT syndrome is a rarely seen cardiac repolarization disorder that may cause elongated QT interval, recurrent syncope episodes, tachyarrhythmia and sudden death in structurally normal heart. Standard anesthesia procedure was administered for adenotonsillectomy to a 9-year-old, 25 kg boy after normal results in preoperative assessment. The follow up process in peroperative anesthesia was normal. One hour after the operation, his skin paled and subsequently cardiac arrest was developed. Long QT syndrome was diagnosed in the patient with ECG evaluation in pediatric cardiology consultation after resuscitation. As a conclusion, preoperative ECG evaluation should again be a routine procedure.

Key words: Long QT syndrome, anesthesia, ECG

ÖZET

Uzun QT sendromu (UQTS) yapısal olarak normal olan kalpte uzamış QT aralığı, tekrarlayan senkop atakları, taşiaritmiler ve ani ölüme neden olan nadir görülen bir kardiyak repolarizasyon bozukluğudur. Dokuz yaşında, 25 kg olan erkek çocuk hastaya normal preoperatif değerlendirme sonrası adenotonsillektomi ameliyatı için standart anestezi uygulandı. Peroperatif anestezi takibi olağan seyretti. Hasta postoperatif 1. saatte aniden cilt renginde soluklaşmayı takiben kardiyorespiratuar arrest gelişti. Resüsitasyonla kardiyak ritmi geri dönen hastaya pediatrik kardiyoloji konsültasyonu sonucu EKG incelemesinde uzun Q-T Sendromu tanısı konuldu. Sonuç olarak, preoperatif EKG'nin rutin prosedüre girmesinin yeniden değerlendirilmesi gerektiği düşünülmelidir.

Anahtar kelimeler: Uzun QT sendromu, anestezi, EKG

GİRİŞ

Uzun QT sendromu (UQTS) yapısal olarak normal olan kalpte uzamış QT aralığı, tekrarlayan senkop atakları, taşiaritmi ve ani ölüme neden olan ve nadir görülen bir kardiyak repolarizasyon bozukluğudur

(1). Sendromun idiyopatik, ilaçlar, elektrolit bozuklukları, miyokardit, santral sinir sistemi hastalıkları ve intraventriküler cerrahi sonrası tetiklenen edinsel tipleri mevcuttur. Sensorinöral sağırliğin eşlik ettiği otozomal resesif geçişli Jervell Lange-

Nielsen sendromu ve sağırılığın görülmediği otozomal dominant geçişli Romano-Ward sendromunda konjenital UQTS görülür (2,3). UQTS, sıklıkla üçüncü dekatta ilk bulguları göstermesine rağmen her yaşta görülebilmektedir (4,5). Yenidoğan ve intrauterin hayatta UQTS tanısı alan hastalar literatürde bildirilmiştir (6).

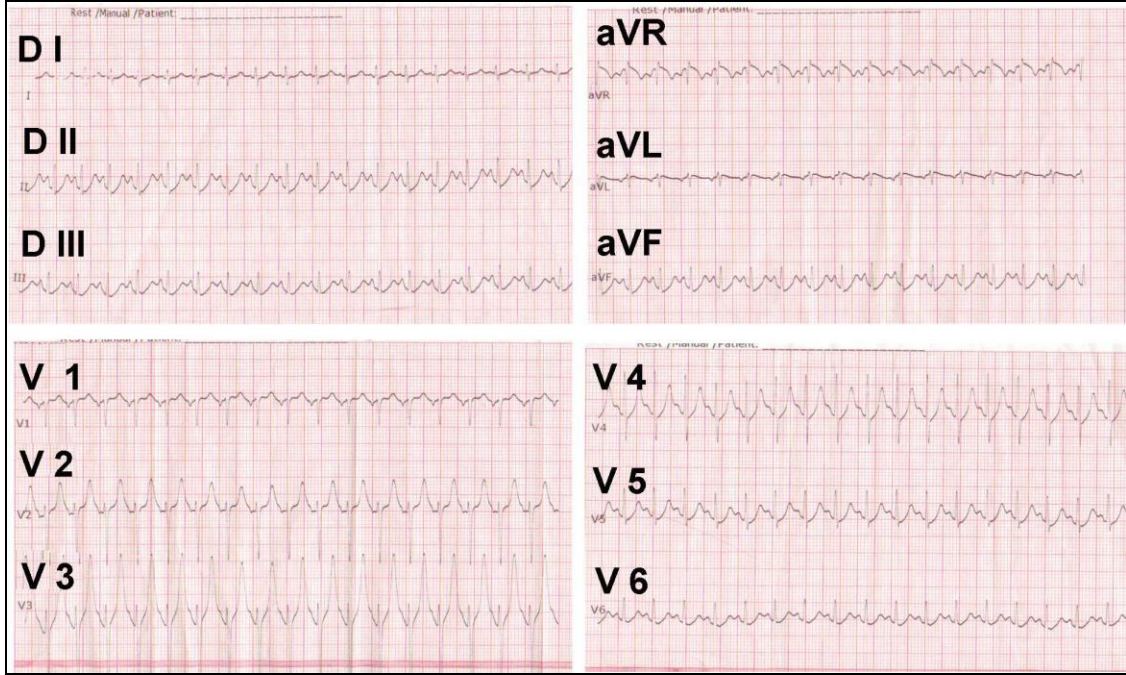
Olgu

9 yaşında ve 25 kg ağırlığında olan, adenotonsillektomi ameliyatı planlanan erkek çocuk hastanın preoperatif anestezi değerlendirilmesinde sistemik muayenesi doğal ve biyokimyasal tetkikleri normal olarak idi. Hastanın anamnezinde ve aile öyküsünde patolojik bir bulgu tespit edilmedi. Sekiz saatlik açlık süresi sonunda premedikasyon yapılmadan ameliyathaneye alınan hastanın ameliyathanede non-invaziv tansiyonu, EKG ve satürasyonu monitörize edildikten sonra 2 mg/kg propofol, 2 µgr/kg fentanil, 0,1 mg/kg verküronyum ile anestezi indüksiyonu yapıldı ve entübasyonu takiben volüm kontrollü modda mekanik ventilasyona başlandı (ADU S/5, Datex Ohmeda, Finland). İdame anestezisine 15 µgr fentanil ve 1 mg norcuron ek dozları ve %50 oksijen içinde %2-2,5 MAC değerinde sevofluran ile devam edildi. Sıvı idamesi ise 10-20 ml/kg izolayt p solüsyonu ile sağlandı. Ekstübasyon öncesi spontan solunumu başlamasını takiben 10 µgr/kg atropin ve 20 µgr/kg neostigmin ile kas gevşetici ajanın antagonizasyonu yapıldı ve ekstübe edildi. Oda havasında periferik oksijen satürasyonu (SpO₂) %98, kalp atım hızı (KAH) 96 atım/dk ve sözlü uyarılara yanıt alınarak, postoperatif derlenme odasına alındı. Peroperatif anestezi takibi olağan seyretti. Postoperatif derlenme odasındaki en son takibinde KAH: 96 atım/dk, SpO₂: %98, solunum sayısı: 22 /dk olarak kaydedildi. Hasta postoperatif derlenme odasında 20 dakika izlem sonrası bilinç açık, koopere ve vital bulguları stabil olarak KBB servisine gönderildi. Bu süreçte herhangi bir hemodinamik ve vital problem yaşanmadı. Hastanın servisteki ilk takibinde KAH: 96 atım/dk, solunum sayısı: 24 /dk, ateş: 37°C, bilinci açık, yönelimi tam olarak kaydedildi. Hastada postoperatif 1. saatte

aniden cilt renginde soluklaşmayı takiben kardiyorespiratuar arrest gelişti. Arrest sonucu siyanoze olan hasta servis hekimi tarafından entübe edildikten sonra kardiyopulmoner resüsitasyona başlandı. Tüp içi aspirasyon ve oksijenasyon yapılarak resüsitasyona devam edildi ve kardiyak ritmi geri dönen hastanın reanimasyon ünitesine nakli gerçekleştirildi ve ilgili konsültasyonlar istendi. Beyin cerrahisi konsültasyonu sonucunda; hastada beyin ödemi, minimal subaraknoid kanama tespit edildi ve tedavisine başlandı. Pediatrik kardiyoloji konsültasyonu sonucu EKG incelemesinde UQTS (Şekil 1) ve membranöz ventriküler septal defekt (VSD) tanısı konuldu.

TARTIŞMA

Uzun QT sendromu yetersiz ventriküler repolarizasyonla sonuçlanan ve torsades de pointes (TDP) olarak bilinen karakteristik polimorfik ventriküler taşikardiye yol açan kardiyak iyon kanalları fonksiyon bozukluğudur. Sempatik uyarıyı arttıran stresler ve anestezik ajanlarını da içeren birçok ilaç TDP'yi provoke edebilir (7). Paventi ve ark. bir çalışmalarında sevofluranın QTc intervalini uzattığını, propofolün ise kısalttığını belirtmişlerdir (8). Buna karşılık Karagöz ve ark. izofluran, sevofluran ve halotan ile yaptıkları bir çalışmada sevofluran ve halotanın QTc değerinde bir uzamaya sebep olmadığını, bununla beraber izofluranın sevofluran ve halotan ile kıyaslandığında QTc intervalini uzattığı ama bunun kritik değer olan 440 ms'ye ulaşmadığını belirtmişlerdir (9). Ayrıca, halothane %0.8, isoflurane %1 ve sevoflurane %2 konsantrasyonlarında QTc intervalini uzatmadığını bildirmişlerdir. Mayo Klinik'ten Dr. Curry UQTS'lu hastalar için henüz belirgin bir anestezi planının bulunmadığını ve propofolün en güvenli ajan olduğunu belirtmiştir (10). Garson UQTS'lu hastaların %40'ünün tanı konduğunda asemptomatik olduğunu ve bunların %9'unun kardiyak arrest geçirdiğini ve 0.60 sn'den daha uzun QTc intervaline sahip hastaların belirgin bir şekilde ani ölüm için yüksek risk taşıdıklarını belirtmiştir (4). Garson ayrıca semptomatik UQTS'lu hastaların %6'sının normal QTc intervaline sahip olduğunu belirtmiştir.



Şekil 1: Hastanın EKG kaydı

Olgumuzda tartışma kardiyak arrestin etyolojisi üzerinde yoğunlaşmaktadır. Ameliyatın bitiminden yaklaşık 1.5 saat sonra gerçekleşen kardiyak arrestin etyolojisi için postoperatif EKG ile tanısı konan asemptomatik konjenital UQTS, renarkotizasyon, rekürarizasyon ve havayolu obstrüksiyonu üzerinde duruldu.

Kardiyorespiratuar arrestin oluş şekli incelendiğinde, hastanın soluklaşmasının hemen fark edilmesi bunun, bir kardiyak arrest olabileceğini bize düşündürmüştür (11). Solunumsal arrestlerde öncelikle siyanozun olması ve daha sonra solukluğun gelişmesi beklenmektedir. Çünkü dolaşım devam ettiği için hemoglobinin akciğerden geçerken oksijenlenmesi yetersiz olacağı için ilk etapta siyanoz görülmesi beklenir. Hastada herhangi bir nefes darlığı, stridor, iç çekme, boğulur şekilde semptomların olmaması uzamış kas gevşetici veya kan aspirasyonu sonucu arrest nedenlerinden bizi uzaklaştırmıştır. Çünkü uzamış kas gevşetici etkisi yada rekürarizasyonda hasta hava açlığı ile rahat olamaz ve yardımcı solunum kaslarını optimum kullanabilmek için oturur pozisyona gelmeye çalışır. Sekresyon yada kan aspirasyonunda da hastada bronkospazm ve eşlik eden hava açlığı nedeniyle yine rahat

olamaz ve yardımcı solunum kaslarını kullanmaya çalışır (12).

Renarkotizasyon gibi narkotik ajan etkisi yeniden hâkim olunca hasta rahat ve uykulu olur, ancak ağrı hissetmez. Hâlbuki bizim hastamız arrestin öncesinde boğaz ağrısından yakınmıştır. Ayrıca renarkotizasyonda hastada solunum depresyonu primer görülür (13). Solunum depresyonunda ise perfüzyon devam ettiği için morarma hastanın soluklaşmasından önce fark edilir. Hastamızda morarmadan önce soluklaşmanın görülmesi bize solunumdan önce perfüzyonun bozulduğunu göstermektedir. Bu deliller ışığında renarkotizasyonun da hastamızda arrestin primer nedeni olmadığını düşündürmüştür. Yoğun bakımda konulan beyin ödemi tanısı olayın daha çok kardiyorespiratuar arreste sekonder olduğunu düşünülmüştür. Minimal subaraknoid kanamanın ise nedeni tam olarak belirlenememiş olup, cerrahi tedavi gerektirmeyen ve muhtemel kardiyorespiratuar arrestten sorumlu olmayan bir patoloji olduğu kanaatine varılmıştır.

Pediyatrik kardiyoloji konsültasyonunda hastada UQTS varlığı tespit edilmiştir. Hastada, elektrolit bozukluğu olmaması ve EKG çekilmesi döneminde ilaç kullanımı olmaması nedeniyle, doğumsal bir Q-T

Sendromu varlığı düşünöldü. Bu sendromun en önemli komplikasyonunun ani ölüm olduđu ve yaşamın herhangi bir anında görölebileceđi belirtilmiştir (14). Sendromun tanısı EKG çekilmesi ile konulabilmektedir. Hastamızda preoperatif EKG çekilmemiştir. Bu uygulama literatürle uyumludur. Literatürde 40 yaşın altında preoperatif deđerlendirmede EKG çekilmesi önerilmemektedir (15).

Sonuç olarak, hastanın kardiyorespiratuar arrestinin doğumsal UQTS'na bađlı olduđu kanısına varılmıştır. Preoperatif anestezi deđerlendirme protokolleri kapsamında EKG çekilmesi ulusal ve uluslararası hemen bütün kliniklerde her ne kadar rutin prosedüre girmese de, bizim olgumuz ve benzeri yayınlanmış olgu sunumları göz önüne alındığında, preoperatif EKG'nin rutin prosedüre girmesinin yeniden deđerlendirilmesi gerektiđini düşünmekteyiz.

KAYNAKLAR

1. Kirel B, Kılıç Z, Aydođdu D S. Jervell ve Lange-Nielsen sendromu: Bir vaka takdimi. Çocuk Sađlığı ve Hast. Dergisi, 2000; 43:73-76.
2. Jervell A, Lange-Nielsen F. Congenital deaf-mutism, functional heart disease with prolongation of the QT interval, and sudden death. Am Heart J., 1957;54:59-68.
3. Vincent GM, Jaiswal D, Timothy KW. Effects of exercise on heart rate, QT, QTc, and QT/QT2 in the Romano Ward inherited long QT syndrome. Am J Cardiol., 1991; 68:498-503.
4. Garson A, Macdonald D, Fournier T ve ark. The long QT syndrome in children. An international study of 287 patients. Circulation, 1993;87:1866-1872.
5. Moss AJ, Schwartz PJ, Crampton RS. The Long QT syndrome: a prospective international study. Circulation, 1985; 71(1):17-21.
6. Villain E, Levy M, Kachaner J, Garson A Jr. Prolonged QT interval in neonates: benign, transient, or prolonged risk of sudden death. Am Heart J., 1992;124: 194-197.
7. Kies SJ. Anesthesia for patients with congenital long QT syndrome. Anesthesiology, 2005;103(6):1316-1317.
8. Paventi S, Effekts of sevofluran versus propofol on QT interval. Minerva Anesthesiol., 2001;67(9):637-640.
9. Karagoz AH, The effect of inhalational anaesthetics on QTc interval. Eur J Anaesthesiol., 2005;22(3):171-174.
10. Curry TB. Acquired long QT syndrome and elective anesthesia in children. Paediatr Anaesth., 2006;16(4):471-478.
11. Garfia A, Rodriguez M, Sudden cardiac death during exercise due to an isolated multiple anomaly of the left coronary artery in a 12-year-old girl: Clinicopathologic findings. J Forensic Sci., 1997;42(2):330-334.
12. Roger J, Zoorob MD. Acute Dyspnea in the Office Journal of the American Academy of Family Physicians. 2003;68: 1803-1810.
13. Morgan GE. Klinik Anesteziyoloji. 3. Baskı, Logos Yayıncılık, İstanbul, 2004, s:167.
14. Drake E, Preston R, Douglas J Brief review: anesthetic implications of long QT syndrome in pregnancy. Can J Anaesth. 2007;54(7):561-572.
15. Morgan GE. Klinik Anesteziyoloji. 3. Baskı, Logos Yayıncılık, İstanbul, 2004, s:8.

İletişim:

Dr. Yüksel Ela

Kocatepe Üniversitesi Tıp Fakültesi, Anestezi ABD.

03120 Afyonkarahisar, Türkiye

E-mail: yukselela@yahoo.com