

## Safrakesesi ve safra yolları anatomisi.

### GALLBLADDER AND BILIARY TRACT ANATOMY.

**Ahmet Songur<sup>1</sup>**  
**Veli Çağlar<sup>1</sup>**  
**Yücel Gönül<sup>1</sup>**  
**Oğuz Aslan Özen<sup>2</sup>**

Kocatepe Üniversitesi Tıp Fakültesi, Anatomi ABD<sup>1</sup> Afyonkarahisar  
Namık Kemal Üniversitesi, Tıp Fakültesi, Anatomi ABD<sup>2</sup> Tekirdağ

**J Surg Arts, 2009;2(2):12-19.**

#### ABSTRACT

Hepatic duct system is consisted of gallbladder storing the bile and bile ducts involving in transferring the bile. Gallbladder is a stucture storing the bile as well as concentrating it. They display a lot of variations/abnormalities and makes close relations with adjacent structures. Therefore, it is important to know their anatomy and variations for the surgery of these structures. In particular, the surgeons must know better the anatomy and variations of these regions in detail and be very careful. We hope that the basic anatomical knowledge on the gallbladder and bile ducts outlined in this review will be a fundamental reference for the physicians who interested in this area.

**Key words:** Gallbladder, biliary ducts, hepatic ductal system.

#### ÖZET

Hepatik duktal sistem; safra salgısının depo edildiği safra kesesi ile iletimi sağlayan kanallardan oluşmuştur. Safra kesesi; safranın depo edilmesi yanı sıra, konsantre edilmesini sağlayan bir yapıdır. Safra kesesi ve safra yolları pek çok varyasyon/anomali gösteren ve komşu yapılar ile sıkı bağlantılı oluşumlardır. Bu nedenle bu yapıların cerrahisi açısından anatomisi ve varyasyonlarının bilinmesi önemlidir. Cerrahlar bu bölgenin anatomisi ve varyasyonlarını iyi bilmeli ve dikkatli olmalıdırlar. Biz derlememizde belirtilen safra kesesi ve yolları ile ilgili temel anatomik bilgilerin, bu bölge cerrahisi ile ilgilenen hekimler için temel bir kaynak olacağını ümit ediyoruz.

**Anahtar kelimeler:** Safra kesesi, safra kanalları, hepatic duktal sistem.

#### GİRİŞ

Hepatik duktal sistem; safra salgısının depo edildiği safra kesesi ile aşağıda belirtilen safra yollarından oluşmuştur;

1- Sağ ve sol hepatic kanallar (*ductus hepaticus dexter at sinister*). Karaciğerin safra sıvısını drene ederler.

2- Birleşik hepatic kanal (*ductus hepaticus communis*): Sağ ve sol hepatic kanalların birleşmesi ile meydana gelir.

3- Sistik kanal (*ductus cysticus*): Safra kesesinin kanalıdır.

4- Koledok kanalı (*ductus choledocus*): Birleşik hepatic kanal ile sistik kanalın birleşmesi ile oluşur (1-9).

Safra kesesi ve safra yolları pek çok varyasyon/anomali gösteren ve komşu yapılar ile sıkı bağlantılı oluşumlardır (Şekil 1). Bu nedenle genç veya tecrübesiz hekimler bu yapıların cerrahisinde zorlanabilir, sürprizlerle karşılaşabilirler. Cerrahlar bu bölgenin anatomisi ve varyasyonlarını iyi bilmeli ve dikkatli olmalıdırlar.

#### SAFRA KESESİ (VESICA BILIARIS, VESICA FELLEA)

Safra kesesi; karaciğerden salgılanan safranın depolandığı ve konsantre edildiği armut şeklinde ince duvarlı bir yapıdır. Uzunluğu 7-10 cm, genişliği 3 cm, hacmi ise 30-60

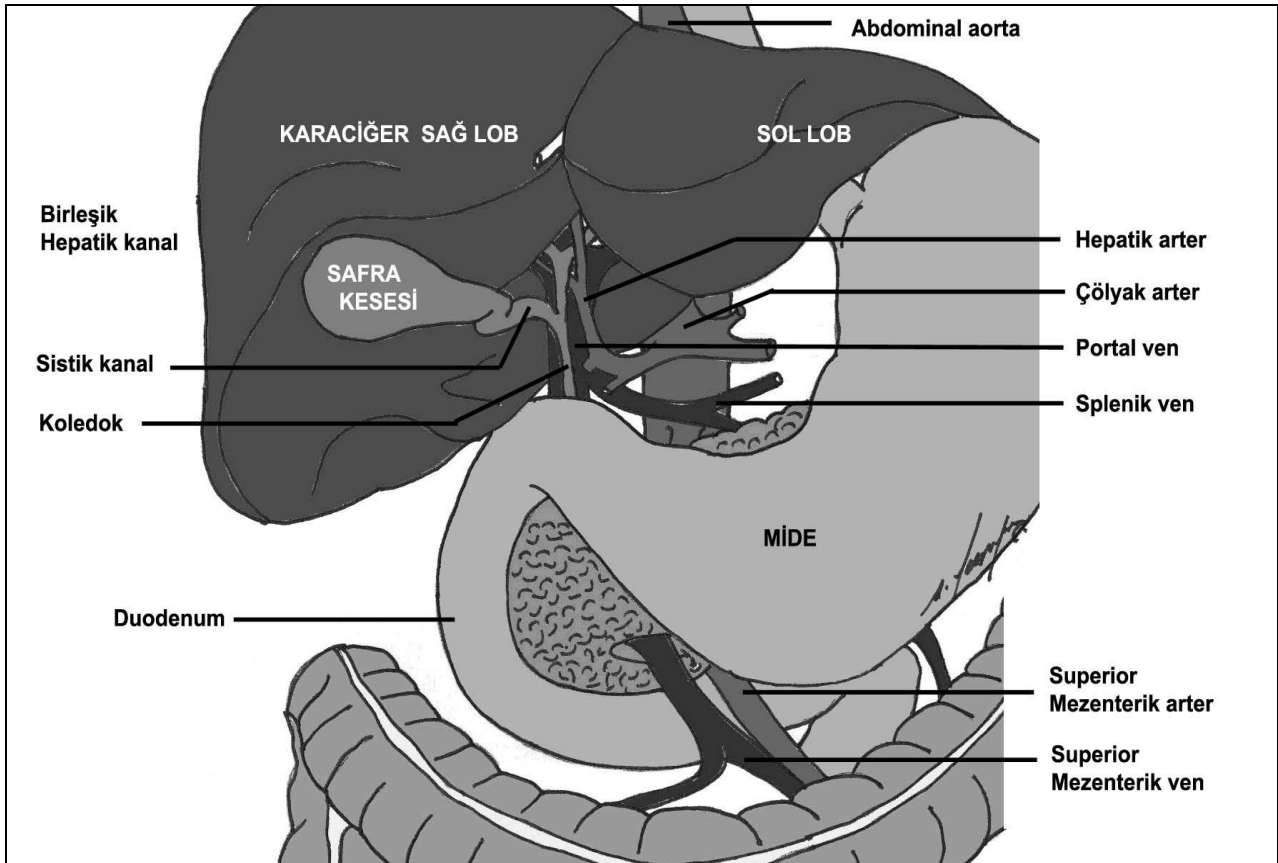
ml arasındadır (1,10). Safra kesesi karaciğerin alt (*visseral*) yüzünde lobus quadratus'un hemen sağ tarafında bulunan sistik çukurlukta (*fossa vesicae biliaris*) yer alır (8-11). Üst yüzü areolar bağ dokusu ile sıkıca karaciğere tutunmuştur. Yine bu bağ dokusu içinde yer alan birçok küçük lenf ve venöz damarlarla karaciğer ile ilişki içindedir. Ayrıca nadiren de olsa bir veya daha çok aksesuar safra kanalları bu bağ dokusu içinden geçerek safra kesesine açılabilir. Alt yüzü ise normalde periton ile sarıdır (3,5). Ama bazen bir mezenter ile sarılı, asılmış bir safra kesesi olabilir ve dolayısı ile her tarafı periton ile sarılmış bulunabilir (5,12).

## Bölgümleri

Safra kesesi anatomik olarak dört bölüme ayrılır;

## 1- Fundus (*fundus vesicae biliaris*)

Karaciğer sağ lobunun altında serbest olarak bulunan, 0.5-1.5 cm uzunluğunda yuvarlak ve safra kesesinin en yoğun düz kas içeren bölgesidir. Periton ile örtülü olup öne, aşağı ve sola doğru uzanarak korpus ile devam eder. Arka tarafında transvers kolonun başlangıç yeri ile komşuluk yapar. Fundus ve korpus arasında kesin bir sınır yoktur. Fundusun izdüşümü sağ midklavikular çizgi ile 9. kostanın kesişiminde (*Murphy noktası*) bulunur. Safra kesesi distansiyonunda fundus bu noktada palpe edilebilir. Bazen fundus bir kıvrıntı yaparak "*Frigyalı Şapkası*" denilen deformiteyi yapar. Bu durum safra kesesinin en sık karşılaşılan konjenital varyasyonudur (3-5,9-14).



**Şekil 1:** Safra kesesi ve yollarının bazı komşulukları ile birlikte görünümü.

## 2- Korpus (*corpus vesicae biliaris*)

Safra kesesinin en büyük ve daha çok elastik doku içeren depolama bölgesidir. Yukarı, arkaya ve sola bakar. İfundibulum ile birlikte duodenumun 1. kısmı (*pars supe-*

*rior*) ve 2. kısmının (*pars descendens*) üst segmenti ile komşuluk yapar (3-5,10-13). Duodenum veya safra kesesine ait hastalıklarda inflamatuvar yapışıklıklar bu bölgeler de meydana gelebilir. Yine iki organ arasında fis-

tül oluşabilir ve safra taşları direkt duodenuma açılabilir. Yine korpus ve infundibulum sağ kolon fleksür (*flexura coli dextra*) ve transvers kolonun 1/3 sağ kısmı ile komşuluk yapar. Bu iki yapı arasında yapışıklıklar yaygın olarak görülür ve fistüller gelişebilir (5-7,9).

### 3- İnfundibulum (*inf. vesicae biliaris*)

Korpus ve kollum arasında gittikçe incelen bir geçiş bölgesidir. Sistik kanal altında uzanan divertikülü andıran bir görünümü vardır. İnfundibulum, duodenumun 1. kısmının sağ dış yüzeyine avasküler çift katlı bir periton yaprağı (*lig. cholecysto-duodenale*) ile bağlanmış durumdadır. Bu ligament hepatoduodenal ligamentin (*lig. hepatoduodenale*) sağ kenarından derive olan bir uzantıdır (3-5,10-13). İnfundibulum alt yüzeyinde kolluma yakın olarak uzanan asimetrik şişkinliğe *Hartman kesesi* adı verilir. Hartman kesesi bazen sistik kanala yapışık şekilde bulunabilir. Bu yapışıklık bazen o kadar ileri olabilir ki Hartman kesesi kesilmeden kanal serbestleştirilemez. Yine bu kese birleşik hepatik kanal ile de yapışık olabilir. Bu da kolesistektomi ameliyatlarını zorlaştıran bir etkindir (5-7,9,12).

### 4- Kollum (*cervix vesicae biliaris*)

İnfundibulumdan sonra gelen en dar kısımdır. Uzunluğu 5-7 mm olup, sistik çukurluğun en derin kısmına oturur. İçinde sistik arterin bulunduğu bağ dokusu ile karaciğere tutunmuştur. Porta hepatis'e doğru uzanırken "S" harfi şeklinde yukarı doğru kıvrım yapar. Burada mukozanın uzunlamasına yaptığı kabarıntılar (*plica spiralis, Heister plikaları*) yer alır. Kollum, porta hepatis'te sistik kanal (*ductus cysticus*) ile devam eder (3-5,10-13).

## Yapısı

Safra kesesi içten dışa doğru dört tabakadan meydana gelmiştir. Bunlar:

### 1- Mukoza tabakası (*tunica mucosa*)

Silindirik epitel ve lamina propria'dan meydana gelmiştir. Kese içerisinde kabartılar (*plica mucosae*) meydana getirir. Bu plikalar sayesinde safra kesesi genişleyebilir. Yine mukozal hücreler, sodyum ve pasif olarak klorid ve suyu safradan alarak, safranin konsantrasyonuna ve koyu-yapışkan olmasına yardım eder. Sekretuar bezler daha çok infundibulum ve boyun bölgesinde bulunurlar.

### 2- Muskuler tabaka (*tunica muscularis*)

İki katlı düz kas yapısından oluşmuştur.

### 3- Perimuskuler bağ dokusu tabakası

Muskuler tabakayı sarar. Özellikle karaciğer ile birleşen yüzde gelişmiştir.

### 4- Seröz tabaka (*tunica serosa*)

Organın ön yüzünde paryetal periton ile sarılmış tabakasıdır. (1,3,5,14-16).

## Sistik Kanal (*Ductus Cysticus*)

Porta hepatis'te yaklaşık 3-4 cm uzunluğunda (*bu uzunluk birleşik hepatik kanal ile birleşim yeri ve şekline göre 0.5-8 cm arasında değişebilir*), 3 mm (*3-13 mm arasında değişebilir*) çapında bir kanal olup safra kesesini hepatik kanala bağlar. Önce sol üst tarafa; daha sonrada hepatoduodenal ligament içinde arkaya-aşağıya doğru uzanarak birleşik hepatik kanal (*ductus hepaticus communis*) ile birleşir ve koledok kanalını (*ductus choledocus*) oluşturur. Bu seyir yılanvari kavisli bir seyirde olabilir (3-5,8-13).

Safra kesesinin kollumunda yer alan Heister plikaları sistik kanal içinde de devam eder. 5-12 adet yarım ay şeklindeki mukozal kıvrımlardan oluşan bu plikalar kanalın sürekli açık kalmasını, dolayısı ile safranin rahatça keseye dolmasını ve boşalmasını sağlar. Ayrıca bu plikalar safra taşlarının koledok kanalına geçmesini engelleyen bir oluşumdur (5-7).

Sistik kanal çoğunlukla birleşik hepatik kanalın sağ köşesinde sonlanır ve koledok kanalının yapısına katılır. Bazı olgularda birleşik hepatik kanalın arka duvarında ya da arkadan uzanarak sol köşesinde sonlanabilir. Hatta bazen safra kanalının bulunmadığı (*agenesis*) durumlarda, safra kesesi direkt olarak birleşik hepatik kanal ile koledok kanalı arasında bulunabilir (5-7).

Sistik kanal birleşik hepatik kanal ile birleşimi anguler, paralel veya spiral şekilde olabilir. *Anguler tip birleşim* %70 oranında gözlenir ve en sık görülen tiptir. *Paralel tip birleşimde* iki kanal 1.5-6 cm kadar birlikte seyreder. Bu tip olgularda iki kanal birbirine sıkıca yapışmıştır ve ayrılmaları çok zordur. *Spiral tip birleşimde* ise sistik kanal önce birleşik hepatik kanalın ön veya arkasında uzanır, sonra birleşir (1,5-7). Sistik arter (*a. cystica*) sağ hepatik arterden (*a. hepatica dexter*) ayrıldıktan sonra genellikle sistik kanalın üstünde uzanır ve safra kesesine gelir. Fakat bazen kanalın arkasında, %5 oranında ise aşağısında uzanabilir. Sağ hepatik arter genellikle sistik kanalın solunda yer alır ve %7-10 oranında kanalın arkasında,

daha az sıklıkta da önünde seyredir. Portal ven ise kanalın sol arka yüzünde uzanır (1,3-5,10,13).

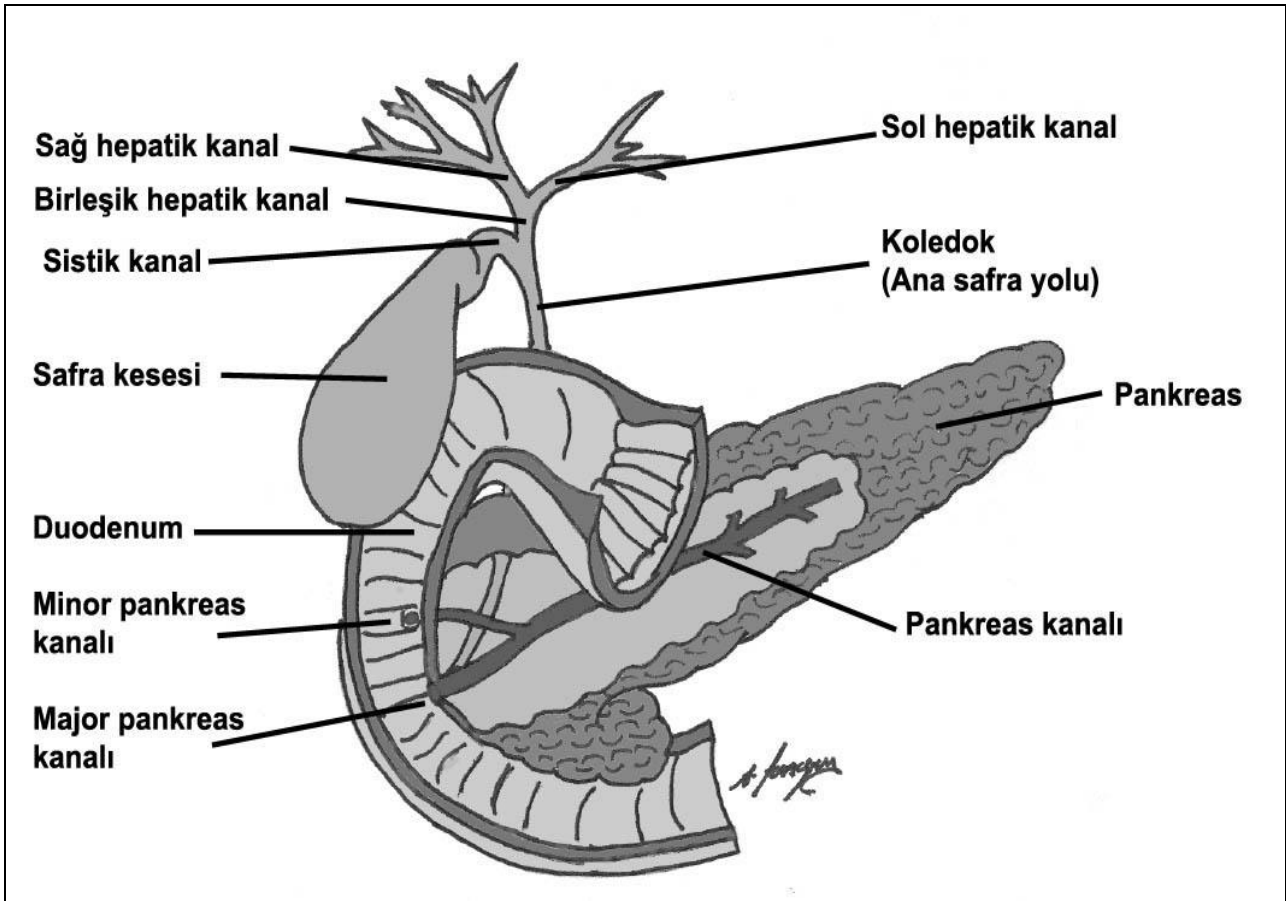
## SAFRA YOLLARI

Safra yolları intrahepatik ve ekstrahepatik olmak üzere iki kısımda incelenir. Porta hepatis'e kadar olan yollar *intrahepatik*; sonrası ise *ekstrahepatik safra yolları* olarak adlandırılır.

### 1- İntrahepatik safra yolları

Safra, karaciğerin ekzokrin salgısıdır. Karaciğer hücreleri tarafından üretilen safra, hücreler arası boşluğa (*safra kapillerleri veya canalicus biliferi*) bırakılır. Birkaç safra kapilleri birleşerek karaciğerin "*intrahepatik kanalcıklarını*" meydana getirirler. Bunlar da birleşip periportal kanalcıkları oluşturarak *Kiernan Aralığında (spatium interlobulare hepatis)* görülen "*interlobuler kanallara (ductus interlobularis)*" açılırlar. İnterlobuler kanallar da birleşerek *segmental safra kanallarını* oluşturur. Her bir karaciğer segmentinden bir tane segmental kanal çıkar. Porta hepatis'e yaklaştıkça segmental kanallar birleşir ve sayıları azalır. Buna karşılık duvar kalınlıkları ve genişlikleri artar. Sonuçta "*sağ ve sol ana hepatic kanallar (ductus hepaticus dexter et sinister)*" meydana gelir. Sağ hepatic kanal karaciğerin sağ lobu ile kaudat lobun sağ yarımını; sol hepatic kanal ise karaciğerin sol lobu, kuadrat lob ve kaudat lobun sol yarımının safrasını drene eder (1,3-5,10,11,13-16) (Şekil 2).

şip periportal kanalcıkları oluşturarak *Kiernan Aralığında (spatium interlobulare hepatis)* görülen "*interlobuler kanallara (ductus interlobularis)*" açılırlar. İnterlobuler kanallar da birleşerek *segmental safra kanallarını* oluşturur. Her bir karaciğer segmentinden bir tane segmental kanal çıkar. Porta hepatis'e yaklaştıkça segmental kanallar birleşir ve sayıları azalır. Buna karşılık duvar kalınlıkları ve genişlikleri artar. Sonuçta "*sağ ve sol ana hepatic kanallar (ductus hepaticus dexter et sinister)*" meydana gelir. Sağ hepatic kanal karaciğerin sağ lobu ile kaudat lobun sağ yarımını; sol hepatic kanal ise karaciğerin sol lobu, kuadrat lob ve kaudat lobun sol yarımının safrasını drene eder (1,3-5,10,11,13-16) (Şekil 2).



Şekil 2: Safra kesesi, pankreas duodenum ve safra yollarından bir görünüm.

### 2- Ekstrahepatik safra yolları

Sağ ve sol hepatic kanalların ekstrahepatik uzunluğu ortalama olarak 0.5-1.5 cm kadardır. Bunlar uzunluklarına göre geniş veya dar açı ile birbirine yaklaşabilir, bazen birleşinceye kadar birbirine paralel

seyredebilirler. Sağ arka safra kanalı %20 oranında sol hepatic kanala açılır. Bu olgularda porto hepatis'te üç hepatic kanal görülür. Bu varyasyon cerrahi açıdan önemlidir (5-8,12).

## Birleşik hepatik kanal (ductus hepaticus communis)

Hepatik kanallar genellikle porta hepatis'in 1 cm altında birleşerek *birleşik hepatik kanalı* oluşturur. Fakat bu birleşim bazen sistik kanal ile birleşim yerine kadar inebilir. Hatta bazen sağ hepatik kanal sistik kanalı drene ettikten sonra sol hepatik kanal ile birleşir ki bu olgularda birleşik hepatik kanaldan söz etmek mümkün değildir. Yaklaşık 4 cm (2-6.5 cm arasında değişebilir) uzunluğunda bulunan birleşik hepatik kanal hepatoduodenal ligament içinde aşağı doğru uzanır ve sistik kanal ile birleşerek koledok kanalını (*ductus cholecysticus/biliaris*) oluşturur (1,3-5,7,10,11,13).

## Koledok (ductus choledocus)

Koledok kanalı 7-10 cm uzunluğunda ve 4-6 mm çapındadır. Hepatoduodenal ligament (*lig. hepatoduodenale*) içerisinde aşağıya doğru seyrine devam eder. Hepatoduodenal ligament, küçük omentumun (*omentum minus*) kalınlaşmış serbest sağ kenarına verilen isimdir. Karaciğer ve duodenumun 1. kısmını bağlayan hepatoduodenal ligament, omentum minus gibi iki tabaka periton yaprağından meydana gelmiştir. Bu iki yaprak arasında koledok kanalı (*daha yukarıda birleşik hepatik kanal ve sağ- sol hepatik kanallar olarak bulunur*), asendan hepatik arter (*a. hepatica propria*) ve dalları, lenf damarları, sinir pleksusları ile portal venin (*v. porta hepatis*) terminal sağ-sol dalları uzanır. V. cava inferior hepatoduodenal ligamentin arkasında bulunur. Bu ven küçük bir peritoneal kese ve arka abdominal duvarı döşeyen periton ile hepatoduodenal ligamentten ayrılmıştır (1,3-5,10-13).

Hepatoduodenal ligament arkasında bursa omentalis'e giriş kapısı olan epiploik foramen (*for. epiploica, for. Winslowi*) yer alır. Bu foramen büyük ve küçük peritoneal boşlukları birbirine bağlar. Hepatoduodenal ligamentin içinde üç oluşum vardır. Bunlar sol-önde asendan hepatik arter, sağ-önde koledok kanalı, arkada ise portal ven olacak şekilde yer alırlar (3-5,10,13).

Asendan hepatik arter (*a. hepatica propria*), birleşik hepatik arterin (*a. Hepatica communis*) gastroduodenal arter (*a. gastroduodenalis*) ve sağ gastrik arter (*a. gastrica dextra*) dallarını verdikten sonra yukarıya uzanan devamıdır ve hepatoduo-

denal ligament içindeki uzunluğu değişiklikler gösterir. Genellikle bu arter koledok kanalı ve birleşik hepatik kanalın solunda uzanır (1,3-5,10,13).

Portal ven (*v. porta*) pankreas kollumunun arkasında splenik ven (*v. splenica*) ile superior mezenterik venin (*v. Mesenterica superior*) birleşmesi ile meydana gelir. Pankreas üst sınırına ulaşan portal ven sonra öne doğru döner ve hepatoduodenal ligament içine girer. Burada asendan hepatik arter ve koledok kanalının arkasında porta hepatis'e doğru yükselir (1,3,5,10,13).

Koledok kanalı dört parçada incelenir;

### 1- Supraduodenal parça (pars supraduodenalis)

Koledok kanalının hepatoduodenal bağ içerisinde bulunan en uzun parçasıdır (*ortalama 2.5 cm*). Hepatoduodenal ligamentin sağ ön kenarında aşağı doğru uzanır. Bu bölgede yerleşen koledok taşları palpasyon ile bulunabilir ve yine palpasyon ile yukarı doğru sıyrılabilir. Bu bölgede birçok lenf nodu koledok kanalı ile yakın komşuluk gösterir. Büyümüş lenf nodları bazen safra taşları ile karışabilir (1,5-7,10).

### 2- Retroduodenal parça (pars retroduodenalis)

Hepatoduodenal bağdan ayrıldıktan sonra duodenumun 1. kısmının (*ampulla, bulbus duodeni*) kısmının arkasında uzanan bölümdür. Sağ tarafında gastroduodenal arter uzanır (1,10). Sağdan sola doğru oblik olarak aşağı uzanan bu bölge duodenumun arka kısmı ile yakın komşuluk gösterir. Bu nedenle duodenum 1. kısım arka duvar ülserlerine bağlı inflamatuvar reaksiyonlar ve yapışıklıklar gözlenebilir. Ayrıca Bilroth IV gastrektomide de koledok kanalına zarar verilmemesi için dikkat edilmelidir. Retroduodenal parçanın üst 1-1.5 cm'lik kısmı duodenum arka yüzeyine ince areolar bağ dokusu ile gevşek olarak bağlıdır. Bu bölgenin üst kısmının görülebilmesi için duodenum 2. kısmının üst parçası Kocher manevrası ile hareket ettirilmelidir. Bu manevrada duodenum (2. kısım) dış yüzeyindeki periton insize edilir. Duodenum, arkasındaki retroperitoneal dokudan ayrılır ve sola doğru katlanır (5-7). Çok sık ihmal edilen bir konuda bu bölge ile medial kolik arter (*a. colica media*) arasındaki yakın komşuluktur. Bu arter pankreasın hemen aşağısında superior mezenterik arterden (*a.*

*mesenterica superior*) ayrılır ve transvers mezekolonun kıvrımı içinde pilor ile duodenumun 1. bölümünün aşağısında uzanır. Retroduodenal parçanın mobilizasyonu esnasında, medial kolik arteri içeren bu kıvrım araştırılmalı ve aşağı çekilmelidir (6,7). Cerrahi açıdan hatırlanması gereken bir varyasyon da bazen Wilkie'nin supra-duodenal arterinin bu parçanın önünden geçmesidir. Biraz daha aşağıda ise posterior superior pankreatikoduodenal arterin (*a. pancreaticoduodenalis superior posterior*) önünden geçer (6,7).

### 3- Pankreatik parça (*pars pancreatica*)

Pankreas başı (*caput pancreas*) arkasında bulunan kısımdır. Bu kısım bez arkasındaki olukta bulunabileceği gibi (*retropankreatik yerleşim*); pankreas dokusu içine gömülmüş bir şekilde de (*intrapankreatik yerleşim*) bulunabilir. Burada koledok kanalı solda pankreatikoduodenal arter, sağda ise duodenumun 2. kısmı ile komşuluk yapar. Pankreatik parçanın orta kısmında kanal yaklaşık 90° bir açı ile sağa doğru kıvrılır ve duodenumun 2. parçasının arka-iç kısmına geçer. Bu sırada v. cava inferior bu kanalın arkasında yer alır (1,5-7,10). Bu parçanın üst ½ kısmında gastroduodenal arter kanalın solunda seyreder. Yine posterior superior pankreatikoduodenal arter bu kanalın ön veya arkasında yer alır. Bu arter ve bu arterin birçok duodenal ve pankreatik dalları bu bölgeyi cerrahi açıdan riskli ve tehlikeli bir hale getirir. Pankreatikoduodenal vende bu parçanın solunda uzanarak portal vene açılır. Koledok kanalı, duodenum 2. bölümü ve pankreas başı cerrahisi sırasında bu ven kolaylıkla yırtılabilir (6,7).

### 4- İntraduodenal parça (*pars intraduodenalis / intramuralis*)

Duodenum arka duvarı içinde seyreden parçasıdır. Koledok kanalı duodenuma girmeden önce major pankreatik kanalın (*ductus pancreaticus major*) arka ve hafif üst tarafında uzanır. Uzunluğu yaklaşık 2 cm'dir. Bu uzunluğun büyük bir kısmı submukozal pozisyonda uzanır ve pilora yaklaşık 8-10 cm uzaklıkta papilla duodeni major'a (*papilla Vater*) açılır (1,3-5,10,13). Bu açılım değişik varyasyonlar gösterebilir. Çoğu kez pankreas ve koledok kanalları birleşerek bir genişleme yapar (*ampulla hepatopancreatica, ampulla Vater*) ve tek bir delik halinde duodenuma açılır. Bazen

bir genişleme göstermeden tek kanal ile, bazen ayrı kanallar ile veya açılım yerinde birleşerek duodenuma açılabilirler (1,5-7,10).

Koledok kanalının bu son kısmı aşağıdaki üç yoldan biri ile major pankreatik kanalın son kısmı ile ilişki içindedir;

1- Sıklıkla bu iki kanal duodenum dışında (*posteromedial duvar*) birleşirler. Bu durumda iki kanal duodenuma girmeden önce 0.2-1 cm kadar paralel seyrederek sonra birleşirler.

2- İki kanal ayrı lümenler ile birleşebilir ve papilla duodeni majora yakın olarak septum (*septal lümen*) kaybolur ve ortak olarak açılır.

3- Her iki kanal arasında çok ince bir septum bulunabilir (%20 oranında). Bu olgularda pankreas ve safra için ortak kanal yoktur ve bu kanallar ayrı delikler ile papilla duodeni major'a açılırlar.

Ampulla hepatopancreatica (*ampulla Vater*), koledok ve major pankreatik kanal lümenlerinin duodenum duvarı içinde birleşmesi ile oluşan bir genişliktir. Ekstraduodenal veya intraduodenal birleşim şekline göre uzunluğu 0.3-1.4 cm arasında değişebilir. Eğer lümenler birleşmemişse gerçek bir ampulla Vater oluşamayacaktır. Ampulla Vater, lümen birleşiminden papilla Vater'e kadar uzanır (1,5-7,10,12).

### Oddi Sfinkteri

Koledok ve pankreatik kanalların birleşmesi ile bu kanalların distalinde bulunan sirküler kaslar (*m. sphincter ductus choledecus* ve *m. sphincter ductus pancreatici*) kaynaşarak Oddi sfinkterini (*m. sphincter ampullae, m. sphincter choledochi*) meydana getirir. Duodenum boş iken Oddi sfinkteri kasılı durumdadır ve bu şekilde kanal kapalıdır. Karaciğerden salgılanan safra, koledok kanalını doldurarak safra kesesine geçer. Burada biriktirilen safra, suyu çekilerek konsantre edilir ve eklenecek salgılarla da koyu yapışkan bir sıvı haline gelir. Kimusun duodenuma geçtiği zaman *kolesistokinin* etkisi ile safra kesesi ve kanalları kontraksiyona uğrar ve safra salgısı bu şekilde duodenuma boşaltılır. Bu nedenle kolelitiazis veya safra kesesi iltihabı olan kişiler yemek yedikten 3-4 saat sonra yani mide içeriği duodenuma geçince kolik tipi ağrı ile karşılaşılırlar (1,3-5,10-13).

Koledok kanalının stenozu, atrezisi ve koledok kistleri seyrek görülen konjenital anomalilerdir. Alt 1/3 kısmında dublikasyon veya boylu boyunca çift koledok kanalları da seyrek görülen anomalilerdir. Bu vakalarda her bir kanal ayrı karaciğer lobunu drene eder ve genellikle ayrı olarak duodenuma açılırlar (1,6,7). Safra kanallarının yapısı safra kesesinin yapısına oldukça benzer. Fakat mukozasında silindirik epitelin yanı sıra salgı hücreleri ve bezleri de (*gl. biliaris*) yer alır. Ayrıca kanal içinde mukozal kıvrımları valv şeklinde oluşumlar yapabilirler (*Heister valvleri*). Bunların bir kapak fonksiyonu olmadığı kabul edilir. (8,14-16).

## SAFRA KESESİ ve YOLLARININ DAMAR ve SİNİRLERİ

### Arterleri

Sistik arter (*a. cystica*) (%12 oranında çift bulunabilir) safra kesesi ve sistik kanalın beslenmesini sağlar. Normalde sistik arter; karaciğer, sistik kanal ve birleşik hepatik kanal arasındaki üçgenden (*trigonum cystohepaticum*, *Callot üçgeni*) ve asendan hepatik arterin sağ dalından (%70) çıkar. Sistik kanalın üstünde seyreden sistik arter daha sonra iki dala ayrılır. Bir dalı safra kesesinin peritoneal yüzü; diğer dalı ise karaciğer ve safra kesesi arasında uzanır. Çoğu kez sistik arterin orijini varyasyonlar gösterebilir. Asendan hepatik arterin sol dalı veya direkt birleşik hepatik arter veya çölyak trunkustan (*truncus coeliacus*) bir sistik arter çıkabilir. Callot üçgeni içinde ve çevresinde önemli oluşumlar yer alır. Üçgenin tepesinde (*sistohepatik köşe*) sistik arter, sağ hepatik arter ve eğer bulunursa aksesuar sağ hepatik arter (%95) ile aksesuar safra kanalı (%90) bulur. Safra yollarının üst kısımları sistik arter, orta kısımları asendan hepatik arterin sağ dalı, alt kısımları ise posterior superior pankreatikoduodenal arter tarafından beslenir. Bu damarlar arasında zayıf anastomozlar mevcuttur ve birçok varyasyon gösterebilir (1,3-5,10,13).

### Venleri

Safra kesesinin venöz drenajı birçok küçük ven tarafından sağlanır. Venöz kanın bir kısmını toplayan sistik ven (*v. cystica*) sistik arteri takip ederek posterior superior

pankreatikoduodenal vene veya portal vene açılır. Fundus ve korpusun venöz drenajını sağlayan küçük venler ise direkt olarak karaciğere açılır (5).

### Lenfatikleri

Safra kesesinin lenf drenajı genellikle aşağıdaki iki yoldan biri veya hepsi tarafından sağlanır;

1- Birçok küçük lenf damarı direkt olarak karaciğerin safra kesesi çukurluğuna (*sistik fossa*) açılır. Safra kesesinin inflamatuvar hastalıkları bu yol ile lokalize hepatite neden olabilir.

2- Safra kesesinin lenf sıvısı sırasıyla kollumda bulunan sistik lenf noduna (*nodus cysticus*), buradan epiploik foramen etrafındaki foraminal lenf nodlarına (*nodi foraminalis*) ve hepatik arter çevresindeki hepatik lenf nodlarına (*nodi hepatici*) ve neticede çölyak lenf nodlarına (*nodi coeliaci*) drene olur (1,3-5,10,13).

### Sinirleri

Safra kesesi ve sistik kanal otonom sinir sistemi tarafından innerve olur. Sempatiklerini splanjik sinirler (*nn. Splanchnici; T<sub>8-9</sub> kaynaklı*); parasempatikleri ise vagustan (*n. vagus, Cr<sub>10</sub>*) gelir. Önce çölyak pleksusu (*plexus coeliacus*) oluşturan bu lifler daha sonra asendan hepatik arter etrafında hepatik pleksus (*plexus hepaticus*) aracılığı ile safra kesesine ulaşır. Hepatik pleksusun ön parçası sistik ve hepatik kanallara; arka segmenti ise koledok kanalına lifler gönderir. Bu pleksus içinde seyreden afferent lifler ekstrahepatik safra yollarının duyusunu taşır. Sempatik lifler Oddi sfinkterinin kasılmasını sağlayarak safranın biriktirilmesini sağlar. Parasempatik lifler ise safra kesesi ve kanallarda kontraksiyon meydana getirir. Böylece safranın duodenuma boşaltılmasını sağlarlar. Ayrıca parasempatik etki safra salgısını artırır; sempatik etki ise azaltır. Safra kesesi ve ekstrahepatik safra yollarının ağrısı epigastrik veya sağ hipokondriyak bölgede hissedilir. Ağrının iletimi sempatik lifler tarafından sağlanır. Safra kesesi ve yollarının üzerini örten peritonun duyu (*sensitif*) lifleri sağ frenik sinirden (*n. phrenicus dexter*) gelir ve bu yapıların yansıyan ağrısı sağ frenik sinirle aynı segmentten çıkan supraklaviküler sinirin (*n. supraclavicularis*) dağıldığı sahada, yani sağ omuzda hissedilir (1,3-5,10,13).

## KAYNAKLAR

1. Arıncı K, Elhan A: Anatomi (Cilt 1). Güneş Kitabevi, Ankara, 1995.
2. Hole JW: Human Anatomy and Physiology. 6. Baskı, WCB Publisher, Dubuque, 1993.
3. Moore KL, Dalley FD: Clinically Oriented Anatomy. 4. Baskı, Lippincott Williams and Wilkins, Baltimore, 1992.
4. Van De Graf KM: Human Anatomy. 5. Baskı, WCB/McGraw-Hill, Boston, 1995.
5. Borley NR: Hepatobiliary system. In: William PL (Ed.), Gray's anatomy, 39. Baskı, Churchill-Livingstone, London, 2005, s:1227-1230.
6. Schwartz SI: Gallbladder and extrahepatic system. In: Schwartz SI, Shires GT, Spencer FC ve ark. (Eds.), Principles of Surgery, 7. Baskı, Mc Graw-Hill, New York, 1999.
7. Smadja C, Blumgarth LH: The Biliary Tract and the Anatomy of Biliary Exposure. In: Blumgarth LH (Ed.) Surgery of the Liver and Biliary Tract. Churchill-Livingstone, New York, 1994, s:11-21.
8. Heller SL, Lee VS: MR imaging of the gallbladder and biliary system. Magn Reson Imaging Clin N Am, 2005;13:295-311.
9. Yarmenitis SD: Ultrasound of the gall bladder and the biliary tree. Eur Radiol, 2002;12:270-282.
10. Sancak B, Cumhur M: Fonksiyonel Anatomi (Baş-Boyun ve İç Organlar). METU Press, Ankara, 2002.
11. Van De Graaff K: Human Anatomy. 6. Baskı, The McGraw-Hill, 2001.
12. Frierson HF Jr: The gross anatomy and histology of the gallbladder, extrahepatic bile ducts, Vaterian system, and minor papilla. Am J Surg Pathol, 1989; 13(2):146-162.
13. Snell RS: Klinik Anatomi. 6. Baskı, Nobel Yayın Dağıtım, İstanbul, 2004.
14. Klat EC: Robbins and Cotran Atlas of Pathology. WB Saunders, 2006.
15. Ross MH, Romrell LJ, Kaye GI (Eds): Histology (A Text and Atlas). 3. Baskı, Williams&Wilkins, Baltimore, 1995.
16. Erbeni T: Histoloji Atlası ve Özet Histoloji. Beta BYD. AŞ, İstanbul, 1994.

---

## İletişim:

Doç. Dr. Ahmet Songur  
Kocatepe Üniversitesi Tıp Fakültesi, Anatomi ABD.  
03120 Afyonkarahisar, Türkiye

E-mail: [asongur55@hotmail.com](mailto:asongur55@hotmail.com)