

Nadir görülen bir karın içi kitle etyolojisi; Malign mezotelyoma. Vaka sunumu.

A RARE ETHIOLOGY OF INTRAABDOMINAL MASS; MALIGNANT MESOTHELIOMA. Case report.

Dr. Fatih Altıntoprak¹
Dr. Vecdi Müderris¹
Dr. Enis Dikicier¹
Dr. Zeynep Kahyaoğlu²
Dr. Taner Kivılcım¹
Dr. Yusuf Arslan¹
Dr. Gökhan Akbulut³
Dr. Osman Nuri Dilek³

Sakarya Eğitim ve Araştırma Hastanesi, Genel Cerrahi¹ ve Patoloji² Klinikleri,
SAKARYA

Sakarya Üniversitesi Tıp Fakültesi, Genel Cerrahi ABD³, SAKARYA

J Surg Arts, 2010;2:18-21.

ABSTRACT

Mesothelioma usually originates from the pleura, but rarely in the peritoneal surface as well. Diffuse peritoneal thickening or small nodules are usually detect if it originates from the peritoneum, but it may presents with a solitary mass. A 55-year-old woman admitted to our clinic with the complaints of abdominal pain and non-specific abdominal discomfort for last 6 months. An intraabdominal mass that including of cystic areas and 10 cm in diameter was detected at the left upper abdominal quadrant in the radiologic imagings. The mass was excised by laparotomy and malignant mesothelioma was detected in the hystopathologic and immunohistochemical examination.

Here in, our case has been discussed because of its rare incidence in view of the literature.

Key words: Malignant mesothelioma, intraabdominal mass.

ÖZET

Plevranın malign tümörü olarak bilinen mezotelyoma, nadiren peritoneal yüzeyden de kaynaklanabilmektedir. Peritoneal kaynaklı olduğu zaman genellikle diffüz peritoneal kalınlaşma veya multipl küçük nodüller şeklinde ortaya çıkar. Fakat nadiren izole, soliter kitleler şeklinde de karşımıza çıkabilmektedir. Ellibeş yaşındaki kadın hasta, 6 aydır olan karın ağrısı ve dispeptik şikayetler ile kliniğimize başvurdu. Yapılan radyolojik tetkikler sonucunda, karın sol üst kadranda, yer yer kistik alanlar içeren 10 cm çapında kitle saptandı. Laparotomi ile total olarak eksize edilen kitlenin histopatolojik incelemesi sonucunda malign mezotelyoma tanısı konuldu.

Burada, nadir olarak görülen karınıçi mezotelyoma olgumuz, literatür verileri ışığında tartışılmıştır.

Anahtar kelimeler: Malign mezotelyoma, karın içi kitle.

GİRİŞ

Mezotelyoma plevra, periton, perikard ve testis gibi serozal yüzeylerdeki mezotel hücrelerinden kaynaklanan ve agresif klinik tablo ile seyredabilen bir tümördür. Olguların %80'i plevra kaynaklı olmakla birlikte, %20-40 oranında periton tutulumu da görülebilir (1). Muhtemelen sanayileşme ile birlikte asbeste maruziyetinin artmasından dolayı tüm dünyada görülme oranı artan tümörler arasındadır (2). Doğal seyrinin agresif olmasından ve sonuçları yüz güldürücü olan bir tedavi modalitesi bulunmamasından dolayı mortalite hızı çok yüksektir. Ortalama yaşam süresi 5-12 ay arasında değişmektedir. Periton tutulumu olduğunda genellikle peritoneal kalınlaşma veya multipl küçük nodüller şeklinde seyretmekle birlikte nadiren izole solid lezyon şeklinde de karşımıza çıkabilir.

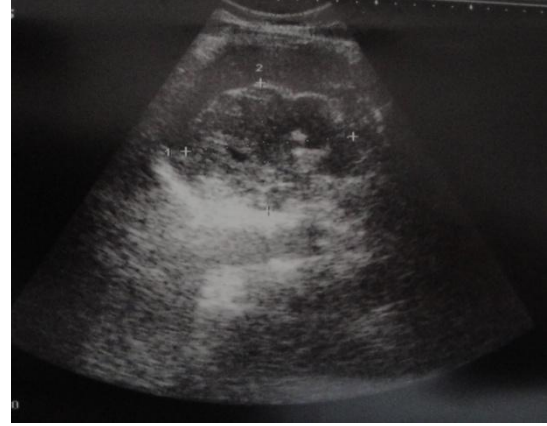Bu yazıda karın içi izole kitle şeklinde ortaya çıkan malign mezotelyoma olgusu sunduk.

Olgu

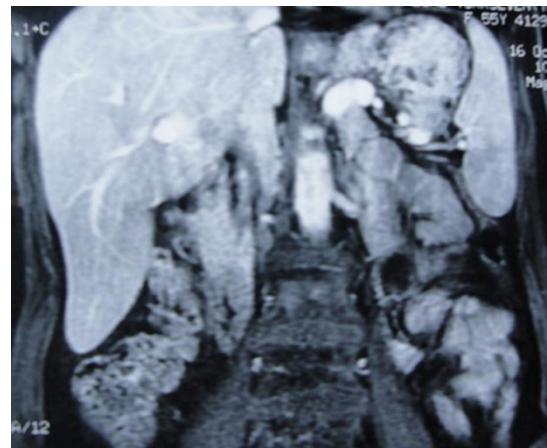
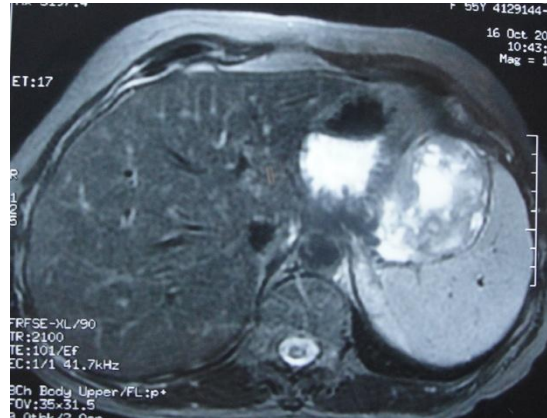
Ellibeş yaşında kadın hasta, 6 aydır zaman zaman olan karın ağrısı ve non-spesifik dispeptik şikayetler ile cerrahi polikliniği'ne başvurdu. Fizik muayenede; epigastrik bölgede derin palpasyon ile hassasiyet mevcuttu ve ele gelen kitle saptanmadı. Hiç sigara içmemiş olan ve ailesinde akciğer kanseri hikayesi olmayan olgunun anamnezindeki tek özellik 18 yıl yurt dışında bir iplik fabrikasında çalışmış olduğuydu. Hemogram, biyokimyasal parametreler ve tümör markerleri normaldi. Karın ultrasonografisinde (USG) dalak hilusuna komşu, 83x64 mm boyutlarında, içinde milimetrik kalsifikasyonlar içeren, heterojen içerikli kistik bir kitle saptandı (Resim 1). Karın manyetik rezonans incelemede (MRI); sol üst kadranda, diyafragma altına lokalize, yaklaşık 10 cm çapında, içinde kistik nekrotik alanlar bulunan hiper-vasküler tümöral kitle saptandı (Resim 2).

Olgu, karın içi kitle tanısı ile ameliyata alındı. Karın eksplorasyonunda; mide ile dalak arasında, 15x10x7 cm boyutlarında, mobil, kapsülsüz, periton ile ilişkili tümöral kitle saptandı ve total kitle eksizyonu yapıldı. Ameliyat sonrası 2. gün

oral gıda başlanan olgu 5. günde sorunsuz olarak taburcu edildi.



Resim 1: Karın USG; dalak hilusuna komşu, 83x64 mm boyutlarında, içinde milimetrik kalsifikasyonlar içeren, heterojen içerikli kistik kitle görünümü.



Resim 2 : Abdominal MRI. Transvers kesit (üst); karın sol üst kadranda, diafragma altına lokalize, yaklaşık 10 cm çapında, içinde kistik nekrotik alanlar bulunan hiper-vasküler tümöral kitle görünümü. Koronal kesit (alt); kitlenin dalak hilusuna uzandığı fakat invaze olmadığı görülüyor.

Histopatolojik incelemede; iri ve pleomorfik-veziküler nükleusa sahip, sık mitotik figürler içeren, adenoid benzeri dizilimler ve papiller yapılar oluşturan malign hücreler saptandı. İmmünohistokimyasal boyamalarda; calretinin, sitokeratin ve CK-7 ile yaygın, vimentin ile fokal ve zayıf boyanma izlenirken; hbme1, cdo ve mCEA ile boyanma olmadığı saptandı ve malign mezotelyoma tanısı konuldu. Ameliyat sonrası 6. ayında olan olgu sorunsuz olarak takip ediliyor.

TARTIŞMA

Mezotelyoma gelişimi ile arasındaki ilişki en çok dillendirilen etken, bu açıdan literatüre ilk olarak 1960 yılında girmiş olan asbesttir (3). Ancak; asbest ile mezotelyoma gelişimi arasındaki ilişki, asbestin vücutta kümülatif olarak birikimi ile ilişkilidir ve bu da uzun süre asbeste maruz kalmayı gerektirir (4). Aralarındaki ilişki ilk olarak tanımlandığından beri çok sayıda çalışmada, özellikle belli meslek gruplarında, bu beraberlik gösterilmiştir. Fakat asbest ile ilişkili olmayan olgular da bildirilmiştir. Asbest haricinde zeolit lifleri, talk, radyasyon, organik kimyasallar, kronik enfeksiyonlar ve Simian virüs-40'da suçlanan etyolojik faktörler arasındadır. Olgumuzda etyolojik olabilecek faktörlerle aşık bir temas anamnezi yoktu, fakat uzun bir süre iplik fabrikasında çalışma hikayesi olduğu için asbest veya zeolit ile temas olasılığı net olarak dışlanamadı.

Primer peritoneal malign mezotelyoma tanısı oldukça zor konudur. Bunun sebepleri muhtemelen hastalığın çok nadir görülmesi nedeniyle karın içi patolojilerin ayırıcı tanısında olası etkenler arasında düşünülmemesi ve klinik bulgularının non-spesifik olmasıdır. İleri evre olgularda şiddetli olabilen karın ağrısı, kilo kaybı, karın içi asit ve ele gelen kitle gibi daha spesifik şikayetler ve bulgular saptanabilir (5). Peritoneal malign mezotelyomalı olguların yaklaşık yarısında akciğer grafisinde plevral tutulum saptanabilir. Abdominal görüntüleme yöntemlerinden USG, BT ve MRI ile peritoneal - mezenterik kalınlaşmalar veya karın içi kitle görünümü, varsa metastatik odaklar saptanabilir (6). Fakat malign mezotelyomaya özgü bir radyolojik bulgu yoktur. Asitli olgularda asit sitolojisi tanıya

yardımcı olabilmekle birlikte, genellikle kesin tanı için laparoskopik olarak veya laparotomi ile alınan biyopsilerin histopatolojik ve immünohistokimyasal incelemeleri gereklidir. Olgumuzun başvuru şikayetleri spesifik bir tanıyı düşündürmekten çok uzaktı. Üstelik USG ve MRI incelemelerinde saptanan karın içi kitle bulgusu ve kitlenin görüntüleme özellikleri mezotelyoma olasılığını düşündürmüyordu. Daha çok benign bir öntanı ile ameliyata alınan olgunun kesin tanısı eksizyon materyalinin immünohistokimyasal incelemesi ile konuldu.

Mezotelyomalarda histopatolojik olarak epitelyal, sarkomatoid veya bifazik paternde hücresel görünüm saptanabilir. En sık görülen tip epitelyal tip neoplazmlardır. Histolojik olarak epitelyal tip olanların adenokarsinom veya adenokarsinom metastatazı ile; sarkomatoid tip olanların ise fibrosarkom ile ayırımı güç olabilir. İmmünohistokimyasal incelemelerde mezotelyoma hücreleri calretinin, sitokeratin ve epitelyal membran antijenleri ile difüz pozitif boyanma; S-100 protein Leu-M1, CEA, trombomodülin ve plasental alkalın fosfataz ile negatif boyanma özelliği gösterirler. Özellikle calretinin pozitifliği tanı konulmasında ve ayırıcı tanı konusunda çok değerlidir (7,8). Olgumuzun immünohistokimyasal incelemelerinde calretinin, sitokeratin ve CK-7 ile difüz pozitif boyanma saptanırken, CEA ile boyanma olmadı.

Malign mezotelyomanın prognozu oldukça kötüdür. Palyatif tedavi uygulanan hastalarda (cerrahi ve/veya kemoterapi) sağkalım süresi ortalama 1 yıldır (9-15 ay). Ancak son zamanlarda agresif, lokal ve bölgesel tedavi programlamaları ile daha iyi sağkalım süreleri bildirilmeye başlanmıştır. Bu tedavi programı sitoredüktif cerrahi, intraoperatif ısıtılmış intraperitoneal kemoterapi ve erken postoperatif intraperitoneal kemoterapi basamaklarını içermektedir. İntraperitoneal kemoterapide amaç; tümör hücrelerinin sitotoksik ajanlarla yüksek konsantrasyonlarda karşılaşmalarını sağlamak, periton bariyerini kullanarak sistemik toksisiteden sakınmak ve ilaçları karaciğerdeki ilk geçiş eliminasyonundan kurtarmaktır. Fakat bu tedavinin başarısı sitoredüktif cerrahinin başarısı ile doğru orantılıdır. Çünkü kemoterapötik ajanların doku penetrasyonu 5 mm ile sınırlıdır (5).

Brigan ve ark.'nın 15 hastalık serilerinde; sitoredüktif cerrahi sonrası cisplatin ve mytomycin-C ile hipertermik intraperitoneal kemoterapi uyguladıkları hastalarda orta-lama yaşam süresinin 35 ay olduğunu bildirmişlerdir (9). Çalışmanın alt grup incelemelerinde; yeterli cerrahi uygulanabilen grupta ortalama sağkalım süresi 37.8 ay olarak bulunurken, cerrahinin yeterli uygulanmadığı grupta (rezidüel nodül çapı > 2.5 mm) ortalama sağkalım süresinin 6.5 ay olduğu belirlenmiştir. Çalışmada; agresif lokal-bölgesel tedavi şeklinin malign peritoneal mezotelyoma olgularında etkili olduğu, fakat bu etkinin yeterli ve uygun cerrahi tedavi ile elde edilebileceği sonucu çıkarılmıştır.

Sonuç olarak; malign mezotelyomanın nadir de olsa primer olarak peritondan kaynaklanmış olabileceği unutulmamalıdır. Tedavinin başarısını etkileyen en önemli faktörün ilk uygulanan cerrahi tedavinin yeterliliği olması nedeniyle, bu tür olguların deneyimli merkezlerde ameliyat edilmesi gerektiğini düşünüyoruz.

KAYNAKLAR

1. Budiya DG, Wibawa ID. Malignant mesenterial mesothelioma in stroke patients. Acta Med Indones 2008; 40(4):211-7.
2. Barreiro TJ, Katzman PJ. Malignant mesothelioma: A case presentation and review. JAOA 2006;106(12):699-704.

3. Wagner JC, Sleggs CA, Marchand P. Diffuse pleural mesothelioma and asbestos exposure in the North Western Cape Province. Br J Ind Med 1960;17:260-71.

4. Ahmed I, Koulaouzidis A, Iqbal J, Tan WC. Malignant peritoneal mesothelioma as a rare cause of ascites: a case report. J Med Case Rep 2008;25(2):121.

5. de Bree E, Christodoulakis M, Tsiftsis D. Malignant peritoneal mesothelioma treated by continuous hyperthermic peritoneal perfusion chemotherapy. Ann Oncol 2000;11(6):753-6.

6. Lewin M, Arrive L, Wendum D, Monnier-Cholley L, Bouttier E, Tubiana JM. Imaging of peritoneal mesothelioma. J Radiol 1996;77(9):649-56.

7. Sugarbaker PH, Welch LS, Mohamed F, Glehen O. A review of peritoneal mesothelioma at the Washington Cancer Institute. Surg Oncol Clin N Am 2003;12:605-21.

8. Shin MK, Lee OJ, Ha CY, Min HJ, Kim TH. Malignant mesothelioma of the greater omentum mimicking omental infarction. A case report. World J Gastroenterol 2009;15(38):4856-9.

9. Brigand C, Monneuse O, Mohamed F, Sayag-Beaujard AC, Isaac S, Gilly FN, Glehen O. Peritoneal mesothelioma treated by cytoreductive surgery and intraperitoneal hyperthermic chemotherapy: results of a prospective study. Ann Surg Oncol 2006;13:405-12.

İletişim

Uzm. Dr. Fatih Altıntoprak
Sakarya Eğitim ve Araştırma Hastanesi,
Genel Cerrahi Kliniği, SAKARYA

e-posta: fatihaltintoprak@yahoo.com