

Araştırma / Original Study

MODIFIED KARYDAKIS TECHNIQUE FOR PILONIDAL SINUS DISEASE; MANISA STATE HOSPITAL EXPERIENCE

Pilonidal sinüs hastalığında modifiye Karydakıs operasyonu; Manisa Devlet Hastanesi deneyimi.

Mehmet Fatih Haskaraca, Mustafa Özsoy, Ahmet Tayfun Erözkan, İsmet Sağlam, Murat Önal

Merkez Efendi Devlet Hastanesi, Manisa / TURKEY

Cer San D (J Surg Arts): 2013;6(1):8-13.

ABSTRACT

In this study, we aimed to investigate the effectiveness of our modifications of original Karydakıs repair in pilonidal sinus disease. Between January and December 2009, 585 patients, treated with surgery in Manisa Merkez Efendi State Hospital, were included. Patients were classified according to demographic data, surgical technique and pathological examination. 104 patients provided all criteria wherein 135 patients have been reached and called for controls. These patients were divided into four groups; modified Karydakıs, lay-open, excision with primary closure and finally other flap repairs. The 104 patients included in the study 98 male, 6 of them were female. The average age of these patients was 24,7. In modified Karydakıs group, abscesses and skin necrosis, which are the early postoperative complications, were found in 2 patients. Patient, developing skin necrosis has been re-operation with primary closure method and his follow up, recurrences were found. In lay-open group, the abscess, improving with antibiotics, was developed in one patient. In primary closure group, complications were encountered in two patients in the early postoperative period. The highest rate of recurrence, four patients, was found in this group. Moreover, most complications in early postoperative period were encountered in other flap group. The modification of the original Karydakıs flap technique for sinus pilonidal is a type of surgery can be easily and simply believe and applied in repairs of all sizes.

Key words: Pilonidal sinus disease, Karydakıs repair and surgery.

ÖZET

Bu çalışmada pilonidal sinüs hastalığında orijinal Karydakıs onarımın kendimize ait modifikasyonun etkinliğini araştırmayı amaçladık. Ocak 2006 ile Aralık 2009 tarihleri arasında Manisa Merkez Efendi Devlet Hastanesinde pilonidal sinüs hastalığı nedeniyle cerrahi tedavi uygulanmış 585 hasta çalışmaya dâhil edildi. Hastalar demografik verileri, uygulanan cerrahi prosedürler ve cerrahi piyesin patolojik incelemeleri doğrultusunda sınıflandırıldı. Tüm kriterleri sağlayan 135 hastadan 104 tanesine ulaşıldı ve kontrole çağrıldı. Bu hastalar uygulanan cerrahi prosedürler doğrultusunda modifiye Karydakıs, primer eksizyon açık bırakma, eksizyon ve primer kapama ile son olarak diğer flep onarımları olmak üzere 4 gruba ayrıldı. Çalışmaya dahil edilen 104 hastanın 98 tanesi erkek, 6 tanesi bayan idi. Gruplar arasında ayırım göstermeden hastaların yaş ortalaması 24,7 olarak saptandı. Modifiye Karydakıs uygulanan ilk gruptaki 2 hastada apse ve cilt nekrozu olmak üzere erken ameliyat sonrası komplikasyona rastlanmıştır. Cilt nekrozu gelişen hasta primer kapama yöntemi ile yeniden ameliyat edilmiş ve izlemde de nükse rastlanmıştır. Açık bırakılan grupta ise 1 hastada tedaviye yanıt veren apse gelişmiştir. Primer kapama grubunda ise ameliyat sonrası erken dönemde iki hastada komplikasyona rastlanmıştır. Geç dönemde 4 hasta ile en yüksek nüks oranına bu grupta rastlanmıştır. Diğer flep onarımlarında ise 4 hasta ile en çok ameliyat sonrası erken dönem komplikasyonlarına rastlanmıştır. Orijinal Karydakıs flep onarımların modifikasyonu olan tekniğimizin her boyuttaki pilonidal sinüs hastalığına kolay ve basitçe uygulanabilecek bir ameliyat şekli olabileceği kanaatindeyiz.

Anahtar kelimeler: Pilonidal sinüs hastalığı, Karydakıs flep onarımı, cerrahi.

GİRİŞ

Sakrokoksigeal bölgenin en sık rastlanan hastalığı olan pilonidal sinüs hakkında tanımlandığı ilk günden itibaren çok sayıda konservatif veya cerrahi prosedürler tanımlanmıştır. Ancak günümüzde halen yazarlar tarafından benimsenmiş ortak bir tedavi modalitesi saptanamamıştır. Tekrarlayan apse atakları sonucunda multipl sinüslerin ve lateral sinüs traktuslarının ortaya çıkmasıyla hastalık komplike bir duruma gelebilir (1, 2). Bu makale ile pilonidal sinüs hastalığındaki modifiye Karydakis operasyonundaki sonuçlarımızı sunmayı amaçladık.

MATERYAL ve METOD

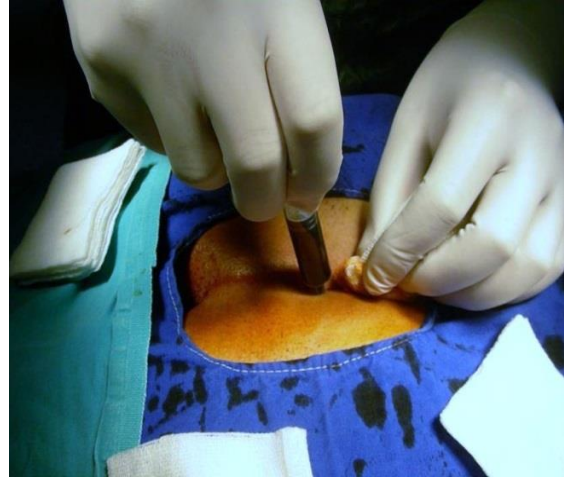
Ocak 2006 ile Aralık 2009 tarihleri arasında Manisa Merkez Efendi Devlet Hastanesinde pilonidal sinüs hastalığı nedeniyle tedavi edilmiş 585 hasta çalışmaya dâhil edildi. Hastalar yaş, cinsiyet, meslek grupları gibi demografik verilerinin yanı sıra operasyon notları, çıkan parçanın patolojik incelemesi, komplikasyon ve nüks oranları ile hastanede kalış süreleri açısından incelendi. Ameliyat notları, piyeslerin patolojik inceleme sonuçları doğrultusunda sinüs dış deliği üçten fazla olanlar ile komplike pilonidal sinüs hastalığı bulunan hastalar çalışmadan çıkartıldı. Böylece tüm kriterleri sağlayan 135 hasta elde edildi. Nüks ve komplikasyon oranlarının saptanması için epikriz dosyalarının yanı sıra hastalar telefon veya mektup görüşmesi ile kontrollere çağrıldı. 135 hastadan 104 tanesine ulaşıldı. Çalışmaya dâhil edilen 104 hastaya uygulanan cerrahi prosedürlere göre 4 gruba ayrıldı. İlk grup çalışmamızın temelini oluşturan modifiye Karydakis operasyonunu gerektirdiğimiz hasta popülasyonudur. Diğer gruplar ise primer eksizyon açık bırakma, eksizyon ve primer kapama ile son olarak diğer flep onarım şekilleridir.

Modifiye Karydakis ameliyat tekniği;

Tüm hastalar güne birlik olarak hastaneye kabul edildiler ve hiçbir hastaya barsak hazırlığı yapılmadı. Operasyondan bir saat önce profilaktik 1. kuşak sefalosporin grubu antibiyotik uygulandı. Anestezi tipi olarak lokal veya spinal anestezi uygulandı. Hastalara çakı pozisyonu verildi. Gluteal bölgeler bandajla her iki yöne traksiyon yapılarak intergluteal sulkus açığa konduktan sonra, gluteal bölgedeki sinüs ağızlarından metilen mavisi verildi (Resim 1).

Karydakis'in tanımladığı gibi asimetrik ve bikonkav insizyon ile operasyona başlanır. Ancak insizyon boyutu sinüs traktının uzunluğundan daima daha uzun ve orta hattan en az 3 cm daha lateraldir. Böylece orijinalden daha geniş bir alan çıkartılmaktadır. Her iki kenar arasında simetriye özen gösterilir (Resim 2A-2B). Lateral kenardan başlanarak cilt flepleri hazırlanmaya başlandı. Orijinalinde lateral kenarda flep oluşturma yoktur ve direkt olarak presakral

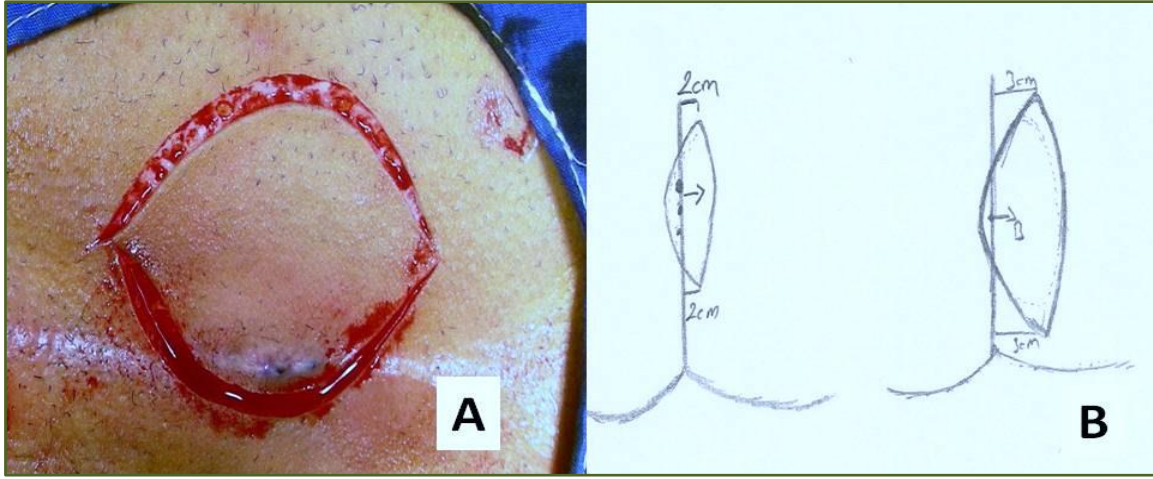
fasiyaya doğru eksizyona gidilmektedir. Yarının medial kenarında da 1 cm derinliğinde ve 2 cm içe doğru olacak şekilde, tüm kesi boyunca uzanan bir flep oluşturuldu. Diseksiyon için elektrokoterden olabildiğince uzak kalındı (Resim 3A-C). Medial kenarda flebin altındaki doku emilebilir sütürlerle (2/0 poliglikolik asit) presakral fasiyanın lateral kenarına en yakın yerinden gelecek şekilde bağlanır. Orijinalde presakral fasiyanın ortasında bağlanmakta idi. Medial flepin alt uçunun en derin kısmı, lateral flepin pre-sakral fasiyaya dönüş noktasına emilebilir sütürlerle bağlanır. Orijinalinde tanımlanan ancak uygulanması kolay olmayan "U" sütürler kullanılmamaktadır (Resim 4). Medial flepin alt ucu ise lateral flepin başlangıç yerine bağlandı. Böylece orta hattan yeterince uzaklıkta düz bir hat elde edilmiş olur. Medial flep üst kısmı lateral flepin üst kısmına bağlandı. Cilt 4/0 vicryl ile subkutan kapatılır (Resim 5). Dren operasyon esnasındaki hemorajiye bağlı olarak cerrahın seçimine kalmıştır.



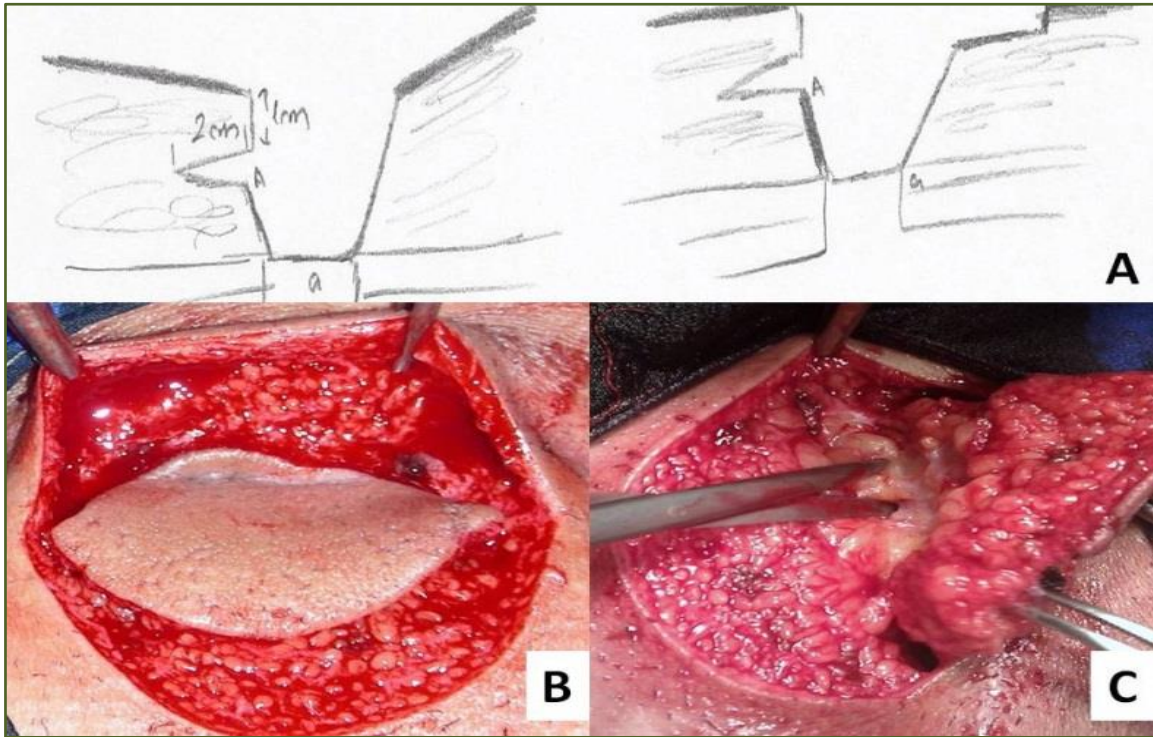
Resim 1: Metilen mavisi uygulaması.

BULGULAR

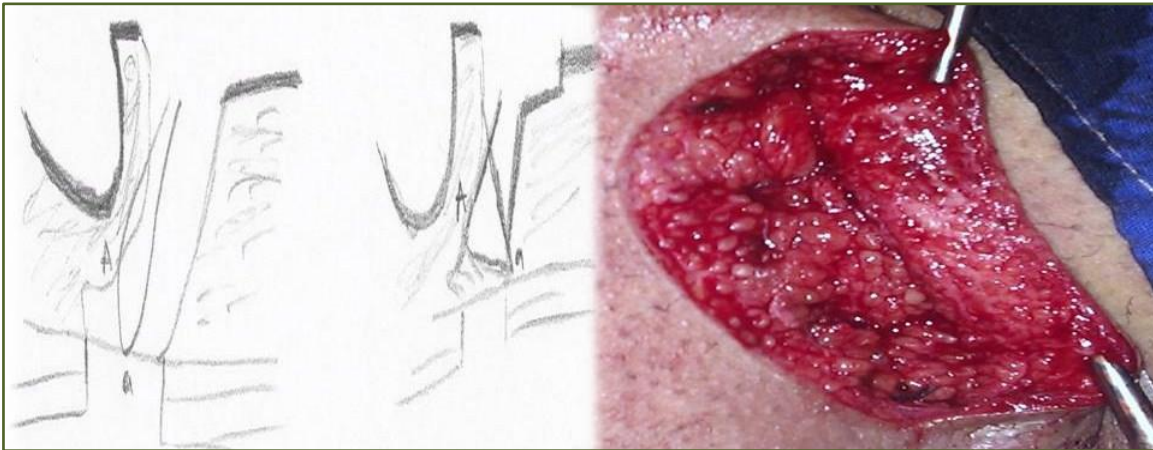
Çalışmada tüm kriterleri sağlayan 104 hasta uygulanan cerrahi prosedürler doğrultusunda 4 gruba ayrılmıştır. İlk grup modifiye Karydakis operasyonu uygulananlardır ve 44 hastayı içermektedir. İkinci grup sinüs traktın çıkartıldıktan sonra sekonder iyileşmeye bırakıldığı lay-open grubudur. Bu grupta 10 hasta bulunmaktadır. Üçüncü grup sinüs traktı çıkartıldıktan sonra defektin primer kapatıldığı primer kapama grubudur. Primer kapama grubu 20 hastadan oluşmaktadır. Son olarak dördüncü grup ise Karydakis flep onarımı dışında tüm diğer flep onarımlarını içeren gruptur. Bu grupta ise 30 hasta bulunmaktadır. Çalışmaya dâhil edilen 104 hastanın 98 tanesi erkek, 6 tanesi bayan idi. Gruplar arasında ayrım göstermeden hastaların yaş ortalaması 24,7 olarak saptandı.



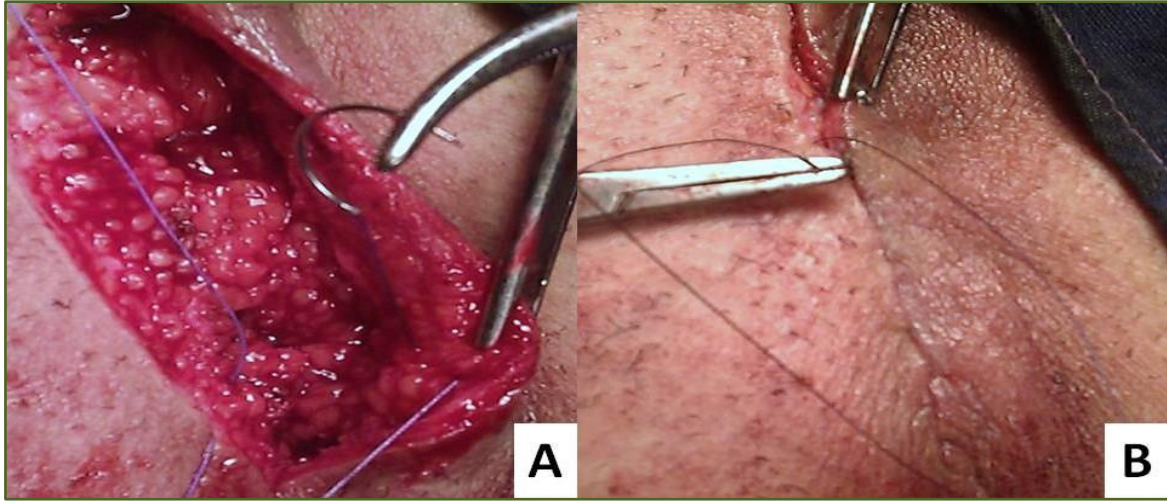
Resim 2: Simetrik insizyon.



Resim 3: Diseksiyon sırasında koter kullanımından kaçınıldı.



Resim 4: Kapama sırasında U dikişlerden kaçınıldı.



Resim 5: Cilt subkutan dikişlerle kapatıldı.

Grupların demografik verileri Tablo 1’de özetlenmiştir. Modifiye Karydakis uygulanan ilk gruptaki hastaların çoğunluğu operasyon sonrası 2. Gün poliklinik kontrolü ile taburcu edilmiştir. Bu gruptaki hastaların 10 tanesinde dren konulmuş ve drenleri ameliyat sonrası 5. gün poliklinik şartlarında

çekilmiştir. Modifiye Karydakis grubunda sadece 2 hastada komplikasyona rastlanmıştır. İlk hastada cilt nekrozu gelişmiş ve 3. gün tekrar ameliyat edilmiştir. Hastada nekroza olan cilt eksize edilmiş ve oluşan defekt primer kapatılmıştır. Bu hastanın takibinde 4. ayında nüks saptanmıştır.

| Tablo 1: Grupların demografik verileri. | | | | | | |
|---|----------------|-------------|-------------|-------------|-------------|--------------|
| Gruplar (n) | | Grup 1 (44) | Grup 2 (10) | Grup 3 (20) | Grup 4 (30) | Toplam (104) |
| Cinsiyet | Erkek | 41 | 10 | 18 | 29 | 98 |
| | Kadın | 3 | 0 | 2 | 1 | 6 |
| Yaş Ortalaması | | 28 | 18,7 | 23 | 29,1 | 24,7 |
| Meslek Grupları | Öğrenci | 8 | 7 | 13 | 5 | 33 |
| | Devlet Memuru | 22 | 0 | 2 | 10 | 34 |
| | Serbest Meslek | 14 | 3 | 5 | 15 | 27 |
| Şikâyetlerin Süresi | | 12 ay | 2 ay | 7 ay | 5 ay | 6.5 ay |

Diğer komplikasyon ise cerrahi alan enfeksiyonudur ve drenaj sonrasında antibiyoterapi ile tedavi edilmiştir. Bu hastada nükse rastlanmamıştır. Açık bırakılan grupta ise 1 hastada tedaviye yanıt veren abse gelişmiştir. Primer kapama grubunda, ameliyat sonrası erken dönemde iki hastada komplikasyona rastlanmıştır. Geç dönemde ise gruplar

arasındaki en yüksek nüks oranına bu grupta rastlanmıştır. Diğer flep onarımlarında ise en çok postoperatif erken dönem komplikasyonlarına rastlanmıştır. Tablo 2’de hastaların operasyon sonrası memnuniyet durumları özetlenmiştir. Diğer veriler ise Tablo 3’de özetlenmiştir.

| Tablo 2: Cerrahi tedavi prosedürüne göre hasta memnuniyeti. | | | | |
|---|-------------|-------------|-------------|-------------|
| | Grup 1 (44) | Grup 2 (10) | Grup 3 (20) | Grup 4 (30) |
| Hiç memnun değil | 10 (%22,7) | 7 (%70) | 6 (%30) | 8 (%26,6) |
| Memnun | 13 (%29,5) | 3 (%30) | 10 (%50) | 12 (%40) |
| Çok memnun | 21 (%47,7) | 0 | 4 (%20) | 10 (%33,3) |

| Tablo 3: Cerrahi tedavi sonuçları. | | | | | |
|--|---------------------|-----------------------|--------------------|--------------------|--------------------|
| Gruplar (n) | | Grup 1 (44) | Grup 2 (10) | Grup 3 (20) | Grup 4 (30) |
| Hastanede Kalış Süresi (Ort, Min-Max) | | 1,8 Gün (1-10) | 1,4 (1-3) | 1,9 (1-7) | 2,06 (1-6) |
| Komplikasyon | Abse | 1 (%2,2) | 1 (%10) | 1 (%5) | 3 (%10) |
| | Cilt nekrozu | 1 (%2,2) | 0 | 0 | 1 (%3,3) |
| | Hematom | 0 | 0 | 1 (%5) | 1 (%3,3) |
| | Nüks | 1 (%2,2) | 0 | 4 (%25) | 3 (%10) |

TARTIŞMA

İlk kez detaylı olarak 1833 yılında Herbert Mayo tarafından tarif edilen pilonidal sinüs, sakrokoksigial bölgenin kronik enfektif bir hastalığıdır. (3) Erkek popülasyonda kadınlara nazaran belirgin derecede daha sık rastlanmaktadır. En sık görülme yaşı 17 ve 30 yaş arasındadır. (4) Etiyolojisinde kalıtsal ve edinsel olmak üzere iki teori mevcuttur. Kalıtsal teori 19.yüzyılın başında ortaya atılmış ve 21. yüzyıla kadar geçerliliğini korumuştur (5, 6). Kalıtsal teori de embriyonik gelişim esnasında median hattın hatalı birleşmesine bağlı medüller kanal kalıntılarından kaynaklandığı düşüncesi hâkimdir (6). Günümüzde ise edinsel teori daha baskındır. Kıl folliküllerinin içeriye doğru migrasyonu edinsel teinin temelini oluşturmaktadır. Hastalığın küçük çocuklarda görülmemesi, dokunun tam çıkmasına rağmen tekrarlaması hastalığın daha çok edinsel olduğuna dair kanıtların başında gelmektedir (7).

Pilonidal sinüs hastalığında halen oturmuş bir tedavi modalitesi bulunmamaktadır. Tedavi yöntemleri iki ana gruba ayrılmıştır. İlk grup başta etanol enjeksiyonları ve kriyoterapinin olduğu nonoperatif tedavi şekilleridir (8). Literatürde nonoperatif girişimlerle elde edilmiş tatminkar sonuçlar bulunmaktadır. Bununla birlikte kabul edilebilir tedavi sonuçlarına halen cerrahi ile ulaşılmaktadır. (9)

Cerrahi tedavi konusunda ise günümüzde yazarlar arasında ortak kabul edilmiş bir cerrahi tedavi prosedürü bulunmamaktadır. Pilonidal sinüs hastalığında cerrahi tedavi sinüs traktının eksize edilmesinden sonra açık bırakılması, primer kapatılması veya oluşan defektin değişik flep yöntemleriyle kapatılmasını içeren başlıca 3 ana gruba ayrılmıştır (10). Tüm cerrahi yöntemlerin kendine ait komplikasyonları bulunmakla birlikte tüm yöntemlerin ortak en korkulan komplikasyonu nüksdür. Yazarlara göre ideal pilonidal sinüs cerrahi tedavisinde komplikasyon oranları minimuma indirgenmelidir. Ayrıca, hastanede kalış süresi ve işe geri dönüş süresi de kısa olmalı şeklinde özetlenmişlerdir (11). Sinüs traktının eksize edilmesinden sonra defektin sekonder iyileşmeye bırakılmasına lay-open adı verilir. Bu teknikte nüks ve komplikasyon oranları düşüktür. Ancak hastaların sık kontrollere gelmesi, tedavi süresinin uzaması, devamlı pansuman gerekliliği ve pansumanların ağırlı olması

ana dezavantajlarıdır (12, 13). Serimize bakıldığında lay-open grubundaki hasta sayısı oldukça azdır ve çoğunlukla da genç hasta popülasyonuna uygulanmıştır. Bu grupta hiçbir hastada nüks rastlanmamıştır. Hastaların sadece birinde medikal tedaviye cevap veren apse gelişmiştir. Bu gruptaki hastalar genç nüfus olmakla birlikte operasyon sonrasında oldukça güç seyrettiğini ve tekrar aynı hastalığın olması ve tekrar operasyon gerektirdiği durumlarda operasyon olmak istemediklerini ifade etmişlerdir.

Primer kapama, lay-open tekniğine alternatif olarak geliştirilmiştir. Teknik olarak kolaydır. Genellikle her boyuttaki pilonidal sinüse uygulanabilir ve yara iyileşmesi daha hızlıdır. Ayrıca hastanede kalış süresi ve işe geri dönüş süresi de daha kısadır. Bu yönleri ile oldukça cazip olmasına karşın komplikasyon oranları belirgin derecede fazladır. Komplikasyonların oluşma nedeninin temelinde insizyon hattının orta hatta kalması, yara geriliminin fazla olması ve ölü boşluk kalması suçlanmaktadır (14,15). Serimizde primer kapama yirmi hastaya uygulanmıştır. Gruplar arasında en fazla nüks oranına 4 hasta ile bu grupta rastlanmıştır. Bu hastalardan 3 tanesi yeniden opere edilmiştir ve grubun genelinde operasyon memnuniyeti ortadır. Lay-open'in postoperatif izlem güçlüğü ve primer kapamanın da komplikasyon oranlarındaki fazlalık nedeniyle bu iki tekniği alternatif olarak felp onarım teknikleri geliştirilmiştir.

Felp onarım tekniklerin temelinde insizyon hattını orta hattan kaydırmak, yara gerilimini en aza indirilerek en düşük nüks ve komplikasyon oranlarını elde etmek yatmaktadır (14-16). Sinüs traktı eksize edildikten sonra oluşan defektin kapatılması için bir çok flep onarım şekilleri tarif edilmiştir. Flep onarım şekilleri arasında Limberg, Limberg'in modifikasyonu olarak bilinen Dufourmentel, rhomboid ve Karydakis teknikleri en çok bilinenleridir. Son gruptaki 30 hastanın 17 tanesine Limberg tekniği, 4 tanesine ise Dufourmentel ve son olarak 9 tanesine rhomboid tekniği ile flep onarımı uygulanmıştır. Bu hasta grubunda ise en fazla erken ve geç komplikasyon oranlarına rastladık. En sık görülen komplikasyon intravenöz antibiyoterapi ile tedavi edilen apsedir. Nüks gözlenen 3 hasta yeniden ameliyat edilmiştir. Hasta memnuniyeti bu grupta da ortadır.

İlk grupta ise modifiye Karydakis operasyonlu hastalardaki sonuçlarımızı sunmaktayız. Orijinal Karydakis operasyonu ilk kez "Karydakis" asimetrik primer kapama tekniği olarak tarif etmiştir (17). Bu teknik ile de intergluteal oluk orta hattan ayrılarak laterale doğru kaymaktadır. Karydakisin kendi serisinde yaklaşık 20 yıllık bir takip sonucunda 7471 hastada %1'in altında nüks oranını sağlamıştır (18). Ortalama hastanede kalış süresini de 3 gün olarak vermiştir. Günümüze kadar birçok cerrah bu tekniği ve modifikasyonu kullanmış ve benzer tatminkâr sonuçlar elde etmişlerdir (19,20). Diğer flep tekniklerinde olduğu gibi bu teknikte de en sık rastlanan komplikasyonlar hematom ve enfeksiyondur. Serimizde modifiye Karydakis operasyonu ile 2 hastada erken bir hastada ise geç dönem sorunla karşılaştık. Nüks saptanan hastayı da yine benzer teknik ile opere edilmiş ve takibinde nükse rastlanmamıştır.

Orijinalin modifikasyonu olan tekniğimiz her türlü pilonidal sinüs hastalığında kolaylıkla uygulanabilir. Ayrıca hasta konforunun yanı sıra gerek hastanede kalış süresi gerekse işe dönüş süresinin kısa olması nedeniyle pilonidal sinüs hastalığı ile uğraşan cerrahlara ek yardımı olacağı kanaatindeyiz. Lakin serimizin bazı eksik noktaları bulunmaktadır. Bunları sıralamamız gerekirse az sayıda hasta çalışmaya dâhil edilmiş ve operasyonu gerçekleştiren birden fazla cerrah bulunmaktadır. Ancak serimizde gerek operasyon notları, gerekse patolojik incelemeler sayesinde hastalar standardize edilmeye çalışılmıştır. Ayrıca bahsi geçen cerrahi teknikler temel cerrahi eğitimi içerisinde yer almaktadır. Bu nedenle serimizde cerrah faktörün minimum düzeyde olduğu kanaatindeyiz. Diğer eksik olan nokta ise hastaları detaylı inceleme ile sınıflandırmamıza rağmen çalışmamız retrospektif bir çalışmadır. Gruplar arasında yaptığımız istatistiksel çalışma doğrultusunda belirgin istatistiksel farka rastlamadık. Bunun nedeni olarak olgu sayımızda yetersizlik olarak görmektedir. Bu nedenle çalışmanın geçerliliğini artırmak için prospektif ve daha geniş bir hasta serisi ile yeni bir çalışmanın yapılması daha doğru olacaktır.

KAYNAKLAR

1. Anyanwu AC, Hossain S, Williams A, Montgomery AC. Karydakis operation for sacrococcygeal pilonidal sinus disease: Experience in a district general hospital. *Ann R Coll Surg Engl* 1998;80(3):197-9.
2. Polat N, Albayrak D, İbiş AC, Altan A. Sakrokoksigeal pilonidal sinüsün cerrahi tedavisinde Karydakis flep ameliyatı ile primer kapamanın karşılaştırılması. *Trakya Univ Tıp Fak Derg* 2008;25(2):87-94.
3. Maurice BA, Greenwood RK. A conservative treatment of pilonidal sinus. *Br J Surg* 1964;51(7):510-2.

4. Sondena K, Andersen E, Nesvik I, Soreide JA. Patient characteristics and symptoms in chronic pilonidal sinus disease. *Int J Colorectal Dis* 1995; 10(1):39-42.
5. Klass AA. The so-called pilonidal sinus. *J Can Med Assoc* 1956;75(9):737-42.
6. Franckowiak JJ, Jackman RJ. The aetiology of pilonidal sinus. *Dis Colon Rectum* 1962;5(1):28-36.
7. Powell KR, Cherry JD, Hougen TJ ve ark. A prospective search for congenital dermal abnormalities of the cerebrospinal axis. *J Paediatr* 1975; 87(5):744-50.
8. Sakçak I, Avşar FM, Coşgun E. Comparison of the application of low concentration and 80% phenol solution in pilonidal sinus disease. *Jrsm Short Rep* 2010;1(1):5.
9. Armstrong JH, Barcia PJ. Pilonidal sinus disease. The conservative approach. *Arch Surg* 1994; 129(9):914-7.
10. Kooistra HP. Pilonidal sinuses. Review of the literature. and report of three hundred and fifty cases. *Am J Surg* 1942;55(1):3-17.
11. Jensen SL, Harling H. Prognosis after simple incision and drainage for a first-episode acute pilonidal abscess. *Br J Surg* 1988;75(1):60-1.
12. Da Silva JH. Pilonidal cyst: cause and treatment. *Dis Colon Rectum* 2000;43(8):1146-56.
13. Menten O, Bağcı M, Bilgin T, Coskun I, Ozgul O, Ozdemir M. Management of pilonidal sinus disease with oblique excision and primary closure: Result of 493 patients. *Dis Colon Rectum* 2005; 49(1):104-8.
14. Khaira HS, Brown JH. Excision and primary suture of pilonidal sinus. *Ann R Coll Surg Engl* 1995; 77(4):242-4.
15. Al-Jaberi TM. Excision and simple primary closure of chronic pilonidal sinus. *Eur J Surg* 2001; 167(2):133-5.
16. Ağca B, Altınlı E, Duran Y, Mihmanlı M. Pilonidal sinüs tedavisinde Limberg flep ve primer onarımın karşılaştırılması. *Çağdaş Cer Der* 2002;16(2):152-4.
17. Karydakis GE. Easy and successful treatment of pilonidal sinus after explanation of its causative process. *Aust N Z J Surg* 1992;62(5):385-9.
18. Karydakis GE. New approach to the problem of pilonidal sinus. *Lancet* 1973;2(7843):1414-5.
19. Kitchen PR. Pilonidal sinus: experience with the Karydakis flap. *Br J Surg* 1996;83(10):1452-5.
20. Anyanwu AC, Hossain S, Williams A, Montgomery AC. Karydakis operation for sacrococcygeal pilonidal sinus disease: experience in a district general hospital. *Ann R Coll Surg Engl* 1998;80(3):197-9.