

INCIDENTAL BREAST LESIONS ON THORAX CT

Toraks BT'de tesadüfi saptanan meme lezyonları

Ayşe Umul, Hakan Demirtaş

Süleyman Demirel Üniversitesi Tıp Fakültesi, Radyoloji Anabilim Dalı, Isparta, Türkiye

Corresponding address: Dr. Hakan Demirtaş, demhakan@yahoo.com

J Surg Arts (Cer San D), 2016;9(1):29-34.

ABSTRACT

Although imaging method used in breast cancer screening is mammography, obtained multislice CT, due to pulmonary or cardiac disease allows us to have valuable information about the breast. On CT incidental breast lesions must be characterized by shape, density, contrast pattern and for suspicious lesions further investigations should be carried out. Here in, we will talk about some breast pathologies detected on thorax CT and mammography and ultrasonography (USG) findings of these pathologies.

Key words: Mamography, incidental, and thorax.

ÖZET

Meme kanser taramasında kullanılan görüntüleme yöntemi mamografi olmakla birlikte, pulmoner yada kardiyak hastalık için yapılan multidetektörlü BT incelemesi, meme hakkında da değerli bilgilere sahip olmamızı sağlar. BT'de insidental saptanan meme lezyonları; şekline, dansitesine, kontrastlanma paternine göre karakterize edilmeli ve şüpheli lezyonlarda ileri inceleme yapılmalıdır. Biz burada toraks BT'de saptanabilen bazı meme patolojilerinden ve bu patolojilerin mamografi ve ultrasonografi (USG) bulgularından bahsedeceğiz.

Anahtar kelimeler: Mamografi, insidental ve toraks.

GİRİŞ

Meme kanser taramasında kullanılan görüntüleme yöntemi mamografi olmakla birlikte, pulmoner yada kardiyak hastalık nedeniyle yapılan multidetektörlü BT incelemesi, meme ile ilgili ilk görüntüleme sahip olmamızı sağlar (1). Dens memelerde mamografinin duyarlılığı düşüktür, bu hastalarda meme lezyonları multidetektörlü BT'de mamografiye kıyasla daha iyi görüntülenir (2). Ayrıca göğüs duvarına komşu meme lezyonları da BT'de daha iyi görüntülenir (3).

BT genellikle detaylı bilgi vermesine rağmen, kesin tanı için ayrıca rutin meme incelemesi gerekir. Rutinde USG ve Mamografi ile birlikte gereğinde manyetik rezonans görüntüleme (MRG) yapılabilir. Mamografi kitle ya da mikrokalsifikasyon kümeleri gibi şüpheli lezyonları tespit etmek, karşı memenin değerlendirilmesi ve multifokal hastalığın ekarte edilmesi için önemli bir tetkiktir (3, 4). USG özellikle genç hasta grubunun görüntülenmesinde, dens memelerin değerlendirilmesinde ve biyopsi rehber görüntüleme olarak iyi bir tetkiktir.

Radyolog BT'de insidental saptanan lezyonları karakterize etmeli, benign yada ileri inceleme gerektiren şüpheli lezyonlar olarak ayırmalıdır. Bunun için lezyonun şekline, dansitesine, kontrastlanma paternine ve eşlik eden diğer bulgulara bakması gerekir.

Bu yazının amacı; toraks BT'de görülen meme lezyonlarını tanımlamak ve rutin meme incelemelerine göre avantaj ve dezavantajlarını belirtmektir.

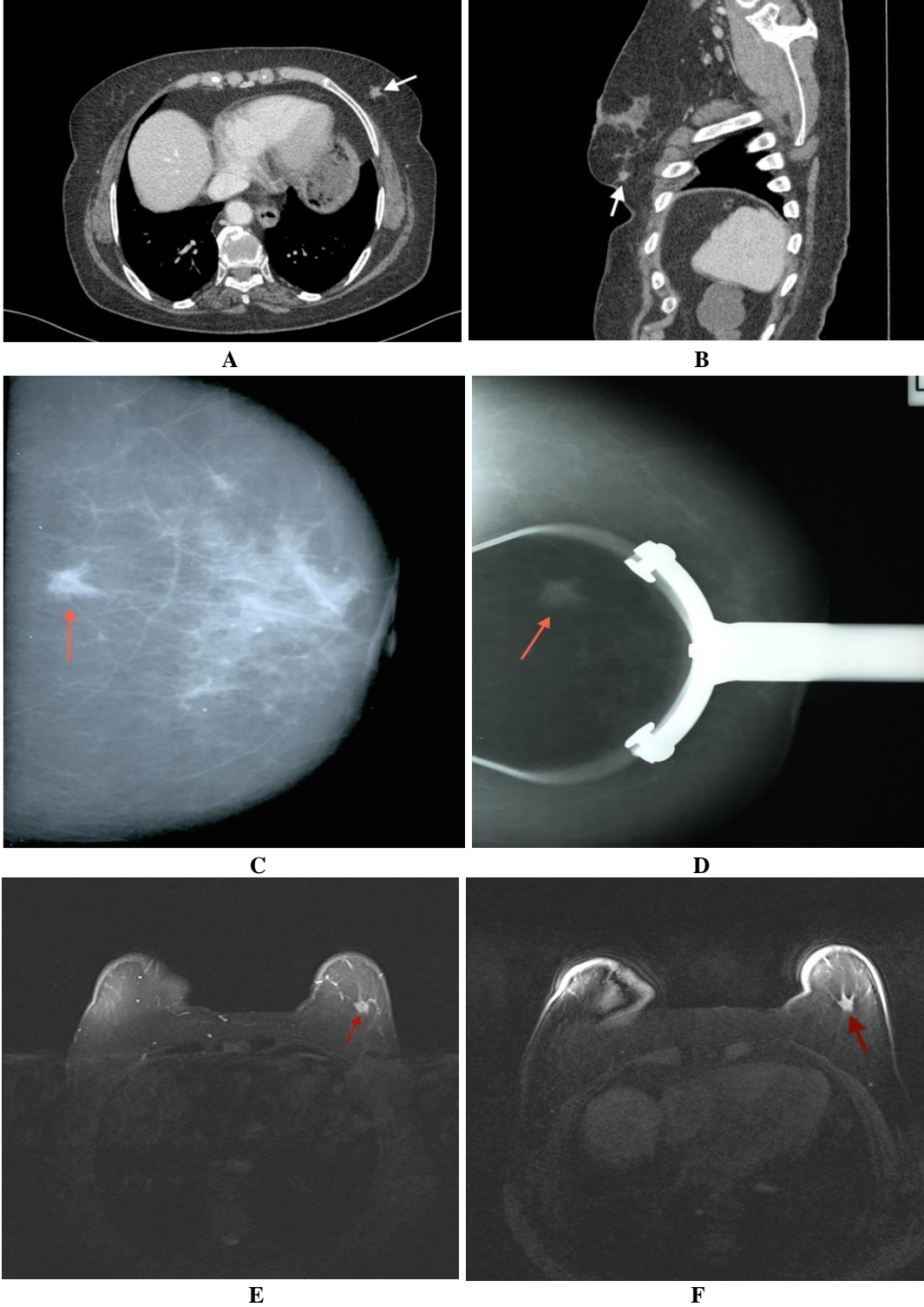
Meme Ca;

Meme CA, kadınlarda en rastlanan en sık kanser olup sıklıkla ağrısız şişlik şeklinde prezente olur. Mamografide dens, spiküle konturlu kitle şeklinde görülürler ve pleomorfik mikrokalsifikasyon içerebilirler (5). Kitle; USG'de yuvarlak, düzensiz yada spiküle konturlu olabilir. Akustik gölgelenme oluşturabilirler fakat her zaman görülebilen bir bulgu değildir. BT'de irregüler kontur, irregüler şekil ve periferik yada diffüz bölgesel kontrastlanma malignite yönünden belirgin kuşku uyandırır (6). Kontrast tutuluğu gösteren hipodens spiküle kitle, malignite-

nin kesin bulgusudur (Resim 1). BT'nin mamografiye bir üstünlüğü; üstüste gelen doku yoğunluğu olmadığından, tümör invazyonunu daha net gösterebilmesidir (7). Ayrıca BT, daha hızlı inceleme süresi ve ince kesit alabilme özellikleriyle karşı memeyi ve

varsakontralateral tümörü tanımlar; bu özellikleriyle evrelemede önemlidir (7, 8).

İleri olgularda ciltte kalınlaşma, LAP, plevral efüzyon görülebilir (6).



Resim 1: Meme Ca. Kolon ca, AC metastaz taraması için kontrastlı toraks BT çekilen 77 yaşındaki bayan hasta. Sol meme ADK'da 1 cm boyutunda spiküle konturlu hipodens kitle mevcut (ok). Mamografide spiküle kontur belirgin izleniyor. Dinamik incelemede erken dönemde yoğun kontrast tutulumu görülüyor (a.Aksiyel BT, b.

Sagittal BT görüntü c. Sol CC pozisyonda mamografi d. Spot mamografi görüntüsü e. Yağ baskılı T2 ağırlıklı aksiyel MRG görüntü f. Dinamik kontrastlı yağ baskılı T1 ağırlıklı aksiyel MRG görüntü).

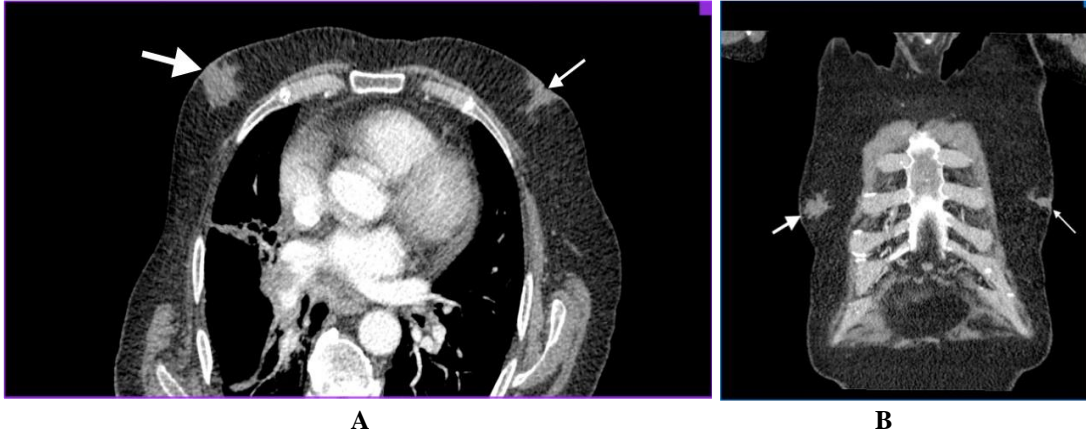
Jinekomasti;

Erkeklerde saptanan en sık meme patolojisidir. Duktal ve stromal elementlerin benign proliferasyonu ile karakterizedir. Unilateral ya da bilateral olabilir. Etiyolojide birçok faktör suçlanmıştır. Fizik muayenede konsantrik, kompresibl, mobil, yumuşak subareolar kitle saptanır (8). İnceleme yöntemleri; mamografi ve ultrasonografidir. Duktal ve stromal proliferasyonun derecesine göre mamografik ve sonografik görünümü 3 tiptir; Nodüler, dendritik ve diffüz glandüler tip (10).

Nodüler patern; erken fazın göstergesi olup, 1 yıldan az süredir duktal ve stromal proliferasyonu temsil eder. Mamografide çevre subkutan yağ dokusu içine doğru uzanan belirsiz sınırlı subareolar dansite ve ultrasonda subareolar yerleşimli cilde paralel hipoeoik kitle şeklinde izlenir. BT'de retroareolar alanda (Resim 2) kitle şeklinde görülür (11).

Dendritik jinekomasti; fibrotik faz, stromal fibrozis ve dilate duktuslarla karakterize olup mamografide, areoladan derin adipoz dokuya doğru radial yayıllımlı lineer dansiteler görülür. Fibrozis nedeniyle bu evrede lezyonlar genellikle irreversibldir USG'de, subareolar yağ dokusuna radial uzanımlı hipoeoik kitle şeklinde görülür (12). BT'de spiküler uzanımlı hipodens kitle şeklinde görülür ve başka bir sebeple çekilen toraks BT'de tesadüfen saptandığında, mutlaka ileri inceleme gerekir (Resim 2).

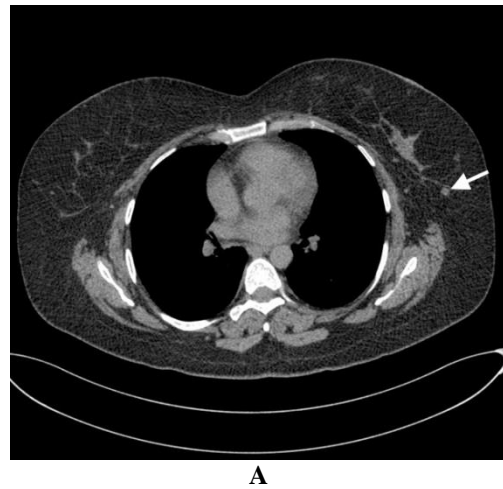
Diffüz glandüler jinekomasti; genellikle yüksek doz östrojen tedavisi alanlarda görülür. Mamografi, ultrason ve BT'de her iki nodüler ve dendritik komponentleri barındıran kadın memesine benzer şekilde heterojen dens meme dokusu izlenir (11,13).

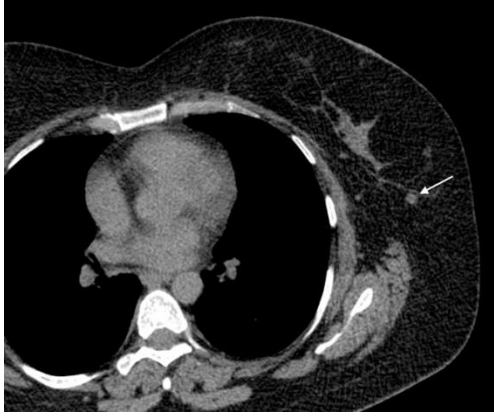

Resim 2: Jinekomasti. Tbc öntanısıyla kontrastlı toraks BT çekilen 75 yaşında erkek hasta. Sağda evre 2 dendritik (kalın ok), solda evre 1 nodüler (ince ok) jinekomasti (a. Aksiyel BT b. Koronal BT) USG'de sağda daha büyük boyutta spiküle konturlu dendritik evrede jinekomasti ile uyumlu, solda kısmen daha iyi sınırlı nodüler fazda jinekomasti ile uyumlu subareolar hipoeoik kitleler izlendi (USG görüntüsü yok).

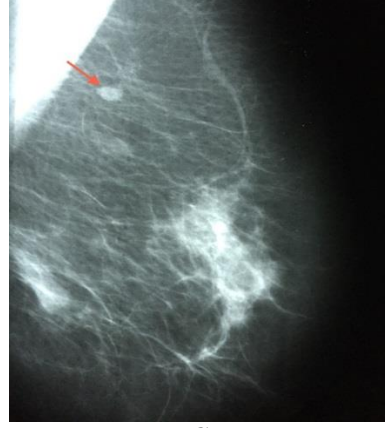
İntramammar lenf nodu (İMLN);

Tüm memelerde %28 ile %47 arasında İMLN saptanır (14), yaklaşık %9'unda malignite saptanabilir. Benign intramammar lenf nodları sıklıkla rutin mamografik taramalarda rastlanır. Histolojik incelemelere göre memenin tüm kadranslarında görülebilmekle birlikte mamografide en sık üst dış kadranda saptanır İyi sınırlı, 1 cm çapın altında, hiler çentiği ve yağ replasmanı nedeniyle santrali radiolüsent lezyonlardır. Tamamen benign olan bu lezyonlar için ileri incelemeye gerek duyulmaz (15). Benign İMLN'ler ultrasonda; oval şekilli periferi hipoeoik, santrali ekojen olan, düzgün sınırlı lezyonlardır. BT'de santrali yağ dansitesinde, çevresi hipodens karakterde iyi sınırlı lezyonlar şeklinde izlenirler (Resim 3).





B



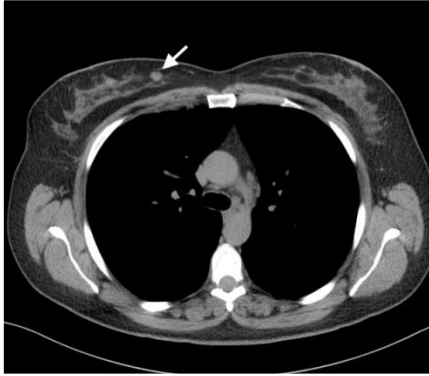
C

Resim 3: İMLN. Astım nedeniyle HRCT çekilen 45 yaşında bayan hasta. Sol meme ÜDK'da 7mm boyutlu santrali radyolüsent hipodens lezyon ok ile gösteriliyor. Mamogramlarda 7 mm boyutlu düşük dansiteli ve santrali radyolüsent nodüler opasite izleniyor (a. Aksiyel BT, b. Büyütülmüş aksiyel BT görüntü c. Sol MLO mamografi).

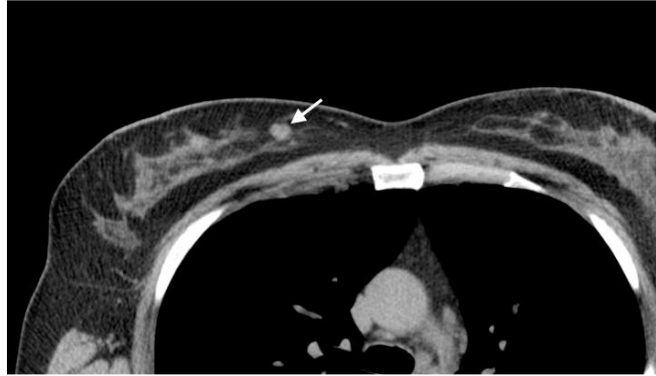Fibroadenom;

Fibroadenom, memenin en sık görülen benign tümördür. Sıklıkla 15-40 yaş arası kadınlarda görülür. Lobül içerisindeki konnektif dokunun proliferasyonu sonucu gelişir (16). Yaklaşık %20

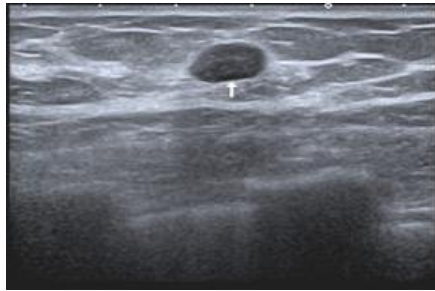
olguda multiple fibroadenom görülür (3). BT'de iyi sınırlı yuvarlak yada oval hipodens kitle şeklinde izlenirler (Resim 4), kaba popcorn kalsifikasyon içerebilirler.



A



B



C

Resim 4: Fibroadenom. Öksürük, balgam şikayetleri nedeniyle HRCT çekilen 39 yaşında bayan hasta. Sağ meme iç kadranda 8 mm boyutunda iyi sınırlı hipodens nodül ok ile gösteriliyor (a. Aksiyel BT b. Büyütülmüş aksiyel BT görüntü). USG'de sağ meme saat 2 hizasında iyi sınırlı hipokoik solid lezyon izleniyor (c).

Benign kalsifikasyonlar;

Kalsifikasyon, meme dokusunda önemli bir bulgudur. Eşlik eden bir lezyonla ilişkili yada tek olabilir. Kalsifikasyonları saptamada BT'nin duyarlılığı oldukça fazladır. BT'de saptanan kaba kalsifikasyonlar çoğunlukla benign özelliktedir. Santrali radyolüsent kalsifikasyonlar, yumurta kabuğu tarzında 'eggshell' olarak da adlandırılan rim kalsifikasyonlar, popcorn (patlamış mısır tarzında) kalsifi-

kasyonlar, rodlike kalsifikasyonlar ve yuvarlak kalsifikasyonlar tipik olarak benigndir.

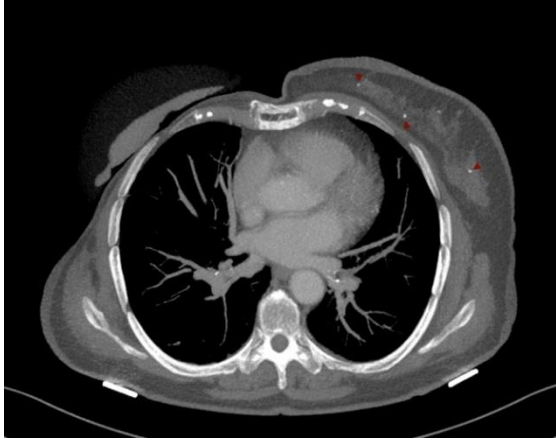
Genel olarak; boyut ve şekil olarak uniform özellikteki büyük, yuvarlak yada oval kalsifikasyonlar benign bir olay ile ilişkili iken heterojen boyut ve şekildeki daha küçük, düzensiz, polimorfik, clustered kalsifikasyonlar, malign bir süreç ile ilişkilidir.

Boyut nedeniyle BT'de görülen kalsifikasyonların neredeyse tamamı benign özelliktedir.

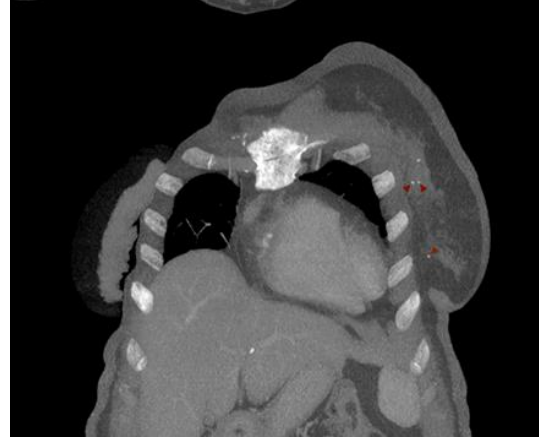Malignite yönünden kuşku uyandıran, 0.5 mm çaptan küçük pleomorfik kalsifikasyonların, spatial rezolüsyonun kısıtlılığı nedeniyle BT’de saptanması oldukça zordur (17,18).

Sonuç olarak, dens memelerde meme lezyonları ve göğüs duvarına komşu meme kitleleri

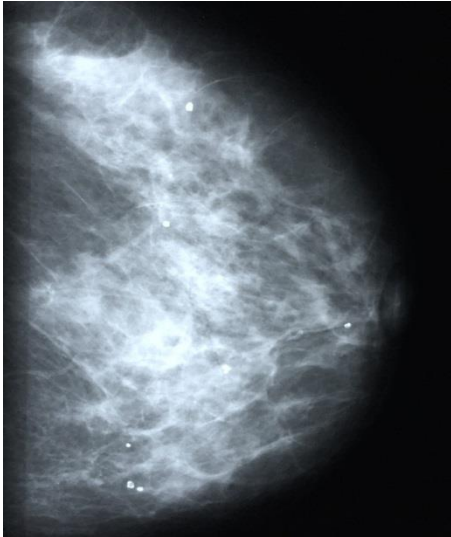
BT’de daha iyi görüntülenir. BT’de insidental saptanan lezyonların şekline, dansitesine, kontrastlanma paternine ve eşlik eden diğer bulgulara bakılmalı ve sonrasında rutin meme incelemeleri yapılmalıdır.



A



B



C

Resim 5: Benign kalsifikasyonlar. 66 yaşında opere sağ meme Ca’lı olgu, metastaz taraması için çekilen kontrastlı toraks BT’de MIP (maximum intensity projection) görüntülerde, sol memede kalsifikasyonlar ok başları ile gösteriliyor. Mamografide de yaygın benign makrokalsifikasyonlar izleniyor (a. Aksiyel ve b. Koronal BT MIP görüntüler c. Sol CC pozisyonda mamografi).

KAYNAKLAR

1. Harish MG, Konda SD, MacMahon H, GM. Breast Lesions Incidentally Detected with CT: What the General Radiologist Needs to Know. RadioGraphics 2007;27:S37-S51.
2. Chang CH, Nesbit DE, Fisher DR, et al. Computed tomographic mammography using a conventional body scanner. Am J Roentgenol. 1982; 138:553-8.
3. Goldberg, Kim SM, Park JM. Computed tomography of the breast: abnormal findings with mammographic and sonographic correlation. J Comput Assist Tomog. 2003;27:761-70.
4. Karaköse O, Pülüt H, Eroğlu HE, Benzin MF, Avşar G, Çelik G, Sabuncuoğlu MZ, Bülbül M. Experience with Paget’s disease of the breast. SDU J Health Sci. 2014;(2):45-50

5. Marsteller LP, Shaw de Paredes E. Well defined masses in the breast. RadioGraphics 1989; 9(1):13-37.
6. Inoue M, Sano R, Watal R, et al. Dynamic multidetector CT of breast tumors: diagnostic features and comparison with conventional techniques. Am J Roentgenol 2003;181:679-86.
7. Uematsu T, Sano M, Homma K, et al. Comparison between high-resolution helical CT and pathology in breast examination. Acta Radiol. 2002;43:385-90.
8. Fujita T, Doihara H, Takabatake D, et al. Multidetector row computed tomography for diagnosing intraductal extension of breast carcinoma. J Surg Oncol 2005;91:10-6.
9. Iuanow E, Kettler M, Slanetz PJ. Spectrum of disease in the male breast. Am J Roentgenol. 2011;196(3):W247-W259.

10. Adibelli ZH, Oztekin O, Gunhan-Bilgen I, Postaci H, Uslu A, Ilhan E. Imaging characteristics of male breast disease. *Breast J.* 2010; 16(5):510-8.

11. Chen L, Chantra PK, Larsen LH, et al. Imaging characteristics of malignant lesions of the male breast. *Radiographics* 2006;26(4):993-1006.

12. Diseases of the Male Breast: Radiologic-Pathologic Correlation. Lattin GE, Jesinger RA, Mattu R, Glassman LM. *RadioGraphics* 2013;33: 461-89.

13. Appelbaum AH, Evans GF, Levy KR, Amirkhan RH, Schumpert TD. Mammographic appearances of male breast disease. *RadioGraphics* 1999;19(3):559-68.

14. Egan RL, McSweeney MB. Intramammary lymph nodes. *Cancer* 1983;51:1838-42.

15. Svane G, Franzen S. Radiologic appearance of nonpalpable intramammary lymph nodes. *Acta Radiol* 1993;34:577-80.

16. Cardenosa G. *Breast imaging companion.* Philadelphia, Pa: Lippincott Williams & Wilkins, 2001.

17. Ikeda DM. *Breast imaging: the requisites.* Philadelphia, Elsevier Mosby, 2004.

18. Boone JM, Nelson TR, Lindfors KK, et al. Dedicated breast CT: radiation dose and image quality evaluation. *Radiology* 2001;221:657-67.