

## BİR FASİYAL HEMİSPASM OLGUSU

H. ARPINAR<sup>1</sup>

C. EREL<sup>2</sup>

### ÖZET

İdiopatik hemispasmlı bir hasta literatür ışığında tartışıldı ve neşredildi.

### SUMMARY

A case is discussed and reported with an idiopathic hemispasm under the relevant literature.

**ANAHTAR KELİMELEER:** Fasiyal hemispasm, istemsiz hareketler, idiopatik kasılmalar.

### OLGU

F.Ç. 1928 Babaeski doğumlu ev kadını 2506 Poliklinik numarası ile Nöroloji Ana Bilim Dalı polikliniğine 6.12.1988 günü başvurdu. Şikayeti bir seneden beri devam eden yüzün sağ yarısında kısa aralar ile ortaya çıkan kısa süreli kasılmalar. Sıkıntı ile arttığını söylüyor, eşinin ifadesine göre uykudada oluyormuş, çeşitli ilaçlar kullanmış fayda görmemiş Hastanın başka bir şikayeti yok, öz ve soy geçmişinde her hangi bir özellik tarif etmiyor.

Hastanın muayenesinde yüzün sağ tarafında göz çevresinden başlayıp ağız çevresinde içine alan kısa aralıklar ile tekrarlıyan kısa süreli kasılmalar izlendi, hastada kranial sinir patolojisi yok, ense serbest üst ve alt ekstremite-lerde tonüs, kuvvet, KVR tabii, karın cildi refleksi alınıyor, patolojik refleks yok, yüzeysel ve derin duyarlık normal, serebellar, piramidal, ekstrapiramidal bir patoloji yok. Laboratuvar tetkikler, BOS, EEG normal sınırlar içinde, CT tetkiki normal, TA 170/95 Orbikularis Okuli kasından yapılan EMG de tekrarlıyan motor ünite boşalmaları var ve bunlarla uyumlu olarak kasıl- malar izleniyor. Sistem muayenelerinde bir özellik yok.

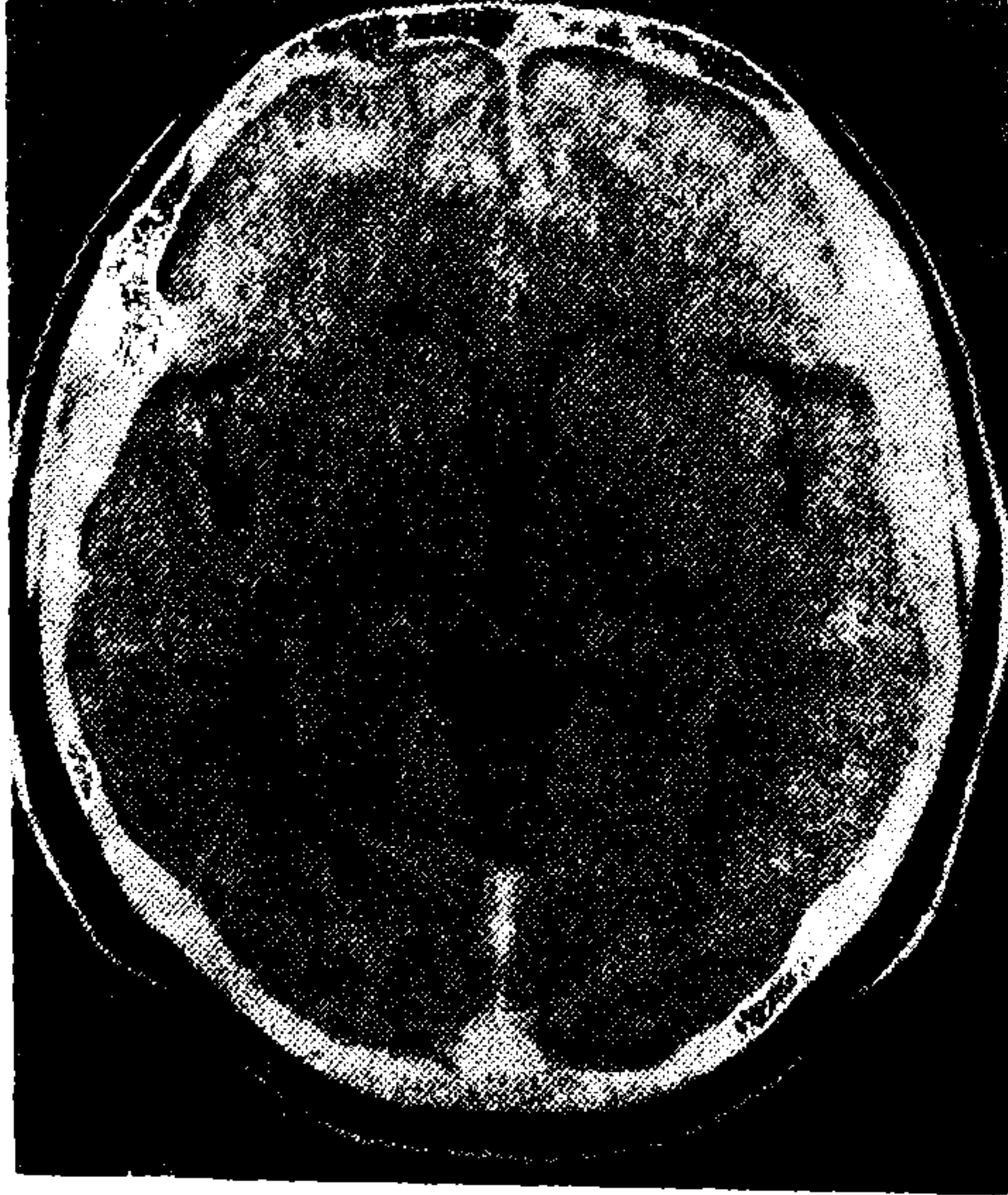
1 Trakya Üniversitesi Tıp Fakültesi Nöroloji Ana Bilim Dalı Öğretim Üyesi  
(Yard. Doç. Dr.) EDİRNE

2 Trakya Üniversitesi Tıp Fakültesi Nöroloji Ana Bilim Dalı Araştırma Görevlisi  
EDİRNE

Hastaya Fasiyal Hemispasm tanısı ile Diphenylhidantoin sodium 0.10 g 3 x 1 tablet, Dideral 40 mg 2 x 1 tablet verilerek tedavi ve izlemeye alındı, 15 gün sonra hareketlerin frekansında azalma bir ay sonraki kontrolde tedavi ile spasmların klinik olarak tamamen kalktığı izlendi. Orbikularis Okuli kasından yapılan konsantrik iğne EMG sinde subklinik olarak, fasiyal Hemispasma sebep olmayan tekrarlayan motor ünite boşalmaları gözlemlendi. Bir ay sonraki kontrolde ise EMG'de normal patern alındı.



Resim 1. Hasta F.Ç. Bir seneden beri Fasiyal hemispazm'dan muzdarip tedavi sonrasında



Resim 2. Hastanın CT tetkiki: Normal.



**TARTIŞMA**

Yüzde, dil ve çene kaslarında görülen istem dışı hareketler:

Hemispasm Fasiyal

Myokimi

Fasiyal Tik

Blefarospasm

İlaca bağlı orodiskinezi

Senil orodiskinezi'dir.

Fasiyal Hemispasm yüz kaslarının istemsiz, ani senkron unilateral kasılmaları ile giden bir tablodur. Arka çukur tümörleri, angioma, basal menenjitin sebep olduğu şekiller var isede daha sıklıkla idiopatikdir. İkinci şekli 40 yaş üzerinde ve daha ziyade kadınlarda görülür, önce orbikularis okuli kasından başlar giderek tüm fasiyal mimik kasları içine alır. Kasılmaların tek taraflı olması ve uykuda devam etmesi karakteristiktir. İstemli ve refleks hareketler ile ve emosyonel durumlar ile artma eğilimindedir. (1, 3, 4, 5, 6)

Fizyopatolojisinde periferik sinirin üzerindeki nedeni bilinmeyen bir minör lezyonun o bölgedeki fasiyal motor sinirler arasında "ephatic" geçiş durumu yarattığı ve böylece bu foküsten yoğun ve spontan impulsların periferik kaslara yoğun ve epizodik bir şekilde taşınarak spazmları ortaya çıkardığı düşünülmektedir (3).

Ayırıcı tanısına giren hastalıklardan myokimi, yüz kaslarının ince ufak dalgalanma hareketidir, fasiyal tik; orbikularis okuli kasının kontraksiyonlarıdır ve genellikle çift taraflıdır, Blefarospasm; gözlerin sınımsı kapanması durumudur, Oromandibuler diskinezi; çene kaslarının spasmı sonucu ağzın istem dışı açılması ve çenenin bir tarafa deviasyonu dilin dışarı çıkması, göz kırpma hareketinin ortaya çıkmasıdır. Tardif dizkinezi uzun süreli nöroleptik kullananlarda ortaya çıkar, senil orofasiyal diskinezi yüzün ve dilin istem dışı genellikle senil demansı olanlarda meydana çıkan düzensiz çiğneme yutkunma hareketleridir. (4, 5, 6)

Etyopatolojisinde geçirilmiş fasiyal paraliziler, arka çukur tümörleri, multipl skleroz, menenjitler ekarte edildikten sonra idiopatik şekli olduğu söylenebilir, bu şeklin bir çoğu olgusundada 7. sinirin ponstan çıkışında üzerine baskı yapan vasküler kompresyondan bahsedilmektedir. (3, 5)

*Tedavi:* Hastalığın tedavisinde Carbamazepine ve clonazepam (3) ve Diphenylhdantoin (7) kullanılması tavsiye edilmektedir. Biz olgumuzda Diphenylhdantoin kullandık. Ayrıca cerrahi girişimlerde uygulanabilmektedir.

#### KAYNAKLAR

1. Adams, R., Maurica, V.: Principles of Neurology 1986 Singapore.
2. Ertekin, C.: Klinik Elektromiyografi 1977 Bornova.
3. Ertekin, C.: Nörolojide Fizyopatoloji ve Tedavi 1986 İzmir.
4. Mumenthaler, M., Koptagel, G.: Tercümesi 1984 Vize.
5. Rosenberg, R.: The Clinical Neuroscience 1983 New York.
6. Walton, J.: Brains Diseas of Nervous System 1981 Oxford.
7. Zileli, T.: Nörolojik Hastalıklar Tedavi El Kitabı 1985 Ankara.