

MONOZİGOT İKİZLERDEN YALNIZ BİRİNDE GÖRÜLEN YARIK DUDAK VE DAMAK ANOMALİSİ

Dr. Betül ORHANER*

Dr. Serbülen ORHANER**

ÖZET

Biri sağlam, diğeri yarık dudak ve damak anomalisi gösteren bir monozigot ikiz gebelik olgusu takdim edilerek, bu anomalinin oluşumuyla ilgili etkenler tartışıldı.

Anahtar Kelimeler: Monozigot ikiz gebelik, yarık dudak ve damak anomalisi.

SUMMARY

A CLEFT LIP AND PALATE ANOMALY AFFECTING ONLY ONE OF THE MONOZYGOTIC TWIN BABIES

A monozygotic twin pregnancy case terminated with one normal and the other one with cleft lip and palate anomaly is presented and the possible factors causing this anomaly are discussed.

Key Words: Monozygotic twin pregnancy, cleft lip and palate anomaly.

GİRİŞ

Yarık dudak ve damak sık rastlanan anomalilerden biridir. Genelde 900 ile 1000 canlı doğumda 1 olguda görülmesine karşın çeşitli toplumlarda ve farklı coğrafi konumlarda görülme sıklığında büyük değişiklikler olabilmektedir.

Bazen kromozomal anomalilere bağlı bazı hastalıklarda (bilhassa trizomilerde) gözlenen çoğul anomaliler arasında yer alabildiği gibi, çoğu kez diğer yönlerden tamamen sağlıklı bebeklerde tek başına ortaya çıkabilmektedir. Bugüne kadar yapılan çalışmalarda ailesel bir geçiş gösterdiği saptanmış olmasına karşın, bunun herediter bir ilişkiden kaynaklandığını söylemek oldukça zordur.

Etyolojiye yönelik çalışmaları dahada güçleştiren bir diğer nokta da monozigot ikiz gebeliklerde yarık dudak ve damak anomalisinin gösterdiği

* Kırklareli S.S.K. Hastanesi Pediatri Uzmanı

** Kırklareli Devlet Hastanesi Kadın Hastalıkları ve Doğum Uzmanı

diskordanstır. Bugüne kadar yapılan çalışmalarda monozigot ikizlerde yarık dudak ve damak anomalisinin % 70 oranında diskordans gösterdiği bildirilmektedir (1).

Bu yazımızda bir tanesi tamamen sağlıklı, diğeri yarık dudak ve damak anomalili monozigot ikiz bir gebeliği takdim ederek, bu anomalinin etyopatogenezini gözden geçirmek istedik.

OLGU TAKDİMİ

C.S. 24 yaşında kadın hasta 19 / 6 / 1990 tarihinde 495 / 3479 protokol no. su ile 37 inci gebelik haftasında doğum ağrılarının başlaması üzerine hastaneye başvurdu.


Özgeçmişinden 4 yıl önce 39 haftalık sağlıklı bir erkek bebeği spontan vajinal yoldan doğurduğu öğrenildi. Ayrıca bu doğumdan yaklaşık 6 ay ay sonra 25x15 cm. lik bir paraovarian kist ekstirpasyonu nedeniyle laparotomi geçirmiş. Soygeçmişinde herhangi bir anomali öyküsünün olmadığı öğrenildi.

Yapılan muayenede hastanın ikiz gebeliği olduğu ve bebeklerin ikisinde baş gelişi olduğu saptandı. Hastaneye gelişinden yaklaşık 3 saat sonra 2460 gm ağırlığında, 48 cm boyunda, 1 dakikalık Apgar skoru 9 olan sağlıklı bir kız bebek spontan vajinal yoldan doğurtuldu. Bundan 6 dakika sonra yine spontan vajinal yoldan 2350 gm ağırlığında, 48 cm boyunda, 1 dakikalık Apgar skoru 8 olan bir kız bebek doğurtuldu. Bu ikinci bebekte yarık dudak ve damak anomalisi mevcuttu (Resim 1 ve 2). Yapılan fizik incelemelerinde başka bir patolojiye rastlanmadı. Plasenta ikinci bebeğin doğumundan 5 dakika sonra spontan ayrılmayı takiben Crede manevrası ile çıkartıldı. Plasantanın monokoryonik diamniotik olduğu saptandı (Resim 3).


Yapılan kan grubu analizinde her iki bebeğin A Rh (+) olduğu saptandı.

Bebeklerin takibinde ikisindedede 3 üncü günde sarılık ortaya çıktı ve fototerapiye başlandı. Total bilirubin düzeyi en yüksek 15 mg / dl ye çıktı. Üç gün fototerapi uygulanan bebekler 6 ncı günde sağlıklı bir şekilde taburcu edildi. Anomalili bebeğin dikkatli ve özel pozisyone edilerek beslenmesi anneye öğretildi. Fakat bu bebeğin 15 inci günde muhtemelen aspirasyon sonucu evde exitus olduğu öğrenildi.

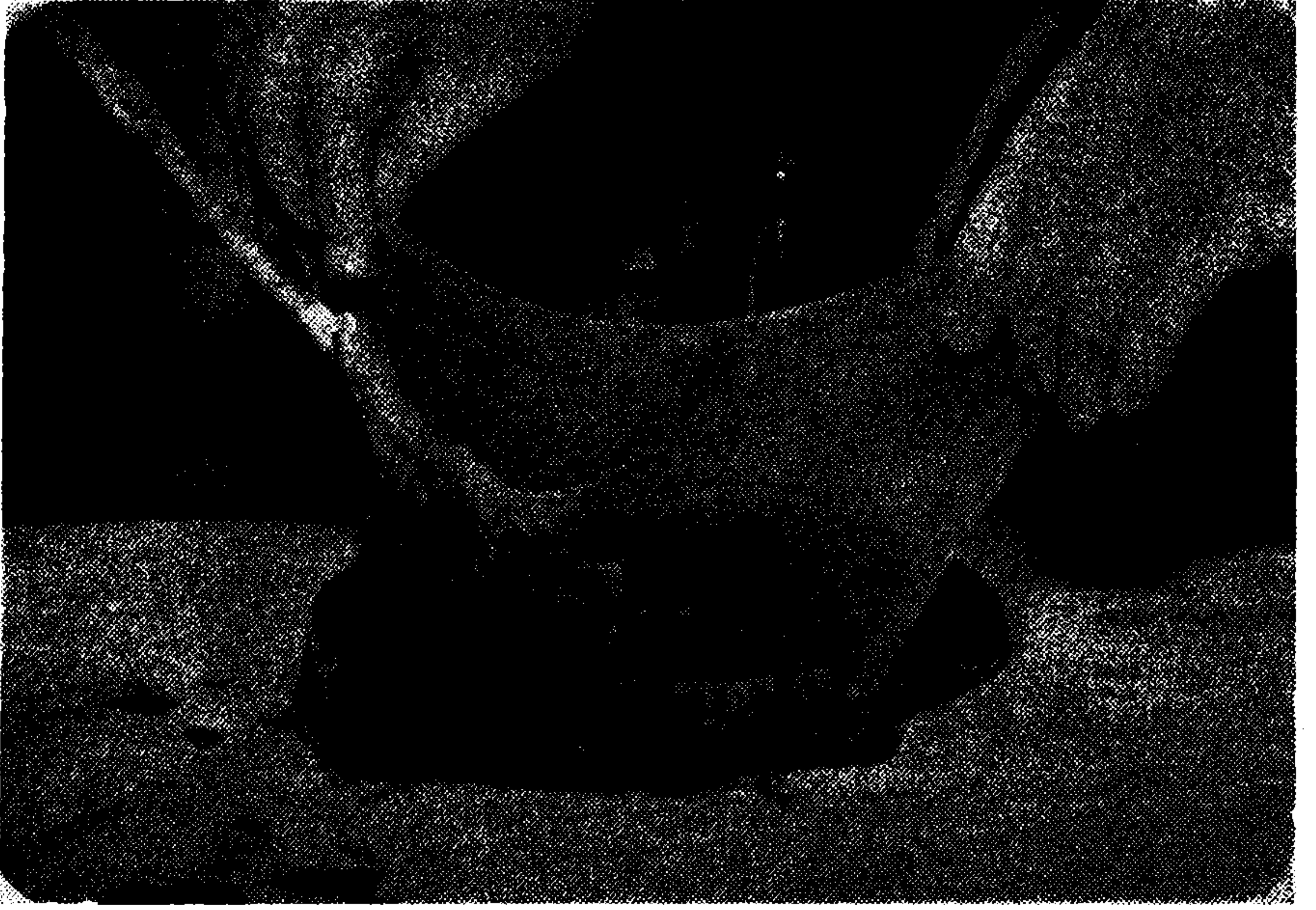Diğer ikiz eşinin halen sağlıklı bir şekilde gelişmekte olduğu yapılan aylık kontrollerinde tesbit edilmiştir.



Resim 1. İkiz bebeklerin doğumdan 30 dakika sonraki görünüşleri.



Resim 2. Yarı dudak anomalili bebeğin yakından görünümü.



Resim 3. Bebeklerin plasentalarının görünümü.

TARTIŞMA

Yarık dudak ve damak anomalisi embryonal hayatta nazal çıkıntıların primer olarak birbiriyle birleşmesi ve daha sonra bu bölgenin mezoderm ile penetre olması esnasında ortaya çıkan herhangi bir aksaklık sonucu oluşmaktadır.

Dolayısıyla bu malformasyonun uniform bir şekilde ve tek bir etyolojik etkenle oluştuğunu söylemek güçtür. Gerek nazal çıkıntıların birbiriyle birleşmesi esnasında ortaya çıkan hücrel veya mekanik engeller, veyahut bu bölgenin mezodermle doldurulması esnasında ortaya çıkan hücrel veya biokimyasal bozukluklar yarık dudak ve damak oluşumuyla sonlanabilmektedir.

Çeşitli kromozomal hastalıklarda bu anomali sıkça görülür. Örneğin Warkany J. ve arkadaşlarının yaptığı bir taramada (2) trizomi 13-15 de % 75, trizomi 18 de % 15 ve trizomi 21 de % 1,5 oranında yarık dudak ve damak anomalisi görülmüştür. Seyrek rastlanan diğer kromozomal anomalilerde görülen çoğul malformasyonlar arasında yarık dudak ve damak oldukça sık yer işgal eder (3, 4, 5).

Fakat genel yarık dudak ve damak popülasyonunda kromozomal anomaliler nadirdir. Örneğin başka anomalileri ile birlikte yarık dudak ve damak anomalisi gösteren 37 çocukta yapılan bir çalışmada bunların sadece 4 ünde anormal kromozom yapısı saptanmıştır (6).

Gropp ve arkadaşlarının (7) yarık bölgedeki lokalize kromozomal değişikliklerin anomaliden sorumlu olabileceğini ileri sürmelerine karşın daha sonra yapılan çalışmalarda (8, 9) bu iddia reddedilmiştir.

Çevresel ve ekzojen etkenlerin rolü memelilerde yapılan çeşitli çalışmaların sonucuna dayanılarak ileri sürülmüştür. Örneğin domuzlarda A vitamini eksikliğinin (10), farelerde roboflavin eksikliğinin (11), folik asit eksikliğinin (12), yüksek doz kortizonun (13) yarık dudak ve damak anomalisine neden olduğu gösterilmiştir. Ayrıca yüksek doz radyasyonun farelerde yarık dudak ve damağa yol açtığı bildirilmiştir (14, 15). Yine farelerde toksik dozlarda verilen salisilatlar mukopolisakkarit sentezini inhibe ederek yarık dudak ve damak oluşumuna neden olabilmektedir (16, 17, 18).

Fakat bu faktörlerin insanlarda görülen yarık dudak ve damak anomalisindeki rolleri çok sınırlıdır. Bilhassa monozigot ikizlerde görülen diskordansı açıklamak çok güçtür. Hatta yapışık ikizlerde bile bir fetüs normal, diğerinin yarık dudak ve damak anomalili olduğu görülebilmektedir (19, 20).

Ayrıca irksal ve coğrafi dağılım özellikleri konuyu daha da karıştırmaktadır. Örneğin Baltimore'da zenci çocuklar arasında bu anomali 1000 canlı doğumda 0,55 oranında görülürken, aynı bölgedeki beyaz çocuklarda 1000 canlı doğumda 1,06 oranında görülmektedir (21). Buna karşın Hawaii'deki beyazlarda 1000 canlı doğumda 0,5 oranında gözlenirken, aynı bölgedeki Filipinli çocuklarda 1000 canlı doğumda 3,5 oranında görülmektedir (22).

Sonuç olarak bugüne kadar yapılan taramalardan ve deneysel sonuçlardan elde edilen veriler yorumlandığında:

1. Yarık dudak ve damak anomalisinin uniform bir patoloji olmadığı,
2. Birden fazla etkenle oluşan bir gelişim eksikliği olduğu,
3. Genetik ve kromozomal etkenlerin ancak sınırlı sayıda olgudan sorumlu olduğu.
4. Bilhassa monozigot fetüslerde görülen diskordans, ırklar ve coğrafi bölgeler arası farklılıklar göz önüne alındığında anomaliye yol açan etkenlerin içinde en önemli grubun bilhassa fetüsün geliştiği mikroçevrede geçici olarak meydana gelen ve şu anki bilgilerimizle saptanması zor olan etkenlerin olduğu sonucuna varılır.

Konunun aydınlığa kavuşması için daha ayrıntılı klinik ve deneysel çalışmalara gerek duyulmaktadır.

KAYNAKLAR

1. Hoppe W.: *Lippen-Kiefer-, Gaumensplaten. Aetiologie, Pathogenese und Therapie Arch Kinderh (supp) 52: 1, 1965.*
2. Warkany J., Passarge E., Smith L.B.: *Congenital malformations in autosomal trisomy syndromes. Am J Dis Child 112: 502, 1966.*
3. Wolf U., Reinwein H.: *Klinische und cytogenetische Differentiüdiagnose der Defiziensen an den kurzen Armen der B-Chromosomen, Ztschr Kinderh 98: 234, 1967.*
4. DeGrouchy J., Thieffry S., Aicardi J., Chevrie J.J., Zucker G.: *Trisomie partielle C par translocation t (Cq-:Dp) et remainement d'un C (p-q+), Arch Franc Pediat 24: 859, 1967.*
5. Zelweger H., Mikamo K., Abbo G.: *Two cases of multiple malformations with autosomal chromosomal aberration-partial trisomy, Helvet Paediat Acta 17: 290, 1962.*
6. Drillen C.M., Ingram T.T.S., Wilkinson E.M.: *The causes and natural History of Cleft Lip and Palate, The Williams and Wilkins Company, Baltimore, 1966, p: 28.*
7. Gropp A. Jussen A., Odunjo F.: *Near triploid chromosome constitution in epithelial-cell cultures of palatal mucosa from a case of cleft palate. Lancet, 1: 1167, 1964.*
8. Muramoto J., Aya T., Sasaki M.: *A chromosome study of patients with cleft lip and palate based on lesion biopsies in culture, Jap J Human Genet 11:31 1966.*
9. Soukup S., Warkany J.: *Chromosomes in cleft-palate tissues, Lancet 1: 492, 1966.*
10. Hale F.: *Relation of maternal vitamin A deficiency to microphthalmia in pigs, Texas J Med 33:228, 1937.*
11. Warkany J., Nelson R.C., Schraffenberger E.: *Congenital malformations induced in rais by maternal nutritional deficiency. IV. Cleft palate, Am J Dis Child 65: 882, 1943.*
12. Reed S.C.: *An embryological study of harelip in mice. Anat Rec 56: 101, 1933.*
13. Fraser F.C., Fainstat T.D.: *Production of congenital defects in offsprings of pregnant mice treated with cortisone. Pediatrics 8: 527, 1951.*
14. Warkany J., Schraffenberger E.: *Congenital malformations induced by roentgen rays. Am J Roentgenol 57: 455, 1947.*
15. Russel L.B., Russel W.L.: *An analysis of the changing radiation response of the developing mouse embryo. J Cell and Comp Physiol 43 (supp 1) : 130, 1954.*
16. Warkany J., Takacs E.: *Experimental production of congenital malformations in rats by salicylate poisoning. Am J Path 35: 315, 1954.*
17. Larsson K.S., Boström H., Ericson B.: *Salicylate-induced malformations in mouse embryos. Acta Paediat Scan 52: 36, 1963.*
18. Trasler D.G.: *Aspirin-induced cleft lip and other malformations in mice, Lancet 1: 606: 1965.*
19. Sangvichien S.: *A thoracopagus, one with harelip and cleft palate, Anat Rec. 67: 157, 1937.*
20. Sinclair J.G., McKay J.: *Median harelip, cleft palate and glossal agenesis. Anat Rec 91: 155, 1945.*
21. David J.S.: *The incidens of congenital clefts of the lip an palate. Ann Surg 80: 263, 1924.*
22. Ivy R.H.: *The influence of race on the incidence of certain congenital anomalies, notably cleft lip-cleft palate, Plast Reconstruct Surg 30: 581, 1962.*