

ORJİNAL YAZI

## Prematüre Retinopatili Yenidoğanların Laser Tedavisinde Genel Anestezi Uygulamalarımız: Retrospektif Değerlendirme

Belgin YAVAŞCAOĞLU\*, Fatma Nur KAYA\*, Berin ÖZCAN\*, Canan YILMAZ\*,  
Gülbin TÖRE\*, Filiz ATA\*, Meral YILDIZ\*\*, Ahmet ÖZMEN\*\*, Nilgün KÖKSAL\*\*\*

\* Uludağ Üniversitesi Tıp Fakültesi, Anesteziyoloji ve Reanimasyon AD., Bursa.

\*\* Uludağ Üniversitesi Tıp Fakültesi, Göz Hastalıkları AD., Bursa.

\*\*\* Uludağ Üniversitesi Tıp Fakültesi, Çocuk Sağlığı ve Hastalıkları AD., Neonatoloji Bilim Dalı, Bursa.

### ÖZET

Prematüre ve düşük doğum ağırlıklı bebeklerde retinal damarların immatüritesine bağlı oluşan prematür retinopatisi (PR) acil tedavi gerektirir. Prematür bebeklerde artan yaşam oranlarına bağlı olarak PR görülme sıklığı artmıştır. PR tedavisinde kullanılan indirekt lazer fotokoagülasyon işlemi sırasında bebekler analjezi ve anesteziye gereksinim duyarlar. PR tedavisi sırasında kardiyovasküler arrest, oksijen desatürasyonu, ciddi bradikardi ve apne gibi hayatı tehdit eden komplikasyonlar görülebilir. Bu nedenle prematürelere uygulanacak anestezi tekniği ve postoperatif bakım özellik gerektirir.

Hastanemizde Ekim 2004-Ağustos 2007 dönemleri arasında PR tedavisi için lazer fotokoagülasyon uygulanan bebeklerde sıklıkla endotrakeal entübasyon ile genel anestezi uygulamasının tercih edildiği görüldü. Lazer fotokoagülasyon tedavisinin genel anestezi altında minimal risk ile gerçekleştirildiği saptandı.

Bebeklerin postoperatif dönemde gelişebilecek komplikasyonlarını azaltmak için ilk 24 saat yoğun bakım ünitesinde izlenmesinin uygun bakımı sağladığı görüldü. PR'li bebeklerin tanı ve tedavileri sırasında neonatolog, pediatrik anesteziist ve pediatrik oftalmolog işbirliği ile değerlendirilmesi ve izlenmesi gerektiği kanısındayız.

**Anahtar Kelimeler:** Prematüre. Prematüre retinopatisi. Genel anestezi.

**The Practice of General Anesthesia for the Laser Therapy of Neonates with Retinopathy of Prematurity: A Retrospective Analysis**

### ABSTRACT

Retinopathy of prematurity (ROP) which is due to the immaturity of retinal vascularity in premature and low birth weight infants, needs emergency treatment. Along with the increased survival rates of premature infants, the incidence of ROP has been increased. During the indirect laser photocoagulation procedure for the treatment of ROP, infants require analgesia as well as anesthesia. During ROP treatment, life-threatening complications, such as cardiovascular arrest, desaturation, serious bradycardia or apnea can be seen. Therefore, anesthesia technique and postoperative care require special attention for premature infants.

As we reviewed the periods between October 2004-August 2007, we have noticed that the technique chosen was general anesthesia with endotracheal intubation for the babies who was treated with laser photocoagulation for ROP in our hospital. Laser photocoagulation under general anesthesia was observed to be used with minimal risks.

In the postoperative period, taking patients into the intensive care unit for the first 24 hours in order to observe possible complications was seen to provide appropriate care. We consider that the cooperation and discussion between the neonatologist, pediatric anesthesiologist and pediatric ophthalmologist are necessary for the diagnosis and treatment of ROP.

**Key Words:** Prematurity. Retinopathy of prematurity. General anaesthesia.

Geliş Tarihi: 24.10.2007

Kabul Tarihi: 20.11.2007

Dr. Belgin YAVAŞCAOĞLU  
Uludağ Üniversitesi Tıp Fakültesi,  
Anesteziyoloji ve Reanimasyon AD.  
16059 Bursa/TÜRKİYE  
Tel: 0224 295 31 17  
Fax: 0224 442 89 58  
e-posta: belcan@uludag.edu.tr

Çocukluk döneminde en sık körlük nedenlerinden biri olan prematüre retinopatisi (PR), düşük doğum ağırlıklı ve erken doğan bebeklerde görülen retinal damarların anormal proliferasyonuna bağlı oluşan ve patogenezi tam olarak bilinmeyen bir hastalıktır. En önemli risk faktörünün gelişimini tamamlamamış retina olduğu bilinmektedir. Bununla birlikte gebelik yaşı, oksijen tedavisine bağlı hiperoksi, sepsis, hip-

tansiyon, sık tekrarlayan kan transfüzyonları, tekrarlayan ve mekanik ventilasyon gerektiren apne, hiperkapni ve hipokapni, bronkopulmoner displazi, “Respiratuar Distres” Sendromu (RDS), patent duktus arteriosus, hipoksi, parenteral beslenme, intraventriküler hemoraji ve ışığa maruz kalma gibi faktörlerin de PR gelişimi ile ilişkili olduğu düşünülmektedir<sup>1-3</sup>.

Yenidoğan yoğun bakım ünitelerinde prematüre ve düşük doğum ağırlıklı bebeklerin mortalitesindeki azalma sonucunda PR ile daha sık karşılaşılmakta ve acil tedavi gerektirmektedir. PR’li olgularda lazer fotokoagülasyon sırasında gerekli olan anestezi uygulaması, olası artmış hayati riskler nedeniyle özellik gerektirir. Bu nedenle Ekim 2004- Ağustos 2007 döneminde prematüre retinopatisi nedeniyle genel anestezi ile lazer fotokoagülasyon uygulanan olgulardaki deneyimlerimizi retrospektif olarak incelemeyi amaçladık.

### Gereç ve Yöntem

Fakültemiz etik kurul onayı alınarak 01.10.2004-31.08.2007 tarihleri arasında kliniğimizde PR nedeniyle indirekt lazer fotokoagülasyon amacıyla genel anestezi uygulanan 32 prematüre bebeğin anestezi takip ve kritik olay formları incelenerek retrospektif değerlendirmesi yapıldı.

Operasyon odasında elektrokardiyogram (EKG), periferik oksijen saturasyonu (SpO<sub>2</sub>), soluk sonu karbondioksit basıncı (ETCO<sub>2</sub>) ve vücut ısısı monitörizasyonunu takiben genel anestezi uygulanan olgular gestasyonel yaş ve doğum ağırlıkları, işlem sırasındaki postkonsepsiyonel yaş ve vücut ağırlıkları, preoperatif özellikleri, indüksiyon ve idamede kullanılan anestezi ajanları, havayolu sağlanmasında kullanılan havayolu aracı, operasyon süresi, postoperatif dönemde entübe kalan olguların ekstübasyon süreleri, genel anestezi sırasında ve sonrasında oluşan komplikasyonlar açısından incelendi.

Olguların tanımlayıcı istatistikleri SPSS 10.0 ile yapıldı. Olguların demografik ve peroperatif özelliklerinde tüm değerler Ort.±SS ve yüzde (%) dağılımları olarak gösterildi.

### Bulgular

Olguların demografik özellikleri Tablo I’de gösterilmiştir. İncelenen 32 olgunun 16 (%50)’sının erkek, 16 (%50)’sının kız bebek olduğu görüldü. Beş olgu 2 kez, bir olgu 4 kez opere edilmişti. Olguların doğumdaki gestasyonel yaşlarının 29.70±2.58 hafta, doğum ağırlıklarının 1263.73±308.42 gram, operasyon sırasındaki postkonsepsiyonel yaşlarının 37.90±3.87 hafta ve vücut ağırlıklarının 2809.75 ±709.81 gram olduğu bulundu.

**Tablo I.** Olguların demografik özellikleri

Olgu	Cinsiyet	Gestasyonel yaş (hf)	Doğum ağırlığı (gr)	Postkonsepsiyonel yaş (hf)*	Vücut ağırlığı (gr)*
1	E	28	1078	33	2000
2	E	32	1815	51	5000
3	K	29	1328	37	2500
				40	3300
4	E	28	1250	35	2500
5	E	30	1004	33	2200
				34	2900
				36	3000
				40	3800
6	K	28	1310	40	3000
7	E	32	1730	37	2600
8	E	30	1598	35	2400
9	E	26	870	38	2900
10	K	25	900	36	2500
11	E	26	998	36	2890
12	K	27	1380	37	3200
13	E	31	1200	39	1800
14	K	29	980	40	2000
				41	2500
15	K	27	1200	33	2000
16	K	25	1000	43	2300
17	E	31	1250	39	3000
18	E	34	1480	41	4000
				45	4300
19	E	32	1580	40	4300
20	K	29	970	36	2300
21	E	30	1490	35	2500
22	K	27	1056	35	2500
23	K	31	1158	38	2400
24	K	32	1670	38	3400
25	E	34	2100	38	2750
				39	3000
26	E	29	1200	37	2300
27	K	26	1050	34	2750
28	K	29	1090	36	2000
29	K	34	1300	39	3000
30	K	28	1022	35	2000
				37	2400
31	E	33	1340	55	3500
32	K	32	1240	37	2700

\*Operasyon sırasında

Olguların PR gelişimine neden olabilecek preoperatif risk faktörleri Tablo II’de görülmektedir.

**Tablo II.** Olguların preoperatif risk faktörleri

Preoperatif Özellik	Toplam Olgu n=32 (%)
Düşük doğum ağırlığı	32 (100)
“Respiratuar Distres” Sendromu	16 (50)
Bronkopulmoner displazi	10 (31)
O <sub>2</sub> tedavisi (küböz-nazal)	26 (81)
CPAP (klasik-nazal)	7 (22)
Mekanik ventilasyon	11 (34)
Apne	12 (38)
Sepsis	12 (38)
Kardiyak anomali (PDA, PFO, PS)	2 (6)
Anemi, transfüzyon gereksinimi	15 (47)
İntraventriküler kanama	4 (13)
AKG’de anormallik (asidoz, hipo-hiperkapni, hipo-hiperoksi)	18 (56)
Total parenteral nutrisyon	5 (16)
Fototerapi	2 (6)

CPAP: “Continue Positive Airway Pressure”, PDA: Patent duktus arteriosus, PFO: Patent foramen ovale, PS: Pulmoner stenoz, AKG: Arteriyel kan gazı

## Prematüre Retinopatili Yenidoğanların Laser Tedavisi

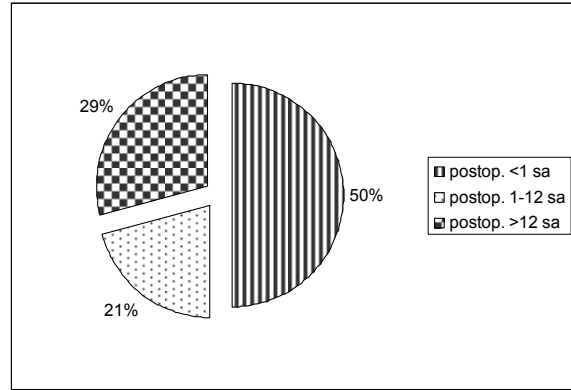
**Tablo III.** Olguların intraoperatif ve postoperatif özellikleri

Olgu	Havayolu	Kullanılan anestezi ajan	Intraoperatif komplikasyonlar	Operasyon süresi (dk)	Postoperatif komplikasyonlar
1	ETTno:2.5	K,S	Bronkospazm	105	Apne
2	ETTno:3.5	K,S	-	45	-
3	ETT no:3	K,R,S	-	60	Konvülsiyon
	ETT no:3	K,R,S	-	30	-
4	ETT no:3	K,R,S	Bronkospazm	75	-
5	ETT no:3	K,R,S	-	60	Apne
	ETT no:3	K,R,S	-	30	-
	ETT no:3	R,S	-	90	-
	ETT no:3	K,S	-	60	Apne
6	ETT no:3	K,M,S	-	30	-
7	ETT no:3	K,S	-	60	-
8	ETT no:3	K,R,S	-	60	-
9	ETT no:3	S	Bronkospazm	60	Apne
10	ETT no:3	S,F,R	-	60	-
11	ETT no:3	K,S	-	45	-
12	ETTno:3.5	K,M,S	-	60	-
13	ETTno:2.5	R,S	-	75	Desatürasyon
14	ETT no:3	K,R,S	-	50	-
	ETT no:3	K,S	-	45	-
15	ETT no:3	T,F,M,S	-	45	-
16	ETT o:2.5	K,R,S	-	60	-
17	ETT no:3	R,S	-	105	-
18	ETT no:3	K,M,S	-	30	Bradikardi
	ETT no:3	K,M,S	-	120	-
19	ETT no:3	K,M,S	-	60	-
20	ETT no:3	K,M,S	Bronkospazm	60	Apne
21	ETT no:3	S	-	60	-
22	ETT no:3	K,R,S	-	70	-
23	Maske	S	-	30	Konvülsiyon
24	ETT no:3	S	-	75	-
25	ETTno:2.5	K,S	Desatürasyon	45	Aritmi
	ETT no:3	K,M,S	-	60	-
26	ETT no:3	K,S	-	50	Apne
27	LM no:1	S	-	45	Apne
28	LM no:1	K,S	-	30	-
29	LM no:1	K,S	-	60	-
30	ETT no:3	K,S	-	90	-
	ETT no:3	K,S	-	85	-
31	LM no:1.5	K,S	-	80	Desatürasyon
32	ETT no:3.5	K,S	-	90	-

K: Ketamin, S: Sevofluran, M: Mivakuryum, R: Rokuronyum, T: Tiyopental sodyum,  
F: Fentanil ETT: Endotrakeal tüp, LM: Laringeal maske

İntraoperatif ve postoperatif özellikler incelendiğinde 32 olgunun 40 genel anestezi uygulamasında, 35 (%87.5)'inde endotrakeal tüp, 4 (%10)'ünde LM, 1 (%2.5)'inde yüz maskesi ile havayolu sağlanarak pozitif basınçlı ventilasyon uygulandığı saptanmıştır (Tablo III). Genel anestezi ilaç olarak ketamin, sevofluran, mivakuryum ve rokuronyumun tercih edildiği görülmektedir. İntraoperatif dönemde 4 (%10) olguda bronkospazm ve 1 (%2.5) olguda desatürasyon gözlenmiştir. Postoperatif dönemde en sık karşılaşılan komplikasyonun apne (7 olgu, %17.5) olduğu ve 2 (%5) olguda konvülsiyon, 2 (%5) olguda desatürasyon ve 1 (%2.5) olguda da bradikardi gözlemlendiği saptanmıştır. Ciddi RDS nedeniyle 4 olgu (%10) entübe olarak operasyon odası-

na alınmış ve bu olguların tümünde postoperatif yoğun bakım ünitesinde mekanik ventilasyon desteğine devam edilmiştir. Kas gevşetici kullanılan olguların %66.7'si, kas gevşetici kullanılmayan olguların ise %52.6'sı entübe olarak yoğun bakım ünitesine transfer edilmişlerdir. Entübe olarak yoğun bakım ünitesine transfer edilen olguların ekstübasyon zamanları Şekil 1'de gösterilmiştir. LM kullanılan 4 olgunun hiç birisinde, gestasyonel haftaları küçük olmasına rağmen, postoperatif mekanik ventilasyon desteği gereksinimi olmadığı saptanmıştır.



Şekil 1.

Entübe kalan olguların postoperatif ekstübasyon zamanına göre dağılımı

## Tartışma

Prematüre bebeklerde PR gelişiminde, gebelik haftası ve düşük doğum ağırlığı önemli risk faktörlerini oluşturmaktadır. Gebelik yaşı 37 hafta ve altında olan bebekler vücut ağırlığına bakılmaksızın prematüre, gebelik yaşları ne olursa olsun doğum ağırlığı 2500 gramın altındaki tüm bebeklerde düşük doğum ağırlıklı bebek olarak tanımlanmaktadır. Yapılan çalışmalarda PR sıklığı gelişmiş ülkelerde %5-6.4, gelişmekte olan ülkelerde ise %19-65.8 olarak bildirilmiştir<sup>4</sup>.

Prematüre bebeklerde, vücut sıcaklığını koruma, emme-yutma ve solunum devamlılığını sağlama yeteneklerinde yetersizlik ile birlikte ek sistemik problemlerin bulunması, genel anestezi uygulamalarındaki riski arttırmaktadır. Anestezistin karşılaştığı problemler sıklıkla düşük doğum ağırlığı, hipotermi, yandaş pulmoner hastalıklar, metabolik sorunlar, reseptör immatüritesi ve serebral kan akımındaki değişikliklerle ilişkilidir. Genel anestezi öncesi preoperatif olarak bu fonksiyonların değerlendirilmesi önemlidir<sup>5</sup>.

Prematüre bebeklerin ağrıyı algılama yeteneklerinin olduğu bilinmektedir. Tekrarlayan ve belirgin ağrılı uyanlar, uzamış bradikardi ve apneik epizodlar sonucunda belirgin morbidite ile sonuçlanabilir<sup>6,7</sup>. Prematüre bebeklerde, anestezi sırasında desatüras-

yon, bradikardi, apne ve kardiyopulmoner arrest gibi ciddi komplikasyonlar meydana gelebilir<sup>8</sup>. Prematüre bebekler, term bebeklere göre hemodinamik ve solunumsal değişimler açısından, okülökardiyak reflekslerinin de gelişmiş olması nedeniyle daha fazla risk altındadırlar.

Bebeklerde PR için göz muayenesi ağırlı bir işlem ve güçlü stres kaynağıdır. Bunun nedeni göz kapaklarını açık tutmak için spekulum kullanılması ve oftalmoskop ışığının şiddeti olabilir. Ağrı yanıtını azaltmak için tedavi öncesi topikal anestezi uygulaması ağrı yanıtını azaltabilir, ancak gözün basit muayenesinde bile tek başına yeterli olmayabilir<sup>9</sup>.

Chen ve ark.<sup>8</sup>, İngiltere’de yaptıkları anket çalışmasında bebeklerin PR tedavisi sırasında yalnız başına topikal anestezi kullanılmadığını, ankete yanıt verenlerin %50’sinin genel anestezi ile entübasyon ve takiben kontrole ventilasyon uyguladıklarını diğer yarısının da havayolu koruması veya ventilasyon desteği olmadan değişik tiplerde sedasyon uyguladıklarını bildirmişlerdir.

Prematüre retinopati tedavisinde cerrahi yaklaşımda krioterapi veya indirekt lazer fotokoagülasyon (LFK) kullanılmaktadır. Tedavi için indirekt lazer fotokoagülasyon kullanılacaksa girişim süresinin uzayacağı bilinmelidir. Her iki tedavi yöntemi de bebekler için stres kaynağıdır<sup>10</sup>.

Lazer tedavisi sırasında bebeklerin minimal sedasyondan daha fazla derin sedasyon ve analjeziye gereksinimi olabilir. Sedasyon, uyanıklıktan bilinçsizliğe kadar uzanan bir süreçtir. Pediatrik hasta ve yenidoğanlarda sedasyon uygulama yolu veya planlanan sedasyonun seviyesinden bağımsız olarak, koruyucu refleksler kolaylıkla ortadan kalkabilmektedir.

Haigh ve ark.<sup>6</sup> tarafından yapılan çalışmada krioterapi öncesi topikal anestezi uygulanan bebeklerde ciddi ve tekrarlayan kardiyorespiratuar komplikasyonlar bildirilmiştir. Ancak sedatif ve anestezi ilaçları kullanılan ve kontrole ventilasyon uygulanan bebeklerde belirgin olarak daha az komplikasyona rastlanmıştır.

Lazer tedavisini başarılı uygulamak için sedasyon ve analjezi sağlamadan fiziksel hareketsizlik sağlamak, bebekte anlamlı morbidite ile sonuçlanabilen belirgin strese yol açabilir. Sedasyon, analjezik ve kas gevşeticilerin düşük dozlarda kullanılması ile sağlanan dengeli anestezi, yan etkileri azaltarak tedavi için optimal koşulları sağlar.

Sağlıklı yenidoğanlar çok düşük dozlarda sedasyon ve analjeziyi tolere etse de, lazer tedavisi için gereken dozlarda solunum depresyonu ve havayolu obstrüksiyonu oluşabilir. Bu durum ayrıca cerrahinin baş çevresinde uygulanması nedeniyle bebeğin izlenmesini ve havayolu desteğini engeller. Ayrıca, sedasyon uygulamalarının etkileri önceden tahmin edilemeyecek işlem sonunda uzamış sedasyona neden olabilir.

Bunun için lazer tedavisi öncesi bebeklerin elektif olarak entübe ve ventile edilmeleri gereklidir<sup>9</sup>.

Prematüre bebeklerin daha düşük dozda anestezi ajana gereksiniminin olduğunun bilinmesi, hemodinamik dengenin korunması, hiperoksi (SpO<sub>2</sub> %87-92) ve hipotermiden kaçınılması genel anestezi uygulamasında önemlidir. Entübasyon sırasında kas gevşetici kullanılması ve apne sıklığının yüksek olması nedeniyle genel anestezi sonrası mekanik ventilasyon ve yoğun bakım gereksinimi olabilir. PR tanısı ve tedavisi sırasında anestezinin gerekliliği ve anestezi uygulamasının özellikli olduğu bilinmektedir, ancak bildirilen ideal bir anestezi yöntemi mevcut değildir. Genel anestezi uygulamalarında sıklıkla dengeli anestezi için inhalasyon anesteziplerinden sevofluranın seçilmesi, anestezi derinliğinin hızlı kontrolünde avantaj sağlar ve anestezi kesildiğinde uzamış etkisi yoktur. Lazer tedavisi uygulanacak bebeklerin güvenliğini sağlamak için, sedatif, analjezik ve anestezi ilaçlarının karışımını kullanarak entübasyon ve kontrole ventilasyonu sağlamak altın standart olabilir. Yeterli düzeyde anestezi ile kalp hızı ve kan basıncındaki değişiklikler önlenerek, belirgin olarak morbidite azaltılabilir.

Olgularımızın anestezi indüksiyonunda ve idamesinde sıklıkla, ketamin (2mg kg<sup>-1</sup>), fentanil (1µg kg<sup>-1</sup>), sevofluran (%2-3) ve endotrakeal entübasyon için kas gevşetici olarak mivakuryum (0.2 mg kg<sup>-1</sup>) veya rokuronyumun (0.5 mg kg<sup>-1</sup>) tercih edildiği gözlenmiştir.

Endotrakeal entübasyon ile genel anestezi sonrası, havayolu irritasyon semptomlarıyla daha sık karşılaşılmaktadır. Olgularımızın 4’ünde intraoperatif olarak bronkospazm, 1 olguda da desatürasyon ile karşılaşılmıştır. Bronkopulmoner displazi tanısı olan bebeklerde postoperatif dönemde, bronkospazm, ateletazi ve pnömoni insidansı artmaktadır. Bronkospazm geliştiği belirlenen olguların % 75’inde preoperatif bronkopulmoner displazi tanısı mevcuttu. Ferrari ve ark.<sup>11</sup> yaptıkları çalışmada kronik akciğer hastalığı ve bronkopulmoner displazi tanısı olan bebeklerde LM’yi sorunsuz olarak kullanmışlar, LM’nin trakeal yerleştirilmediği için üst ve alt havayollarına daha az iritan olduğunu ve bu nedenle daha avantajlı olduğunu belirtmişlerdir. Bizim incelediğimiz olguların %10’unda LM ile havayolu sağlandığı ve bu olguların gestasyonel haftaları küçük olmasına rağmen postoperatif mekanik ventilasyon desteği gereksinimi olmadığı gözlenmiştir. Bir olguda girişimin kısa süreceği belirtildiğinden yüz maskesi ile kontrole solunum sağlanarak genel anestezi uygulandığı görülmüştür. Ancak yüz maskesi ile genel anestezi uygulaması sırasında, cerrahi alanı kısıtlamasının yanında havayolu güvenliğinin tam sağlanamayacağı kanısındayız.

Lyon ve ark.<sup>12</sup> PR tedavisinde atropin premedikasyonu ile ketamin (2 mg kg<sup>-1</sup>) sedasyonu uyguladıkları ağırlıkları 1500-2840 gr olan ve gestasyonel yaşı ortalama 40 hafta olan 11 bebeğin 3’ünde

## Prematüre Retinopati Yenidoğanların Laser Tedavisi

intraoperatif minor komplikasyon ve postoperatif 2 bebekte CPAP veya mekanik ventilasyon desteği gereken apne geliştiğini bildirmişlerdir.

Genel anestezi sonrası apne sıklığı %30'dur<sup>2</sup>. Postkonsepsiyonel yaş, preoperatif apne hikayesi, ciddi yandaş hastalık ve anemi, postoperatif apne gelişmesinde önemli risk faktörleridir. Özellikle postkonsepsiyonel yaşın 46 haftadan küçük olması ve endotrakeal entübasyon uygulanması postoperatif apne insidansını arttırmaktadır. Apne; hipokapni, ilaçlar (kas gevşetici, opioidler), elektrolit dengesizliği, hipoglisemi ve intrakraniyal patolojiler nedeniyle görülebilmeye rağmen, sıklıkla idiyopatik olarak gelişir. Prematüre bebeklerde genel anestezi stresi olmadan da %20-30 oranında apne görülebilir. Oksijen saturasyonunun %90'dan az olması, apnenin 15 saniye veya daha uzun sürmesi, 15 saniyeden kısa süreli ise bradikardi ile seyretmesi anlamlı olarak kabul edilir. Apne epizodları, bronkopulmoner displazi, anemi ve nörolojik hastalık öyküsü apne riskinin artması ile ilişkilidir<sup>13</sup>.

İncelenen olguların %37.5'unda preoperatif olarak apne olduğu görülmüştür. Prematüre yenidoğanın santral solunum yetersizliğine bağlı apne gelişim riski yüksektir ve postnatal ilk 20 haftada apne sıklığı ve süresi azalır. Apne epizodları cerrahi sonrası ilk 12 saatte başlar ve 48-72 saat devam edebilir. Bu nedenle bebeklerin postoperatif yoğun bakımda en az 24 saat izlenmesi gereklidir. Kurth ve ark.<sup>14</sup> apnesi olan 18 olguda postoperatif ilk 2 saatte 13 olguda ve 5 olguda da 2-12 saat arasında apne atağı geliştiğini, daha küçük bebeklerde apne ataklarının daha uzun sürdüğünü, daha büyük bebeklerde ise küçük bebeklere göre atakların postoperatif daha kısa dönem içinde meydana geldiğini bildirmiştir. İncelediğimiz 40 olgunun 7'sinde postoperatif erken dönemde apne, 2'sinde de desatürasyon ile karşılaşılmış ve bu olguların tümü yoğun bakım ünitesine entübe olarak transfer edilmişlerdir.

Sonuç olarak, prematüre bebeklerde lazer tedavisi sırasında bebeğe en iyi uygun bakımı sağlamak için kuruma özgü politikalar düzenlenmelidir. Prematüre bebeğin neonatolog, pediatrik anestezi ve pediatrik oftalmolog işbirliği ile preoperatif değerlendirilmesi ve uygun hazırlıkların yapılarak prema-

türe retinopatisi tedavisinin yapılması ve postoperatif birlikte izlenmesi olası komplikasyonların gelişimini azaltmada önemlidir.

## Kaynaklar

1. Karna P, Muttineni J, Angell L, Karmaus W. Retinopathy of prematurity and risk factors: a prospective cohort study. *BMC Pediatrics* 2005; 5; 18-25.
2. Shah VA, Yeo CL, Ling YLF, Ho LY. Incidence, Risk Factors of Retinopathy of Prematurity Among Very Low Birth Weight Infants in Singapore. *Ann Acad Med Singapore* 2005; 34; 169-78.
3. Subhani M, Combs A, Weber P, Gerontis C, DeCristofaro JD. Screening Guidelines for Retinopathy of Prematurity: The Need for Revision in Extremely Low Birth Weight Infants. *Pediatrics* 2001; 107; 656-9.
4. Flores-Santos R, Hernandez-Cabrera MA, Hernandez-Herrera R, Sepulveda-Canamar F. Screening for retinopathy of prematurity: Results of a 7-year study of underweight newborns. *Archives of Medical Research* 2007; 38; 440-3.
5. Dal D, Canbay Ö. Prematüre Retinopatisi ve Anestezik Yaklaşım. *Anestezi Dergisi*. 2007; 15; 1-7.
6. Haigh PM, Chiswick ML, O'Donoghue EP. Retinopathy of prematurity: systemic complications associated with different anaesthetic techniques at treatment. *Br J Ophthalmol* 1997; 81; 283-7.
7. Pokela ML. Pain relief can reduce hypoxaemia in distressed neonates during routine treatment procedures. *Pediatrics* 1994; 93; 379-83.
8. Chen SDM, Sundaram V, Wilkinson A, Patel CK. Variation in anaesthesia for the laser treatment of retinopathy of prematurity-a survey of ophthalmologists in the UK. *Eye* 2007; 21; 1033-6.
9. Hartrey R. Anaesthesia for the laser treatment of neonates with retinopathy of prematurity. *Eye* 2007; 21; 1025-7.
10. Özkan H, Köksal N. Prematüre Retinopatisi. *Güncel Pediatri* 2005; 2; 24-8.
11. Ferrari LR, Goudsouzian NG. The Use of Laryngeal Mask Airway in Children with Bronchopulmonary Dysplasia. *Anaesth Analg* 1995; 81; 310-3.
12. Lyon F, Dabbs T, O'Meara M. Ketamine sedation during the treatment of retinopathy of prematurity. *Eye* 2007; 21; 1-3.
13. Walther-Larsen S, Rasmussen LS. The former preterm infant and risk of post-operative apnoea: recommendations for management. *Acta Anaesthesiol Scand* 2006; 50; 888-93.
14. Kurth CD, Spitzer AR, Broennle AM, Downes JJ. Postoperative apnea in preterm infants. *Anesthesiology* 1987; 66; 483-8.