

## Spinal Cerrahi Sonrası Epidural Fibrozisin Önlenmesinde Omentum Greftinin Etkinliği: Deneysel Çalışma

Güray BULUT, Şeref DOĞAN, Muammer DOYGUN

Uludağ Üniversitesi Tıp Fakültesi, Nöroşirurji Anabilim Dalı, Bursa.

### ÖZET

Lomber spinal cerrahi sonrası geçmeyen bel ağrısının en önemli etkeni olarak görülen epidural fibrozisin önlenmesi amacıyla bir çok biyolojik ve biyolojik olmayan materyaller denenmiştir. Biyolojik bir materyal olan omentumun, pediküllü ve serbest kullanımının epidural fibrozis üzerine olan etkinliği sıçanlarda (Sprague Dawley, 400-450g) laminotomi + annular fenestrasyon modelinde araştırıldı. Kontrol grubunda (Grup I) (n=10); laminotomi + annular fenestrasyon, deney gruplarında ise Grup II (n=10); laminotomi + annular fenestrasyon + pediküllü omentum greft, ve Grup III (n=10); laminotomi + annular fenestrasyon + serbest omentum grefti uygulandı. Dört hafta sonra sakrifiye edilen ratlar histopatolojik olarak incelendi. Kontrol grubu ile karşılaştırıldığında, deney gruplarının (pediküllü ve serbest omental greft) epidural fibrozisi istatistiksel olarak anlamlı derecede azalttığı görüldü ( $p<0,001$ ). Ancak pediküllü ve serbest omental greft grupları arasında bir fark saptanmadı. Sonuç, pediküllü ve serbest omental greftler, deneysel olarak spinal cerrahi sonrası epidural fibrozis oluşumunu anlamlı derecede azaltmaktadır.

**Anahtar Kelimeler:** Omentum. Greft. Laminotomi. Epidural fibrozis. Sıçan.

### The Effectiveness of Omental Graft in Preventing Epidural Fibrosis after the Spinal Surgery: An Experimental Study

### ABSTRACT

Several biological and nonbiological materials have been used to prevent epidural fibrosis which has been considered as the most important factor affecting occurrence of persistent low back pain after lumbar spinal surgery. The effect of homolog pediculated or free omentum grafts on epidural fibrosis after lumbar laminotomy and annular fenestration was investigated in Sprague Dawley rats (weighing 400 to 450 grams). In the control group (Group I) (n=10); laminotomy + annular fenestration, in the experimental group (group II) (n=10); laminotomy + annular fenestration + homolog pediculated omental graft, and in group III (n=10) laminotomy + annular fenestration + free omental grefting were performed. All rats were sacrificed four weeks later and examined histopathologically. The epidural fibrosis reduced significantly in the treatment groups compared to the control group ( $p< 0.001$ ). But there was no significant difference between free omentum and pediculated omentum groups. Consequently, pediculated and free omental graft administration decreases the postsurgical epidural fibrosis experimentally.

**Key Words:** Omentum Graft. Laminotomy. Epidural fibrosis. Rat.

Epidural fibrozis laminektominin doğal bir sonucudur<sup>1</sup>. Bu skar dokusu Martinez ve arkadaşları tarafından 'cheloide meningee', La Rocca ve McNab tarafından da 'Laminektomi membranı' olarak adlandırılmıştır<sup>2-4</sup>.

Literatürde, skarın dokular arasında yapışıklıklar yaparak veya yoğun fibrotik dokunun çevre anatomik yapılara bası yapması sonucu klinik olarak önemli

sekelere neden olabildiği rapor edilmiştir<sup>5,6</sup>. Fibrozis ile ilgili problemlerin oranı konusunda bir fikir birliği olmamasına rağmen, pek çok çalışmada eğer alternatif bir kemik veya disk patolojisi yok ise lomber disk operasyonlarından sonraki tekrarlayan semptomların nedeninin fibrozis olabileceği üzerinde durulmuştur<sup>7-11</sup>. Tekrar operasyon gerektiren sebepler arasında %24'ünün epidural fibrozis olduğu belirtilmektedir<sup>12-15</sup>.

Bir çok otör tekrar operasyon gerektiğinde peridural fibrozisin karşılaşılan sadece majör zorluk oluşturmadığını, aynı zamanda intraoperatif komplikasyonlar ve kötü postoperatif sonuçlardan da sorumlu etken olduğunu belirtmişlerdir<sup>7,9,10,16,17</sup>.

Çalışmamızın amacı, deney hayvanlarında pediküllü ve serbest omentum greftinin spinal cerrahi sonrası oluşan epidural fibrozis dokusunu önlemedeki rolünü araştırmaktır.

Geliş Tarihi: 20.11.2007  
Kabul Tarihi: 02.01.2008

Dr. Şeref DOĞAN  
Uludağ Üniversitesi Tıp Fakültesi  
Nöroşirurji Anabilim Dalı  
Görükle, Bursa, 16059  
Tlf: 0 224 2952715  
Fax: 0 224 4429263  
E-mail: serefdogan01@yahoo.com

## Gereç ve Yöntem

Çalışmamızda 10-12 haftalık, 400-450 mg ağırlığında Sprague-Dawley sıçanlar (Dentam; Deneysel Tıp Uygulama ve Araştırma Merkezi) kullanıldı. Deneklere deneyin başlangıcında 30-40 mg/kg Tiopental Sodium (Pentotal sodium, Abbott, İtalya) intraperitoneal olarak verilerek genel anestezi uygulandı. Sıçanlar operasyon masasına prone pozisyonda tesbit edildikten sonra operasyon sahası povidone iodine scrub (Medica brush; %4 chlorhexidine soap, Medica BV, Hollanda) ile 10 dakika fırçalandı ve povidone iodine (Povidon; %10 polivinilpirrolidonyod kompleksi, Saba, Türkiye) solüsyonu ile boyanarak dezenfeksiyon uygulandı. Operasyon sahası steril örtülerle kapatıldı. Sakroiliak krestler palpe edilerek L 1'den sakruma kadar uzanan orta hattan spinöz çıkıntılar üzerinden cilt insizyonu yapıldı. Paraspinöz adaleler künt diseksiyonla sıyrılarak L 4 vertebra bulundu. Takiben mikroskop (Opmi I, Carl Zeiss, Almanya) altında yüksek devirli drill (Aesculap, MicroTrone, Typ. GD 739 R) yardımı ile laminatomi yapıldı. Sinir kökü ortaya çıkartıldı ve disk mesafesi saptanarak No:20 anjioket ile anulus fibroziste tam kat bir defekt oluşturuldu ve disk mesafesi kısmen boşaltıldı.

Her deneğe laminatomi ve diskektomi (annular fenestrasyon) yapılarak üç gruba ayrıldı. Grup I (n=10) kontrol grubu, Grup II (n: 10); laminatomi ve diskektomi yapıldıktan sonra omentum serbest bir şekilde operasyon sahasına konuldu ve Grup III (n: 10): laminatomi ve diskektomi yapıldıktan sonra sol posterolateral taraftan periton açılıp omentum pediküllü olarak cilt altından tünel açılarak laminatomi sahasına transfer edildi. Kanamalar bipolar koter yardımıyla kontrol altına alınarak hemostaz sağlandı. Fasya 3-0 ipek sütür ile, cilt 3-0 prolene ile kapatılarak operasyon sonlandırıldı. Deneklere profilaksi amacı ile operasyondan 30 dakika önce tek doz 50mg/kg Sefazol (Sefazolin sodyum, Mustafa Nevzat, Türkiye) intraperitoneal olarak uygulandı. Operasyon sırasında durasında yırtık veya sinir kökünde yaralanma olan denekler çalışma dışı bırakıldı.

Denekler 4 hafta yaşatıldıktan sonra intraperitoneal yüksek doz 75-100 mg/kg Tiopental Sodium (Pentotal sodium, Abbott, İtalya) ile sakrifiye edildi. Operasyon sahası enfeksiyon açısından değerlendirildikten sonra vertebral kolon laminatomi ve diskektomi sahaslarını içine alacak şekilde blok olarak çıkartıldı. 10 gün süre ile dekalsifiye (Decal; ½ %10 Formik Asid + ½ %8 HCL) edildi.

Histopatolojik inceleme için her bir bloktan seri kesitler alındı. Hematoksilen Eosin (H&E) ve Masson Trichrome (MT) ile boyandı. Preparatlar skar dokusu miktarı açısından histopatolojik olarak değerlendirildi.

di. Skar dokusunun evrelendirilmesi He ve ark.'nın tarif ettiği şekilde puanlandı (Tablo I)<sup>18</sup>.

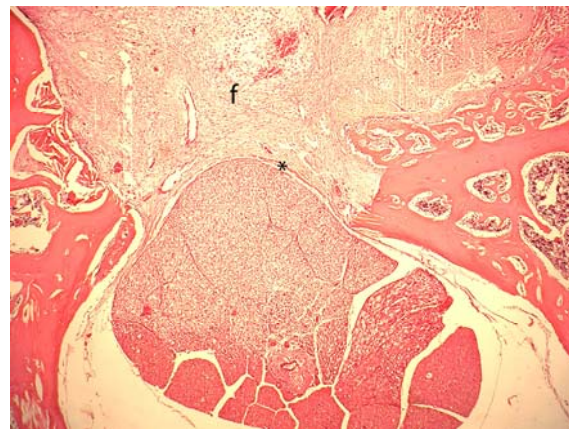
**Tablo I-** Skar miktarının puanlanması<sup>18</sup>.

Grade 0 :	Duraya yapışık skar dokusu yok.
Grade I :	Skar dokusu ve dura arasında sadece ince fibröz bant.
Grade II :	Devam eden yapışıklık izlendiği ancak laminatomi defektinin 2/3'ünden azını oluşturduğundan da.
Grade III:	Skar doku yapışıklığının daha büyük ya da laminatomi defektinin 2/3'ünden daha fazla olduğunda ve/veya sinir köküne uzandığında.

Grupların istatistiksel değerlendirmesi Mann-Whitney Test ile yapıldı. P<0.05 istatistiksel olarak anlamlı kabul edildi.

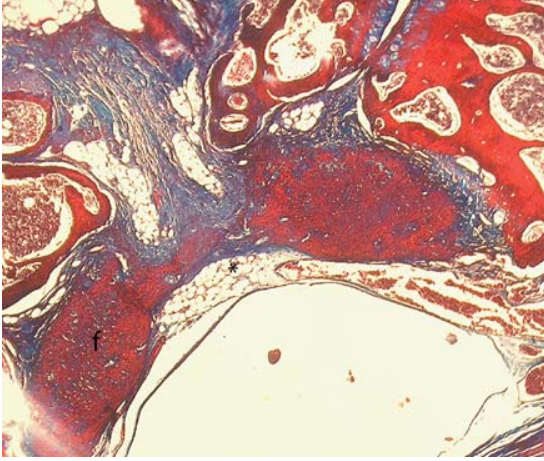
## Bulgular

4. haftanın sonunda hiçbir denekte cilt, ciltaltı, ve laminatomi sahasında enfeksiyon gözlenmedi. Histopatolojik incelemede, kontrol grubunda laminatomi alanında belirgin skar dokusunun olduğu ve skar dokusunun spinal kanala doğru ilerleyerek duraya yapıştığı görüldü (Şekil 1). Serbest omental greft konulan grupta ise skar dokusunun minimal kollajen depozitleri şeklinde gözlemlendi (Şekil 2). Skar dokusunu önlemede, kontrol grubu ile karşılaştırıldığında istatistiksel olarak anlamlıydı (p<0,001). Pediküllü omental greft konulan grupta yine minimal kollajen depozitleri gözlemlendi (Şekil 3). Kontrol grubu ile karşılaştırıldığında istatistiksel olarak anlamlı sonuç elde edildi (p<0,001). Serbest omental greft ve pediküllü omental greft konulan denekler karşılaştırıldığında istatistiksel olarak bir anlamlılık saptanmadı (p>0,05).



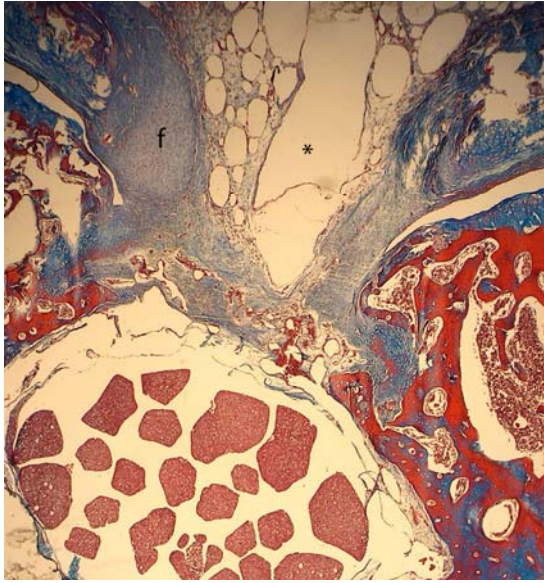
**Şekil 1:**  
Kontrol grubunda duraya yapışık yoğun skar dokusu (Grade III) gözlenmekte (\*; dura mater, f; fibrozis). HEEx40

## Epidural Fibrozisde Omentum Grefti



Şekil 2:

Serbest omentum grefti uygulanan mesafede Grade I skar dokusu (\*; serbest greft, f; fibrozis). MTx40

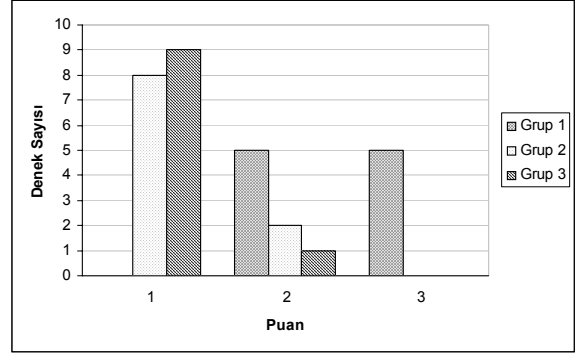


Şekil 3:

Pediküllü omentum grefti uygulanan mesafede Grade I skar dokusu (\*; pediküllü greft, f; fibrozis). MTx40

Kontrol grubunda ki deneklerin 5'inde (%50) Grade 2 skar dokusu görülür iken, diğer 5'inde (%50) Grade 3 skar dokusu gözlemlendi. Serbest omental greft konulan deneklerden 8'inde (%80) Grade 1 skar dokusu görülür iken, 2'sinde (%20) Grade 2 skar dokusu görüldü. Pediküllü omental greft konulan deneklerin 9'unda (%90) Grade 1, 1'inde (%10) Grade 2 skar dokusu saptandı (Şekil 4).

Hiçbir denekte omentum dokusuna karşı gelişmiş reaksiyonel dokuya rastlanmadı. Serbest ve pediküllü omental greft dokuları rezorpsiyon açısından değerlendirildiğinde; her iki deney grubunda da bir miktar doku rezorpsiyonunun olduğu gözlenmesine karşın özellikle serbest olarak konulan omental dokuda daha belirgindi.



Şekil 4:

Grupların histopatolojik puanlamalarının karşılaştırması.

## Tartışma

Lomber disk cerrahisi sonrası görülen tekrarlayan ağrıların sebebi günümüze kadar tatminkar bir şekilde açıklanamamıştır. Ağrıların etyolojik nedeni olarak en sık gösterilen sebep, operasyon bölgesinde iyileşme sürecinin doğal bir sonucu olarak ortaya çıkan epidural bölgedeki skar dokusudur<sup>4,9-12,19-23</sup>.

Skar dokusunun ağrının etyolojisindeki yerinin ne olduğu tam olarak bilinmemektedir. Bununla birlikte skar dokusunun dokular arasında yapışıklıklar yaptığı, yoğun fibrotik dokunun çevre anatomik yapıya bası yaptığı ve sinir kökünün hareketlerini sınırlaması sonucu sinir kökünün duyarlılığını arttırdığı, ayrıca oluşan skar dokusu altında nöronal atrofi ve aksonal dejenerasyon olduğu rapor edilmiştir<sup>4,5,21,24-27</sup>. Çalışmamızda da yoğun skar dokusu olan kesitlerde skar dokusunun duraya yapışarak durayı ve sinir dokularını çektiği ve sinir kökünü belirgin bir şekilde sardığı ve anatomik yapıyı bozduğu gözlemlendi.

Günümüze kadar birçok araştırmacı lomber disk cerrahisi sonrası oluşan skarın önlenmesi amacı ile jelatin sünger, mikropore tape, silastik membran, ADCON-L gibi biyolojik olmayan veya serbest yağ greftleri, ligamentum flavum, ligamentum nuchal ve hayvan kollajen lifleri gibi biyolojik materyelleri kullanmışlardır<sup>3,13,20,24,28</sup>. Biyolojik olmayan materyallerin etkin olmadığı, biyolojik materyallerin ise fibrozisi önlemede etkili oldukları bildirilmiştir<sup>2,24,28-30</sup>. Epidural fibrozisin önlenmesinde en etkin materyalin yağ greftleri olduğu düşünülmektedir<sup>29,30-34</sup>.

Peritoneal kavitede omentum; iskemik organların revaskülarizasyonu, visseral patolojinin olduğu alanların kaplanması, inflamatuvar eksudanın ortadan kaldırılması görevlerini üstlenmiştir<sup>35</sup>. Bu özellikler ekstraperitoneal transpozisyonla diğer kısımlara da taşınabilir. Spinal cerrahide omental doku açık yaraların ve yumuşak doku defektlerinin kapatılmasında kullanılmıştır<sup>35</sup>. Giordano ve ark. spinal cerrahi sonrası gelişen operasyon sahasındaki enfeksiyonun

tedavisinde pediküllü omentum greftini kullanmışlar ve sonucun başarılı olduğunu bildirmişlerdir<sup>36</sup>.

MacMillan ve ark'nın omentumun spinal nörolojik hastalıklardaki etkilerini inceledikleri deneysel çalışmalarında: köpeklerde lomber laminektomi yaparak pediküllü omentum grefti transferi uygulamışlardır. Omental doku ile nöral dokular arasında vasküler bağlantılar olduğu, bu vasküler ilişkinin nekrotik ürünleri azalttığı, enflamatuvar eksudanın emilmesi ve absorpsiyon özelliklerinin epidural fibrozisin önlenmesinde faydalı olduğunu bildirmişlerdir<sup>35</sup>. Buna karşın çalışmalarında deneklere sadece laminektomi uygulanmış fakat disk cerrahisindeki gibi diskektomi yapılmamıştır. Bizim çalışmamızda standart lomber disk cerrahisi uygulanarak deneklere diskektomide yapılmıştır.

Laminektomi sonrası oluşan epidural skar dokusunun değerlendirildiği bir çok deneysel çalışmada, skar dokusunun posterior spinal kaslardan kaynaklandığı düşünüldüğünden diskektomi uygulanmamıştır<sup>17,35</sup>. Halbuki diskektomi (annular fenestrasyon) sonucu peridural mesafeye açılan nükleus pulposusun inflamatojenik kapasitesi<sup>14,37,38</sup>, immünolojik kapasitesi<sup>38</sup> ve mikrovasküler değişikliklere sebep olabilmesi ile epidural fibrozisin ve ağrının etyolojisinde rol oynayabileceği bilinmektedir. Bu nedenlerle tek başına laminotomi veya laminektominin yetersiz olacağını düşünerek modelimize annular fenestrasyonda eklenmiştir.

Çalışmamızda La Rocca ve McNab'in bulgularına benzer şekilde, skar dokusunun yoğun olarak görüldüğü kontrol grubunda skar dokusunun paraspinöz kasların altında olan skar dokusunun bir uzantısı şeklinde olduğunu gözlemledik. Bu bulgu operasyon sahasına konulacak ve skarın ilerlemesine engel olacak bir maddenin laminektomi membranını engelleyebileceği şeklinde değerlendirilebilir. Barbera ve ark., köpeklerde akrilik plastik ve Kiel kemik grefti ile yaptıkları deneysel çalışmalarında, bu materyallerin skar dokusunun spinal kanal içerisine doğru ilerlemesini önlediğini ve dura ile kaslar arasında ki yapışıklığı solid bir bariyer görevi yaparak engellediğini ortaya koyarak solid bir bariyerin gerekli olduğu sonucuna varmışlardır<sup>2</sup>. Ancak bu amaçla kullanılan materyallerin biyolojik olmaması ve serbest olmaları potansiyel olarak spinal kanala doğru kayarak bası yapabilir olmaları nedeniyle kullanımları sınırlı kalmıştır<sup>20,39</sup>.

Çalışmamızda pediküllü ve serbest olarak operasyon sahasını kaplayacak şekilde yerleştirilen omentum greftinin, spinal kanala doğru paraspinal adalelerden uzanan skar dokusunun miktarını belirgin olarak azalttığını saptadık. Kontrol grubu ile karşılaştırıldığında hem pediküllü hem de serbest olarak uygulanan omentum greftinin epidural fibrozisi önlemedeki etkisi istatistiksel olarak anlamlıydı ( $p < 0,001$ ). Ancak serbest omental greft ve pediküllü omental greft

uygulanan denekler karşılaştırıldığında istatistiksel olarak fark saptanmadı ( $p > 0,05$ ).

Çalışmamızda pediküllü ve serbest olarak kullanılan omental dokuya bağlı olarak deneklerin hiçbirinde nörolojik defisit gelişmedi. Ancak literatürde serbest olarak kullanılan greftlere bağlı kauda equina gelişen olgular bildirilmiştir<sup>20,24,30,31,39</sup>. Bununla birlikte, literatürde serbest yağ greftlerinin resorbe olabileceğide bildirilmiştir<sup>20,32,39</sup>. Bizim çalışmamızda da serbest olarak konulan omental dokuda bir miktar rezorpsiyon olduğu tespit edilmiştir.

Operasyon bölgesinde gelişen enfeksiyonun yoğun skar dokusu oluşumuna neden olduğu da bilinmektedir<sup>40</sup>. Çalışmamızda deneklerin hiçbirinde enfeksiyona rastlanmadı. Operasyonun steril şartlar altında yapılmış olması, operasyon öncesi profilaksi amacı ile antibiyoterapi uygulanması bu sonucun elde edilmesini sağlamış olabilir. Ayrıca omental greftin spinal enfeksiyonların tedavisinde kullanılmış olması da bu sonuca katkıda bulunmuş olabilir<sup>36</sup>.

Sonuç olarak, omentum dokusunun pediküllü ve serbest olarak spinal cerrahi sonrası kullanıldığında epidural fibrozisin önlenmesinde etkin bir biyolojik materyal olduğu, daha az yapışıklık oluşturarak bir bariyer gibi görev yaptığı sonucuna varılmıştır.

## Kaynaklar

1. Yong-Hing K, Relily J, De Korompay V, Kirkald-Willis WH. Prevention of nerve root adhesions after laminectomy. Spine 1980; 5:59-64
2. Barbera J, Gonzales J, Esquerdo J, Broseta J, Barcai-Salorio JL: Prophylaxis of the laminectomy membrane. An experimental study in dogs. J Neurosurg. 1978; 49: 419-24
3. Kuivila TE, Berry JL, Bell GR, Steffee AD: Heparinized materials for control of the formation of the laminectomy membrane in experimental laminectomies in dogs. Clin Ortho Rel Res 1988; 236: 166-73
4. Martin-Ferrer S: Failure of autologous fat grafts to prevent postoperative epidural fibrosis in surgery of the lumbar spine. Neurosurgery 1989; 24:718-21
5. Brodsky AE: Post-laminectomy and post-fusion stenosis of the lumbar spine. Clin Ortho Rel Res 1976; 115:130-8
6. Jönsson BO, Strömqvist B: Clinical characteristics of recurrent sciatica after lumbar discectomy. Spine 1996; 21(4): 500-5
7. Annertz M, Jonsson B, Stromqvist B, Holtas S: No relationship between fibrosis and sciatica in the lumbar postdiscectomy syndrome: A study with contrast-enhanced magnetic resonance imaging in symptomatic and asymptomatic patients. Spine 1995; 20(4): 449-53
8. Bekar A, Dalgıç A, Korfaı E, Aksoy K, Cordan T, Doygun M: Disk hernisi ameliyatlarının komplikasyonları ve rezidiv diskler. Uludağ Üniv Tıp Fak Derg 1994; 2-3:137-40
9. Carroll SE, Wiesel SW: Neurologic complications and lumbar laminectomy. Clin Ortho Rel Res 1992; 284:14-3
10. Cauchoux J, Ficat C, Girard B: Repeat surgery after disc excision. Spine 1978; 3(3): 256-9
11. Hoyland JA, Freemont AJ, Denton J, Thomas AMC, McMillan JJ, Jasyon MIV: Retained surgical swab debris in

## Epidural Fibrozisde Omentum Grefti

- post-laminectomy arachnoiditis and peridural fibrosis. *J Bone Joint Surg [Br]* 1988;70-B:659-62
12. Pennigton B, McCarron RF, Laros GS. Identification of IgG in the canine intervertebral disc. *Spine* 1988; 13(8):909-12
  13. Petrie JL, Ross JS. Use of ADCON®-L to inhibit postoperative fibrosis and related symptoms following lumbar disc surgery. A preliminary report. *Eu Spine J* 1996; 5(Suppl 1): 10-7
  14. Robertson JT. Role of epidural fibrosis in the failed back: A review. *Eur Spine J* 1996;5 (Suppl 1): 2-6
  15. Ross JS, Robertson JT, Fredericson RCA, et al.: Association between peridural scar and recurrent radicular pain after lumbar discectomy: Magnetic resonance evaluation. *Neurosurgery* 1996; 38(4):855-61
  16. North RB, Campbell JN, Jans CS, et al.: Failed Back Surgery Syndrome: 5- Year follow-up in 102 patients undergoing repeated operation. *Neurosurgery* 1991; 28(5): 685-91
  17. Songer MN, Rauschnig W, Carson EW, Pandit SM: Analysis of peridural scar formation and its prevention after lumbar laminectomy and discectomy in dogs. *Spine* 1995; 20(5):571-8
  18. He Y, Revel M, Loty B. A quantitative model of postlaminectomy scar formation. Effects of a nonsteroidal antiinflammatory drug. *Spine* 1995; 20:557-63
  19. Boden SD, Davis DO, Dina TS, Parker CP, O'Malley S, Sunner JL, Wiesel SW: Contrast-enhanced MR imaging performed after successful lumbar disc surgery: prospective study. *Radiology* 1992; 182(1): 59-64
  20. DiFazio FA, Nichols JB, Pope MH, Frymoyer JW: The use of expanded polytetrafluoroethylene as an interpositional membrane after lumbar laminectomy. *Spine* 1995; 20(9): 986-91
  21. Gerszten PC, Moossy JJ, Flickinger JC, Gerszten K, Kalend A, Martinez AJ: Inhibition of peridural fibrosis after laminectomy using low-dose external beam radiation in a dog model. *Neurosurgery* 2000; 46(6): 1478-84
  22. Jinkins JR, Osborn AG, Garrett D, Hunt S, Story JL: Spinal nerve enhancement with Gd-DTPA: MR correlation with the postoperative lumbosacral spine. *AJNR* 1993; 14: 383-94
  23. Merrild U, Sgraad I: Sciatica caused by perifibrosis of the sciatic nerve. *J Bone Joint Surg [Br]*. 1986 ; 68(5):706
  24. Boot DA, Hughes SPF: The prevention of adhesions after laminectomy. Adverse results of Zenoderm implantations into laminectomy sites in rabbits. *Clinical Orthopedics and Related Research* 1987; 215: 296-302
  25. Cervellini P, Curri D, Volpin L, Bernardi L, Pinna V, Benedetti A: Computed tomography of epidural fibrosis after discectomy: A comparison between symptomatic and asymptomatic patients. *Neurosurgery* 1988; 23(6): 710-3
  26. Jayson MIV. The role of vascular damage and fibrosis in the pathogenesis of nerve root damage. *Clinical Orthopaedics and Related Research* 1992; 279:40-8
  27. Yamagami T, Matsui H, Tsuji H, Ichimura K, Sano A: Effects of laminectomy and retained extradural foreign body on cauda equina adhesion. *Spine* 1993; 18(13): 1774-81
  28. Boyacı S, Bekar A, Kocaeli H, Doygun M, Tolunay Ş: Bel cerrahisi sonrası peridural fibrozis'in önlenmesinde Adcon-L'nin etkinliği. *Türk Nöroşirürji Dergisi* 2000; 10: 102-8
  29. Abitbol JJ, Lincain TL, Lind BI, Amiel D, Ing D, Akeson WH, Garfin SR: Preventing postlaminectomy adhesion: A new experimental model. *Spine* 1994; 19(16):1809-14
  30. Gill GG, Sakovich L, Thompson E: Pedicle fat graft for the prevention of scar formation after laminectomy: *Spine* 1979; 4(2):176-86
  31. Abitbol JJ: Point of View. *Spine* 1995; 20(5): 579-80
  32. Bryant MS, Bremer AM, Nguyen TQ, Autogeneic fat transplants in the epidural space in routine lumbar spine: MR imaging assessment. *AJNR* 1988; 9: 169-78
  33. Keller JT, Dunsker SB, McWhorter JM, et al.: The fate of autogenous grafts to the spinal dura. An experimental study. *J Neurosurg* 1978; 49:412-8
  34. Langenskiöld A, Kiviluoto O: Prevention of epidural scar formation after operations on the lumbar spine by means of free fat transplants. A preliminary report. *Clinical Orthopedics and Related Research* 1976; 115:92-5
  35. MacMillan M, Stauffer S: The effect of omental pedicle graft transfer on spinal microcirculation and laminectomy membrane formation. *Spine* 1991; 16:176-80
  36. Giordano PA, Griffet J, Argenson C: Pedicle greater omentum transferred to the spine in a case of postoperative infection. *Plast And Recon. Surgery* 1993; 93(7): 1508-11
  37. Saal JS, Franson RC, Dobrow R, Saal JA, White AH, Goldthwaite N: High level of inflammatory phospholipase A2 activity in lumbar disc herniations. *Spine* 1990; 15(7): 674-8
  38. Saal JS: The role of inflammation in lumbar pain. *Spine* 1995; 20(15): 1821-7
  39. Lee CK, Alexander H: Prevention of postlaminectomy scar formation. *Spine* 1984; 9:305-12
  40. Benoist M, Ficat C, Baraf P, Cauchoix J: Postoperative lumbar epidural arachnoiditis. *Spine* 1994; 5(5):432-6