

## PARATIROID KİSTLERİ: BİR OLGU SUNUMU

M. Emin İRFANOĞLU\*, İrfan COŞKUN\*\*, Candan AKBUDAK\*\*\*  
Ferhat GEGA\*\*\*

### ÖZET

1991 yılında kliniğimize boyunda şişlik ve kilo alamama şikayetiyle bir paratiroid kisti olgusu müracaat etmiştir. Hasta 38 yaşında bir erkekti. Hasta ameliyat edilerek kist çıkarılmıştır.

Anahtar Kelimeler: Paratiroid, kist.

### SUMMARY

#### PARATHYROID CYSTS: A CASE REPORT

A patient with parathyroid cyst admitted in our clinic with the complaints of a mass in the neck and no weight gain in 1991. The patient was a 38 years old male. The parathyroid cyst removed from the neck by surgical means.

Key Words: Parathyroid, cyst.

### GİRİŞ

Paratiroid kistleri ender görülmektedir. Kendi aralarında fonksiyonel ve nonfonksiyonel olarak iki gruba ayrılır. Nonfonksiyonel paratiroid kistleri 40-60 yaşları arasında ve kadınlarda, fonksiyonel olanlar ise erkeklerde daha sık görülmektedir (1, 2, 3). 1991 yılı içinde kliniğimizde bir nonfonksiyonel paratiroid kisti saptanmış ve cerrahi olarak tedavi edilmiştir.

### OLGU

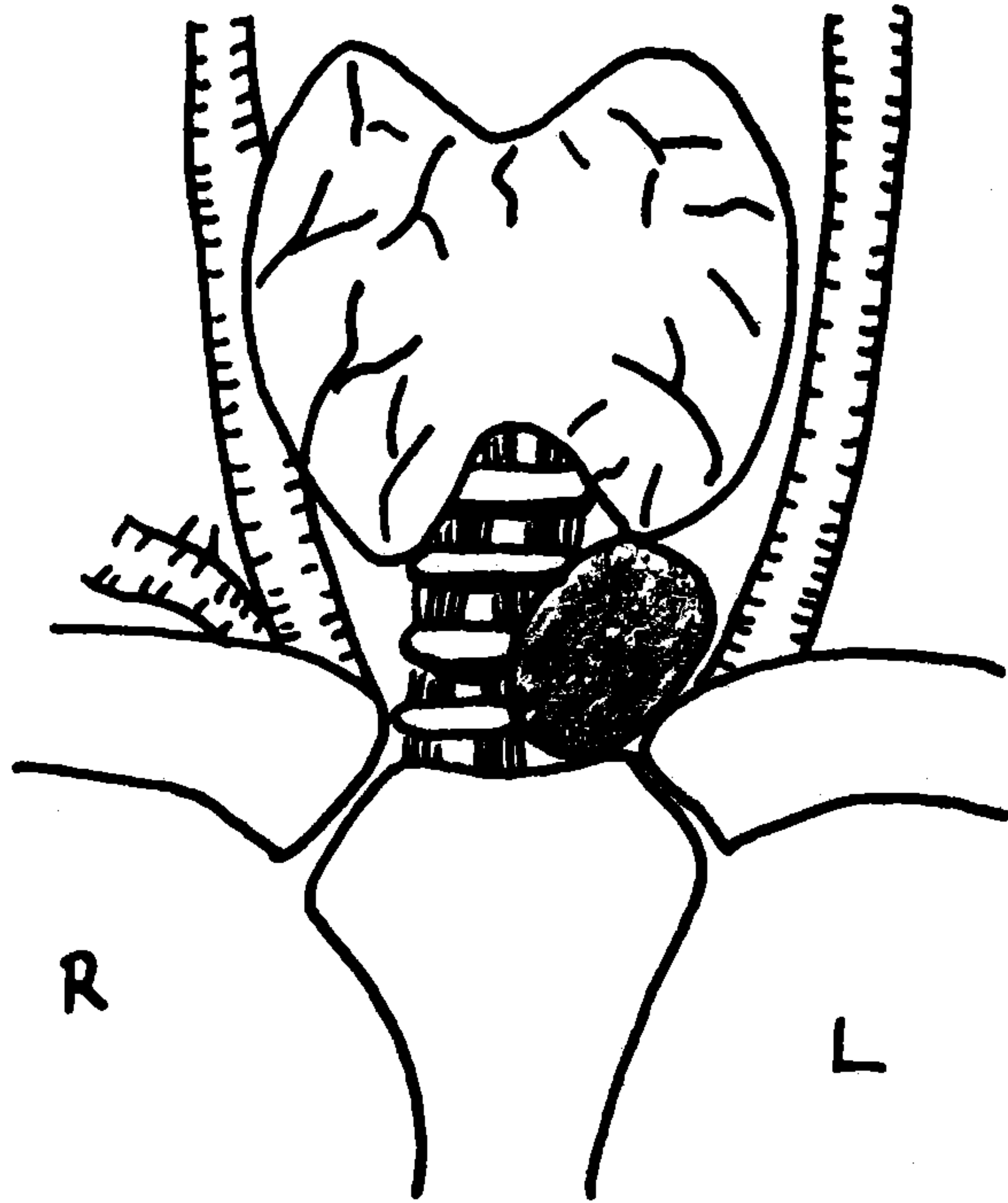
M.D. 38 yaşında erkek. Prot. no:91/3808. Boyunda şişlik ve kilo alamama şikayetiyle kliniğimize müracaat etti. Boyundaki şişliği müraca-

\* T.Ü. Tıp Fakültesi G. Cerrahi A.B.D. (Prof. Dr.).

\*\* T.Ü. Tıp Fakültesi G. Cerrahi A.B.D. (Uz. Dr.).

\*\*\* T.Ü. Tıp Fakültesi G. Cerrahi A.B.D. (Araş. Gör. Dr.).

caatından bir ay önce tesadüfen fark etmiş. Uzun yıllardan beri 60 kg ağırlığındaymış. Öz geçmişinde akciğer tüberkülozu var. Fizik muayenede jugulumun üst kısmında ve orta hattın hafifçe solunda 3x3 cm boyutlarında ağrısız, orta sertlikte, yutkunmakla hareketli, üzeri düz ve yuvarlak bir kitle saptandı (Şekil 1). Tiroid sintigrafisinde sol lop aktivite tutulumu sağa göre hafifçe artmış bulundu. T3, T4 ve TSH değerleri normaldi. Serum kalsiyum ve fosfor değerleri sırasıyla %9.5 ve %3.0 mg ölçüldü. Tiroid bezine ait olmayan kistik kitle ön tanısıyla ekspolerasyona karar verildi. Genel anestezi altında Kocher'in kolye insizyonu ile kitleye ulaşıldı. İnce duvarlı, içi sıvı dolu kistik kitle çevre dokulardan kolayca disseke edildi. Kistin tiroid bezi ile herhangi bir ilişkisi yoktu. Kist sıvısı renksiz ve berrak görünümdeydi. Patolojik incelemede (91/2489) ince, fibrotik duvarlı kistik dokunun duvarında oval, uniform nüveli ve geniş stoplazmalı paratiroid hücrelerinin görülmesiyle "paratiroid kisti" tanısı kondu. Ameliyat sonrası dönemde komplikasyon görülmedi ve hasta 3. gün şifa ile taburcu edildi.



Şekil 1. Elastik kıvamda, üzeri düzgün, ağrısız ve yutkunmakla hareketli kitlenin (paratiroid kisti) boyundaki lokalizasyon yeri.

## TARTIŞMA

Paratiroid kistleri ender görülür. Günümüze kadar literatürde 168 olgu bildirilmiştir (1). Paratiroid kistleri fonksiyonel ve nonfonksiyonel olmak üzere iki gruba ayrılır. Bildirilen olguların yaklaşık %70-80'ini nonfonksiyonel paratiroid kistleri oluşturur ve genellikle asemptomatikler. Nonfonksiyonel paratiroid kistleri 40-60 yaşları arasında ve kadınlarda daha sık görülür. Hastalar zaman zaman boyunda ağrı, ses kısıklığı ve yutma güçlüğünden yakınabilirler (2). Vakaların %20-30'unu fonksiyonel grup oluşturur. Erkeklerde daha sıktır (erkek kadın oranı: 1.6/1 dir). Adele güçsüzlüğü, halsizlik, psikiyatrik bozukluklar, konstipasyon, artralji, peptik ülser, renal kolik veya mesane taşları gibi hiperparatiroidi semptom ve bulguları görülebilir (2, 3). Bizim olgumuz nonfonksiyonel bir paratiroid kistiydi ve boyunda şişlik dışında herhangi bir belirti ve bulgusu yoktu.

Paratiroid kistleri çoğunlukla boyunun sol tarafında ve tiroid alt kutbuna yakın olarak bulunurlar. Mandibula köşesine ve mediastinuma yerleşebilirler. Literatürde bildirilen olguların 16 tanesi mediastinal yerleşimlidir (3, 4). Kistlerin büyüklüğü değişkendir. 11 olguluk bir seride 1.6-10 cm arasında bildirilmiştir (5). Olgumuzda paratiroid kisti 3x3 cm ebatlarında, jugulumun hemen üstünde ve orta hattın solundaydı.

Kistlerin orijinleri hakkında fikir birliği yoktur. Ancak embriyolojik kökenli olduğu düşünülmektedir (4).

Paratiroid kistleri soliter ve unilokülerdirler. Fizik muayenede düzgün yüzeyli, ağrısız, yumuşak ya da sert kıvamda kitlelerdir (2, 4).

Radionükleit inceleme genellikle nonspesifiktir. Tiroid bezi içinde ya da çevresinde bulunan bir paratiroid kisti bir tiroid soğuk nodülü düşündürür (2, 4, 6). Sonografi düz duvarlı anekoik lezyonu gösterir. Genellikle kist içinde internal yapılar yoktur. Paratiroid kistlerinin tiroid lezyonları, thyro glossal kanal kistleri ve brachial yarık kistleri gibi boyundaki diğer kistik oluşumlardan sonografik olarak ayırımı güç olabilir (2). Komputerize tomografide boyunda ve mediastinumda kistik kitleler şeklinde görülür (6).

Olgumuzda olduğu gibi bir çok paratiroid kistin ortak bulgusu kist sıvısının renksiz ve berrak olmasıdır. Bulanık, kanlı ve süt gibi sıvı diagnostik değildir. Kist sıvısının ponksiyonu nonfonksiyonel bulgular da küratif olabilir (2, 4, 7). Kist içindeki paratiroid hormon düzeyi serum



paratiroid hormon düzeyinden daha yüksektir. Bu bulgu her iki tip paratiroid kistlerinde görülebilir (2, 7).

Kist sıvısının ya da kist duvarından yapılan aspirasyon biopsisinin sitolojik incelenmesinde oksifik paratiroid hücrelerinin görülmesi bir paratiroid lezyonunu gösterir (2).

Fonksiyonel paratiroid kistlerinde serum kalsiyum düzeyi yüksek, fosfor düzeyi ise düşük bulunabilir. Hiperparatiroidi krizi (hiperkalsemi alevlenmesi) görülebilir. Bu nedenle serum kalsiyum ve fosfor değerleri ölçülebilir (5). Literatürde ince iğne aspirasyon biopsisini takiben de hiperkalsemi alevlenmesi bildirilmiştir (7). Paratiroid kistleri içine spontan kanama da olabilir (1).

Paratiroid kistlerinin tedavisi cerrahidir. Özellikle fonksiyonel paratiroid kistleri öncelikle çıkarılmalıdır. Genel durumu kötü ve ameliyatı kaldıramayacak hastalarda kistin aspirasyonu belirtilerin hafiflemesini sağlayabilir (2, 4, 5, 7).

Paratiroid kistleri boyundaki ve mediastinumdaki kistik kitlelerin ayırıcı tanısında düşünülmelidir. Dikkatli bir anamnez alınmalı, hiperparatiroidi bulguları aranmalıdır. Serum kalsiyum ve fosfor değerleri ölçülmeli, tiroid fonksiyon testleri ve sintigrafisi yapılmalıdır. Boyunda saptanan kistik bir kitlenin ponksiyonunda berrak ve su gibi bir sıvı elde edilirse paratiroid kisti akla gelmeli ve kist sıvısında ve serumda paratiroid hormon düzeyleri ölçülmelidir.

#### KAYNAKLAR

1. Dick J.A., Brame G.K., Owen W.J.: *Spontaneous bleeding into a parathyroid cyst*. Br J Surg, 72 (9):693, 1985.
2. De Ramio A.J., Kane R.A., Katz J.F., et al.: *Parathyroid cyst: Diagnosis by sonography and needle aspiration*. AJR, 142(6):1227-8, 1984.
3. Ramos-Gabatin A., Mallete L.E., Bringham F.R., et al.: *Functional Mediastinal Parathyroid Cyst: Dynamics of parathyroid hormone secretion during cyst aspiration and surgery*. Am J Med 79 (5): 633-9, 1985.
4. Asfar S., Smith G., Krukowski Z.H.: *Parathyroid cysts* World J Surg 6(6):117-81, 1982.
5. Calandara D.B., Shah K.H., Prinz R.A., et al.: *Parathyroid cysts: A report of eleven cases including two associated with hyperparathyroid crisis*. Surg 94 (6):887-92, 1983.
6. Krudy A.G., Doppman J.L., Shawker T.H., et al.: *Hyperfunctioning cystic parathyroid glands: CT and Sonographic findings*. AJR 1421 (1) 175-8, 1984.
7. Kabayashi A., Kuma K., Matsuzuka F., et al.: *Exacerbation of hypercalcemia after needle biopsy of a parathyroid cyst*. Ann Ind Med 15:110(4):326-7, 1987.