

## Akut İnvaziv Fungal Rinosinüzit: 18 Vakanın Klinik Analizi

Uygar Levent DEMİR, Ege ÖZTOSUN, Sevilay HANÇER TECİMER,  
Fikret KASAPOĞLU

Uludağ Üniversitesi Tıp Fakültesi, Kulak Burun Boğaz Hastalıkları Anabilim Dalı, Bursa.

### ÖZET

Bu çalışmanın amacı kliniğimizde akut invaziv fungal rinosinüzit (AİFR) tanısıyla cerrahi debridman uyguladığımız hastaların klinik verilerinin retrospektif olarak değerlendirilmesidir. Çalışmaya Uludağ Üniversitesi Tıp Fakültesi KBB Anabilim Dalı'nda Mart 2010 ile Mayıs 2012 tarihleri arasında AİFR nedeniyle opere edilen 18 hasta dahil edilmiştir. Bu hastaların primer hastalıkları, nötropeni durumu, izole edilen patojen mantarlar, invaze olan bölgeler, uygulanan cerrahi modaliteler ve sağkalım oranları kayıtlardan tespit edilerek incelendi. Hastaların 11'inde (%61,1) hematolojik malignite, 4'ünde diabetes mellitus (%22,2), 2'sinde (%11,1) aplastik anemi ve birinde (%5,5) nefrotik sendrom tanısı bulunmaktaydı. İnvaziv fungal patojenlerin dağılımı ise; 4 (%22,2) hastada mukor ve 14 (%77,7) hastada ise aspergillus şeklinde olup, aspergillus flavus 9/18 (%50) oranı ile en sık izole edilen patojendir. En sık etkilenen anatomik yapı ise septal mukoza ve septal kartilajdır (%88,8). Hastaların genel sağkalım oranı %33,3 (6/18) olarak tespit edilmiştir. AİFR, immünoşüprese hastalarda hızlı ilerleyerek mortal seyredabilen bir enfeksiyon olduğundan, erken tanı konması ve sonrasında zaman kaybedilmeden yapılacak cerrahi ile birlikte agresif anti-fungal tedavi verilmesi prognoz açısından oldukça önemlidir.

**Anahtar Kelimeler:** İnvaziv fungal sinüzit. Mukor. Aspergillus. Cerrahi.

**Acute Invasive Fungal Rhinosinüitis: The Clinical Analysis of 18 Patients**

### ABSTRACT

The aim of this study is to evaluate the clinical data of the patients who underwent surgical debridement with the diagnosis of acute invasive fungal rhinosinüitis (AIFR). A total of eighteen patients who underwent surgery between March 2010 and May 2012 at the Otolaryngology Department of Uludağ University Medical School, were enrolled in the study. The background information of all patients such as primary disease, status of neutropenia, isolated pathogenic fungi, effected anatomical regions, surgical modalities, and survival rates were retrieved from patients files. Eleven patients (61.1%) were diagnosed with hematological malignancy, 4 patients (22.2%) were diagnosed with diabetes mellitus whereas 2 had aplastic anemia and one had nephrotic syndrome. In addition, the distribution of invasive fungal pathogens were as follows; mucor in 4 (22.2%) and aspergillus in 14 (77.7%) patients. The most frequent pathogen isolated in cultures was aspergillus flavus in 50%. Septal mucosa and septal cartilage were the most effected (88.8%) anatomical structures and the general survival rate was 33.3%. In conclusion, since AIFR may rapidly progress and causes mortality in immunocompromised patients, early diagnosis and prompt surgical intervention combined with antifungal treatment is essential for better prognosis.

**Key Words:** Invasive fungal sinusitis. Mucor. Aspergillus. Surgery.

İnvaziv fungal rinosinüzit, nazal kavite ve paranasal sinüslerin mukozasının mikotik patojenlerce infiltrasyonu olup, daha az görülen ve hızlı ilerleyerek mortal seyredabilen alt tipi akut invaziv fungal rinosinüzit (AİFR) olarak isimlendirilir<sup>1,2</sup>. AİFR, immünoşüprese hastalarda progresif seyir göstererek orbitaya veya vasküler yolla kavernoöz sinüs ve beyin parankimine yayılabilir<sup>3</sup>. AİFR, hemen her zaman nötropeni nedeniyle immün sistemi zayıflamış olan kişilerde görülür.

Bu hastalar genellikle hematolojik malignite, aplastik anemi nedeniyle tedavi alan veya kemik iliği ve solid organ transplantı sonrası immünoşüpresif kemoterapi alan kişilerdir<sup>1,4-6</sup>. Ayrıca nötrofillerin fagositik fonksiyonunu bozulduğundan dolayı kontrolsüz diabeti ve ketoasidozu olan hastalar AİFR açısından risk altındadırlar<sup>7</sup>. En sık tespit edilen patojenler Aspergillus ve Mucoraceae olup, bunlar genellikle toprakta, tozda, meyvelerin yüzeyinde veya oranazal mukozada bulunan mantar sporlarının hava yoluna inhalasyonu ile bulaşlırlar<sup>2,7</sup>.

İmmünoşüprese hastalarda burun tıkanıklığı, fasiyal ağrı ve rinore gibi semptomların hızla ilerlemesi ve antibiyoterapiye rağmen 48 saat süren ateş olması şüphe uyandırmalıdır. Bu hastalarda, endoskopik nazal muayenede kahverengi-siyah kabuklanma, mukozada yer yer solukluk ve nekroz alanları olması

Geliş Tarihi: 04.06.2012  
Kabul Tarihi: 12.06.2012

Dr. Uygar Levent DEMİR  
Uludağ Üniversitesi Tıp Fakültesi,  
Kulak Burun Boğaz Hastalıkları Anabilim Dalı, Bursa.  
Çep Tel.: 0533 463 13 27  
e-posta: uygardemir@hotmail.com

invaziv fungal sinüziti kuvvetle düşündürmelidir<sup>7</sup>. Erken dönemde bakteriyel rinosinüzitten ayrımı kolay olmadığından, yüksek riskli hastalarda muayene bulguları erken tanı için oldukça önemlidir. Tanıda görüntü yöntemleri özellikle de paranasal sinüs tomografileri, AİFR hastalarında kemik erozyonunun tespiti ve periorbital veya intrakraniyal invazyonun değerlendirilmesi açısından oldukça faydalıdır<sup>1,4</sup>. Kesin tanı için, endoskopik muayenede şüpheli dokulardan biyopsi yapılması ve alınacak dokulardan patolojik inceleme ve kültür yapılması gerekmektedir. Kültürler antifungal tedaviye başlanmadan önce alınmalıdır.

AİFR, yüksek morbidite ve mortalite oranlarına sahiptir. Bu nedenle erken tanı ve tedavi hastalığın prognozunda önemli rol oynar<sup>1</sup>. Mortalite oranlarının son yıllarda yapılan çalışmalarda %50-80'lerden %20'lere kadar gerilediği görülmektedir<sup>4</sup>. Tedavi altta yatan predispozan faktörün tedavisi, sistemik antifungal tedavi ve geniş cerrahi debridmandan oluşur. Cerrahi rezeksiyonun mantar yükünün azaltılması ve bunun sonucu antifungal tedavi etkinliğinin artmasını sağladığı ve morbiditeyi azalttığı düşünülmektedir<sup>1</sup>.

Bu çalışmanın amacı kliniğimizde AİFR nedeniyle cerrahi tedavi uygulanan hastaların klinik bulguları ile uygulanan cerrahi tedavilerin prognoza olan etkilerini retrospektif olarak literatür bilgileri ışığında incelemektir.

## Gereç ve Yöntem

Bu çalışmaya Uludağ Üniversitesi Tıp Fakültesi KBB Hastalıkları Anabilimdalı'na invaziv fungal rinosinüzit öntanısıyla konsülte edilen ve yapılan biyopsi sonucu kesin tanı konarak cerrahi uygulanan tüm hastalar dahil edilmiştir. Mart 2010 ve Mayıs 2012 tarihleri arasında kliniğimizde AİFR nedeniyle cerrahi yapılan 13 erkek ve 5 kadın toplam 18 hastanın klinik verileri retrospektif olarak taranmıştır.

Hastaların tümünün dosyalarından demografik verileri, altta yatan primer hastalığı, nötropeni durumu, alınan biyopsilerin patolojileri ve kültür sonuçları ve uygulanan cerrahi modaliteleri belirlenerek kayıt altına alındı. Cerrahi sırasında etkilenen bölgeler endoskopi altında saptanarak bu alanlardan makroskopik olarak sağlam dokuya ulaşılan kadar geniş rezeksiyonlar yapıldı (Şekil 1, 2). Ayrıca çalışmaya alınan hastaların genel sağkalım oranları ve mortalite nedenleri tespit edilme-ye çalışıldı.

## Bulgular

Hastalarımızın yaş ortalaması 41.3 olup yaş aralığı 9 ile 76 arasındadır. AiRS gelişmesinde rol oynayan altta yatan primer hastalıklara bakıldığında; hematolojik malignite 11 (%61,1), aplastik anemi 2 (%11,1),

kontROLSÜZ Tip 1 diabetes mellitus 4 (%22,2) ve nefrotik sendrom 1 (%5,5) hastada tespit edilmiştir. Hastaların operasyon öncesi hemogram sonuçları incelendiğinde 5 (%27,8) hastada nötrofil sayısının normal sınırlarda ve 13 (%72,2) hastada ise <500mm<sup>3</sup> olduğu belirlendi. Trombositopenisi (<50.000 platelet/ml) olan 9 hastanın tümü hematolojik malignitesi olan ve bu nedenle operasyon öncesi trombosit replasmanı yapılan kişilerdi (Tablo I).

Operasyon öncesi ve sırasında alınan doku biyopsilerinde 4 (% 22,2) hastada mukor ve 14 (%77,7) hastada ise aspergillus patojenleri tespit edildi. Yapılan mantar kültürlerinde 9 aspergillus flavus, 3 aspergillus niger ve 3 aspergillus fumigatus mantarı üremesi olduğu görüldü. En çok etkilenen bölgeler sıklık sırasıyla septum nasi 16 (%88,8), alt konka 7 (%38,9), orta konka 7 (%38,9), maksiller sinüs medial duvar 7 (%38,9), anterior ve posterior etmoidal hücreler 5 (%27,8), sert damak 3 (%16,6), orbita medial duvar 3 (%16,6), sfenoid sinüs 2 (%11,1), orbita ve/veya optik sinir 2 (%11,1), kavernoöz sinüs ve/veya beyin parenkimi 1 (%5,5) olarak bulundu. Etkilenen bu bölgelere yönelik olarak açık veya endoskopik olarak farklı cerrahiler uygulanmıştır (Tablo I).

Hastaların ortalama takip süresi 126,7 gün olarak bulunmuştur. Bu sürede hastalık nüksü nedeniyle üç hastada rekürren cerrahiler yapılması gerekmiştir. Takipte olan hastalardan 10'u primer hastalığı ve buna sekonder organ yetmezlikleri nedeniyle, 2 hasta ise invaziv mantar enfeksiyonu nedeniyle hayatını kaybetmiştir.

## Tartışma ve Sonuç

Günümüzde modern kemoterapiklerin hematolojik malignitelerde yoğun kullanımı primer hastalıkta başarılı sonuçlar elde edilmesini sağlamıştır. Bunun yanı sıra kemoterapinin sebep olduğu uzun süreli nötropenin bu hastalarda invaziv mantar enfeksiyonu insidansını arttırdığı düşünülmektedir<sup>8</sup>. Yapılan çalışmalar hematolojik maligniteler arasında AML hastalarının AİFR açısından daha yüksek risk altında olduğunu göstermektedir. Chen ve ark. invaziv mantar enfeksiyonu nedeniyle tedavi ettikleri 46 hematolojik malignite hastasından 33 (%71,7) tanesinin AML tanısı olduğunu (p<0,001) ve bu 46 hastanın 39'unda 10 gün üzerinde uzun süreli nötropeni <500mm<sup>3</sup> tespit edildiğini (p<0,001) bildirmişlerdir<sup>8</sup>. Başka bir çalışmada ise Kasapoğlu ve ark. AİFR tedavisi alan 26 hastalarının 15'inde (%57,6) hematolojik malignite tanısı olduğunu ve bu grupta AML hastalarının 10 hasta (%66,6) ile en büyük kısmı oluşturduğunu belirtmişlerdir<sup>7</sup>. Ancak Süslü ve ark. yaptıkları çalışmalarında AİFR nedeniyle tedavi ettikleri 19 hastalık serilerinde 13 hastada (%68,4) hematolojik malignite ve bu hastalardan 7 tanesinde ALL ve diğer 6 hastada ise AML olduğunu rapor etmişlerdir. Yazarlar bu 19 AİFR

## Akut İnvaziv Fungal Rinosinüzit

hastasının 15'inde (%78,9) nötropeni olduğunu göstermişlerdir<sup>2</sup>. Bizim vaka serisinde 18 hastanın 11'i (%61,1) hematolojik malignitesi olup, bunların 5 tanesinde AML ve 5 tanesinde ise ALL olduğu görülmektedir. Ayrıca 13 (% 72,2) hastanın nötropenik olması bulgularımızın literatürle uyumlu olduğunu göstermektedir.

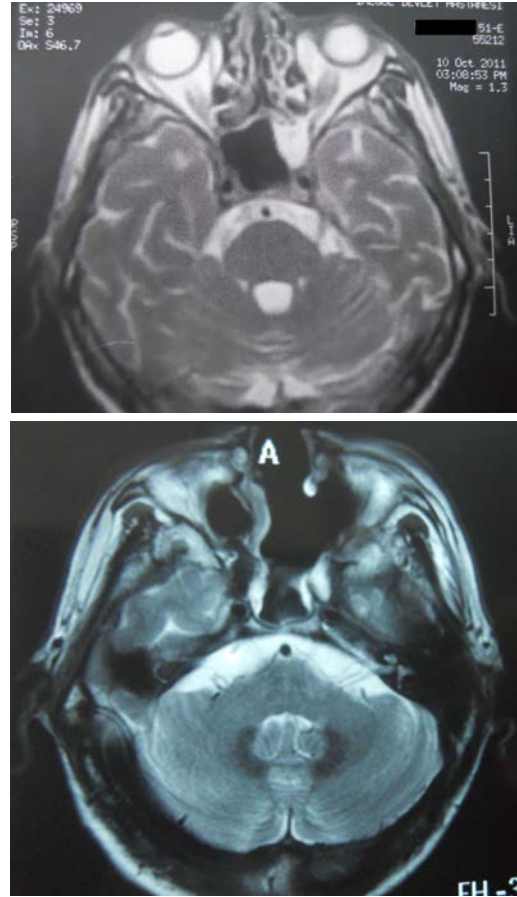
Mukor ve Aspergillus immünoşüpre hastalarda invaziv sinüzite en sık neden olan patojenlerdir. Nötropenik hastalarda aspergillus tipi invaziv mantarlar daha sık görülür<sup>9</sup>. Süslü ve ark. vaka serilerinde enfeksiyon ajanı tespit edilebilen nötropenik 11 AİFR hastasının 6 tanesinde aspergillus ve 5 tanesinde mukormikoz olduğunu bildirmişlerdir<sup>2</sup>. Diğer bir olgu sunumunda Takahashi ve ark. invaziv fungal sinüzit nedeniyle cerrahi + sistemik antifungal tedavi uyguladıkları 4 hastalarında da aspergillus tipi mantar tespit etmişlerdir<sup>3</sup>. Chen ve ark. AİFR tanısı ispatlanmış 25 hastalarının 17'sinin (% 68) aspergillus tipi mantarlar ve aspergillus flavusun en sık (%44) izole edilen mantar olduğunu bildirmişlerdir<sup>8</sup>. Benzer bir çalışmada Kasapoğlu ve ark. 26 AİFR hastasından kültür ile mikrobiyolojik tanı konabilen 16 hastanın 8'inde mukor ve diğer 8 tanesinde ise aspergillus tipi mantar üremesi olduğunu rapor etmişlerdir. Bu çalışmada yine aspergillus flavus tipi mantar en sık (% 43) görülen izolattır<sup>7</sup>. Sunduğumuz vaka serisinde aspergillus mantarları daha sık görülmüş olup (14/18), aspergillus flavus tüm hastaların %50 kısmında (9/18) izole edilmiştir. Elde ettiğimiz veriler literatürde bildirilen vaka serileri ile uyumludur.

İnvaziv mantar enfeksiyonları, nazal kavite ve paranasal sinüsleri etkilendiğinde öncelikle iskemiye sekonder mukozal soluklaşma ve sonrasında nekroza bağlı gri renk değişimi ve siyah krutlanmalar gözlenir. AİFR olan hastalarda başvuru sırasında yapılan endoskopik muayenelerde hastalığın genelde birden fazla odakta birden mevcut olduğu bilinmektedir<sup>1</sup>. Gillespie ve ark. etkilenen mukozal alanların sıklık sırasıyla orta konka %67, septum %24, sert damak %19 ve alt konka %10 olduğunu belirtmişlerdir<sup>10</sup>. Ancak Süslü ve ark. bu lezyonların ensık septumu %63,2 ve daha sonra sırasıyla orta konkayı %57,9, alt konkayı %42,1, sert damağı %15,8 ve ektranazal kemikleri ise %36,9 oranda tuttuğunu bildirmişlerdir<sup>2</sup>. Bizim çalışmamızda mantar enfeksiyonu genellikle aynı anda birden çok anatomik odakta mevcut olmakla birlikte yine önceki çalışmaya benzer şekilde septum en sık tutulan bölge (%88,8) olmuştur. Daha az sıklıkla alt ve orta konkalar, maksiller sinüs medial duvar, ön ve arka etmoid sinüsler ve sert damağın tutulduğunu tespit ettik.

AİFR, erken dönemde geniş cerrahi debridman ve agresif medikal tedaviye rağmen yüksek mortalitesi olan bir hastalıktır. Süslü ve ark. mortalite oranlarını tüm hastalarda %72 olarak ve cerrahi ile debridman yapabildikleri hastalarda ise %53,8 (7/13) olarak bil-

dirmektedirler<sup>2</sup>. Kasapoğlu ve ark. ise sağkalım oranlarını %50 olarak ve AİFR'e spesifik sürvi oranını ise %76,5 olarak belirtmişlerdir<sup>7</sup>. Diğer bir çalışmada John ve ark. AİFR'e bağlı mortalite oranlarını % 7,1 olarak göstermişlerdir. Hastalarımızın sağ kalım oranları %33,3 (6/18) olmuştur. Hayatını kaybeden 12 hastanın 10 tanesi altta yatan primer hastalığı (hematolojik malignite) ve buna sekonder sebeplerle kaybedilmiştir. İnvaziv mantar enfeksiyonuna bağlı mortalite oranımız ise % 16,6 (2/12) ve AİFR'e spesifik sağkalım oranı ise %83,3 olarak tespit edilmiştir.

AİFR, immün sistemi zayıflamış olan çoğunlukla hematolojik malignite, kemik iliği süpresyonu ve diabetes mellitus hastalığı olan kişilerde görülen ve hızla ilerleyerek çevre kemik ve yumuşak dokularda nekroz oluşturan mortal bir hastalıktır. Bu hastalığın varlığında, ilgili hekimlerin farkındalığının artması ve gerekli konsültasyonlarla erken tanı konması sürvi açısından çok önemlidir. Tanı konulduğunda vakit kaybedilmeden yapılacak geniş cerrahi debridmanlar, agresif antifungal tedavi ve bunların yanısıra primer hastalığın özellikle de nötropenin düzeltilmesi bu kişilerde invaziv mantar enfeksiyonuna spesifik mortaliteyi oldukça azaltmaktadır.



Şekil 1 ve 2:

AİFR nedeniyle opere edilen bir hastanın ameliyat öncesi (1) ve rezeksiyon sonrası (2) paranasal sinüslerin aksiyel planda manyetik rezonans görüntüsü

**Tablo I-** Cerrahi uygulanan hastaların demografik verilerini, klinik bulgularını, cerrahi tiplerini ve sonuçlarını gösteren tablo. PN: Primer nedene bağlı, İM: İnvaziv mantara bağlı

Hasta-Yaş	Cinsiyet	Primer hastalık	Patoloji / kültür	Cerrahi Tedavi	Nötrofil sayısı	Trombosit sayısı	Takip
A.O - 45y	E	AML- M5	Aspergillus	Bilateral orta konka ve septum rezeksiyonu	<500	12.000	105 gün, PN ex
M.Ş- 46y	K	AML -M2	Aspergillus / Aspergillus niger ve flavus	Bilateral orta konka ve septum rezeksiyonu	<500	84.000	120 gün, PN ex
D.Ç- 38y	K	Multiple Myelom	Aspergillus / Aspergillus flavus ve fumigatus	Sağ orta konka ve septum rezeksiyonu	<500	47.000	5 gün, PN ex
Ç. K-40y	K	AML -M2	Aspergillus niger, flavus ve fumigatus	1.operasyon: septum ve sağ alt konka rezeksiyonu 2.operasyon: sağ burun tabanı ve damak debridmanı 3.operasyon: vomer ve sert damak rezeksiyonu	<500	14.000	510 gün hayatta
V.Ç -49y	E	B-ALL	Aspergillus / Aspergillus flavus	Sol orta konka rezeksiyonu	<500	47.000	6 gün, PN ex
A. A- 21y	E	ALL	Aspergillus niger ve flavus	Septum rezeksiyonu	<500	49.000	300 gün, PN ex
E.Ç -57y	K	AML -M1	Aspergillus / Aspergillus flavus	Bilateral alt, orta konka ve septum rezeksiyonu	<500	27.000	75 gün, PN ex
M.A- 9y	E	ALL	Mukormikozis/ Zygomycetes	Sol orta ve alt konka rezeksiyonu, sol orta mea antrostomisi ve ön arka etmoidektomi	<500	59.000	90 gün, PN ex
Y.A -17y	E	ALL	Aspergillus / Aspergillus flavus	Septum rezeksiyonu, Sert damak rezeksiyonu + Nazofarenks tutulumu	<500	70.000	10 gün, PN ex
E.A-70y	E	Nefrotik sendrom	Aspergillus / Aspergillus fumigatus	Septum ve alt konka rezeksiyonu Unsinektomi, orta mea antrostomi	6000	89.000	540 gün hayatta
E.Ö -76y	E	DM	Mukormikozis	Septum rezeksiyonu sağ ön arka etmoidektomi, + Orbita medial duvar invaze	4000	154.000	45 gün, İM ex
O.T- 20y	E	Aplastik anemi	Aspergillus / Aspergillus flavus	1.operasyon: septum ve sol alt konka rezeksiyonu, sert damak rezeksiyonu + Nazofarenks tutulumu 2.operasyon: sol orta konka ve sert damak rezeksiyonu Septum rezeksiyonu	<500	137.000	30 gün, İM ex
H.T-48y	K	ALL	Aspergillus	Sağ unsinektomi, orta mea antrostomisi ve ön arka etmoidektomi + Orbita medial duvar invaze	<500	107.000	120 gün, PN ex
R.T-15y	E	AML	Aspergillus / Aspergillus flavus	Septum rezeksiyonu Bilateral unsinektomi , orta mea antrostomisi ve ön arka etmoidektomi	<500	48.000	20 gün, PN ex
K. İ-51y	E	DM	Mukormikozis	1.operasyon : Septum rezeksiyonu, sol unsinektomi, orta mea antrostomisi, ön arka etmoidektomi ve sfenoidodomi 2.operasyon: sol medial duvar eksizyonu + Orbita tutulumu	5000	135.000	240 gün hayatta
İ.K-54y	E	DM, KBY	Aspergillus	Septum ve sağ alt konka rezeksiyonu Sağ orta mea antrostomisi	4000	299.000	30 gün hayata
Y.T-71y	E	DM	Mukormikozis	Septum rezeksiyonu, sfenoidotomi +Orbita, kavernöz sinüs ve beyin parenkimi tutulumu	12000	330.000	20 gün hayatta
K.Ç-17 y	E	Aplastik anemi	Aspergillus / Fusarium	Septum ve bilateral alt konka rezeksiyonu Orta mea antrostomisi	<500	118.000	15 gün hayatta

## Kaynaklar

1. DelGaudio JM, Clemson LA. An Early Detection Protocol for Invasive Fungal Sinusitis in Neutropenic Patients Successfully Reduces Extent of Diseases at Presentation and Long Term Morbidity. The Laryngoscope. 2009;119:180-3.
2. Suslu AE, Ogretmenoglu O, Suslu N, Yucel OT, Onerci TM. Acute invazive fungal rhinosinusitis: our experience with 19 patients. Eur Arch Otorhinolaryngol. 2009;266:77-82.
3. Takahashi H, Hinohira Y, Hato N, Wakisaka H, Hyodo J, Ugumori T, Gyo K. Clinical features and outcomes of four patients with invasive fungal sinusitis. Auris Nasus Larynx. 2011;38:289-94.
4. Epstein VA, Kern RC. Invasive Fungal Sinusitis and Complications of Rhinosinusitis. Otolaryngologic Clinics of North America. 2008;41:497-524.
5. Beltrame A, Sarmati L, Cudillo L, Cerretti R, Picardi A, Anemona L, Fontana C, Andreoni M, Arcese W. A fatal case of invasive fungal sinusitis by *Scopulariopsis acremonium* in a bone marrow transplant recipient. International Journal of Infectious Diseases. 2009;13:e488-e92.
6. Dunn JJ, Wolfe MJ, Trachtenberg J, Kriesel JD, Orlandi RR, Carroll KC. Invasive Fungal Sinusitis Caused by *Scytalidium dimidiatum* in a Lung Transplant Recipient. J Clin Microbiol. 2003;41: 5817-9.
7. Kasapoglu F, Coskun H, Ozmen OA, Akalin H, Ener B. Acute invasive fungal rhinosinusitis: Evaluation of 26 patients treated with endonasal or open surgical procedures. Otolaryngology-Head and Neck Surgery. 2010;143:614-20.

## **Akut İnvaziv Fungal Rinosinüzit**

8. Chen CY, Sheng WH, Cheng A, Chen YC, Tsay W et al. Invasive fungal sinusitis in patients with hematological malignancy: 15 years experience in a single university hospital in Taiwan. *BMC Infectious Diseases*. 2011;11:250.
9. Parikh SL, Venkatraman G, DelGaudio JM. Invasive fungal sinusitis: a 15 year review from a single institution. *Am J Rhinol*. 2004;18:75-83.
10. Gillespie MB, O'Malley BW, Francis HW. An approach to fulminant invasive fungal rhinosinusitis in the immunocompromised host. *Arch Otolaryngol Head Neck Surg*. 1998;124:520-6.

