

OLGU BİLDİRİMİ

Genç Ani Kardiyak Ölümünde Adli Tıbbi Boyut: Bir Olgunun Sunumu*

Recep FEDAKAR¹, Ertuğrul GÖK¹, Selçuk ÇETİN¹, Erol BADUROĞLU²,
N.Esra SAKA³, Naciye ASLANHAN³

¹ Uludağ Üniversitesi Tıp Fakültesi, Adli Tıp Anabilim Dalı, Bursa.

² Adalet Bakanlığı Adli Tıp Kurumu, Rize Şube Müdürlüğü, Rize.

³ Adalet Bakanlığı Adli Tıp Kurumu, Bursa Grup Başkanlığı, Bursa.

ÖZET

Bu olgu çalışmasında amaç, futbol oynarken ölen on altı yaşında askeri lise öğrencisini medikolegal açıdan tartışmaktır. Olgumuz topun göğsüne çarpması sonrası fenalaşarak yere yığılmıştır. Götürüldüğü hastanede öldüğü saptanmıştır. Otopsisinde, miyokard kesitlerinde sol ventrikül duvarında sedefi beyaz renk değişiklikleri, septumda hiperemi izlendi. Kalbin histopatolojik incelenmesinde; adale kesitlerinde sol ventrikülde olgun bağ dokusundan oluşmuş nedbe alanları ve septumda koagülasyon nekrozu saptandı. Ölüm nedeni, miyokard infarktüsü olarak rapor edildi. Genç yaşta ani kardiyak ölümlerde önlenebilir nedenlere karşı tedbirlerin alınması ve sağlık taramalarının önemi ile birlikte bu olgularda adli tıbbi açıdan yapılması gereken incelemelerin hekimlik, bilirkişilik sınırları, adli tahkikat açısından tartışılması gerekmektedir.

Anahtar Kelimeler: Ani ölüm. Miyokard infarktüsü. Genç yaş.

Medicolegal Aspect of the Young Sudden Cardiac Deaths: A Case Report

ABSTRACT

In this case study, the objective was to discuss the medicolegal aspects of a 16 years old high school cadet's death while playing soccer in the field. Our case has collapsed unconsciously after the ball has struck him hard just on the chest. He was taken to a hospital where he was pronounced dead. His autopsy has revealed mealy white colour changes on the left ventricle and hyperemia in the septum at the myocardial slides. The cardiac histopathology examination revealed scarring formed by the mature connective tissue in the muscle and coagulation necrosis. His cause of death reported as myocardial infarction. Along with, taking precautionary measures against preventable cardiac deaths at early ages and the significance of full medical exam, in these cases also medical staff involvement and boundaries in the investigations that need to be fulfilled by authorised forensic experts, should be discussed in regards of medicolegal investigation.

Key Words: Sudden death. Myocardial infarction. Early age.

Genç yaşlarda spor yaparken ölen olgular toplumumuzun dikkatini çekmektedir. "Dünya Sağlık Örgütü, ilk belirtilerin ortaya çıkmasından itibaren 24 saat içinde gerçekleşen ölümleri "ani ölümler" olarak tanımlamıştır¹". Adli tıp açısından ise birkaç dakikadan bir kaç saate kadar süren bir zaman zarfında meydana gelen ve genellikle başkaları tarafından görülen ölümlere

"ani ölümler" denmektedir². Ancak ani ölümün tanımı konusunda bir görüş birliği bulunmamaktadır³. Bu sunumda; genç yaşta futbol oynarken ölen olgunun medikolegal açıdan tartışılması amaçlandı ve Adli Tıp Kurumu Bursa Grup Başkanlığı Morg İhtisas Dairesi'ne gönderilen futbol oynarken öldüğü bildirilen bir olgunun adli tahkikat evrakı, otopsi bulguları, histopatoloji ve kimyasal analiz sonuçları incelendi.

* 9. Adli Bilimler Sempozyumu'nda (28-30 Nisan 2011, Trabzon) sunulmuştur.

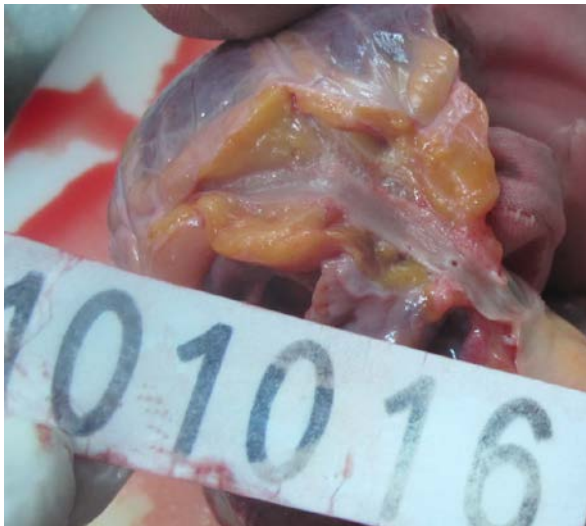Geliş Tarihi: 20.02.2012
Kabul Tarihi:19.07.2012

Dr. Ertuğrul GÖK
Uludağ Üniversitesi Tıp Fakültesi,
Adli Tıp Anabilim Dalı, Bursa.
Tel: 0 224 2953630
e-posta: ertugrulgk@gmail.com

Olgunun Sunumu

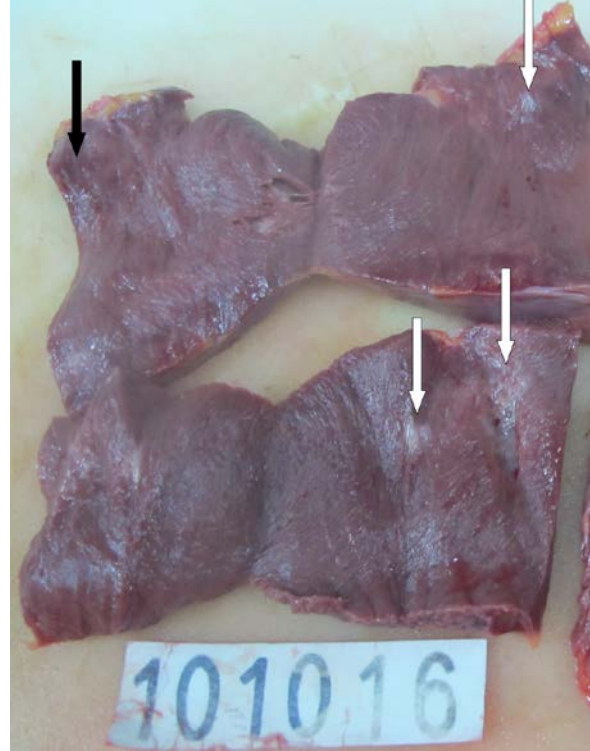
Olgumuz on altı yaşında, askeri lise öğrencisi bir erkektir. Futbol oynarken, bir topun göğsüne çarpması sonucu fenalaşarak yere yığılmıştır. Kaldırıldığı hastanede; vital bulgularının olmadığı saptanmış; kardiyopulmoner resüsitasyona başlanmış, geri dönüşüm

sağlanamamış ve eks duhul kabul edilmiştir. Otopside dış muayenede; 172 cm. boyunda, 70-75 kg ağırlığında olan olgunun; ağız ve burun deliklerinde kanlı, köpüklü sıvı; dudaklarında, kulak sayvanlarında ve el tırnak yataklarında siyanoz, göğüste presternal alanda 3x2 cm.lik ve göğüs sol yanda 10x8 cm.lik ekimozlar, sol antekubital alanda ekimozlu iğne izi izlendi. Cesette bunların haricinde herhangi bir ateşli, ateşsiz silah yaralanmasına veya darp belirtisine rastlanmadı. İç muayenede; trakea ve distal alanlarda köpüklü sıvı; epikardda, akciğer yüzeylerinde ve lob aralarında yaygın peteşiler izlendi. Kalp 360 gram ağırlığında tartıldı. Aortada minimal aterosklerotik değişikliklerin olduğu, koroner arterlerin açık seyrettiği (Şekil 1), miyokard kesitlerinde sol ventrikül duvarında ve septumda 3 alanda 0.5x0.5cm, 1x2cm, 1.5x1.5 cm boyutlarında sedefi beyaz renk değişiklikleri, septumda apekse yakın alanda sol ventrikül yüzüne bakan cidarlarda 2 cm çaplı hiperemik görünüm (Şekil 2) izlendi. Bunların dışında organ kesitlerinde makroskopik patolojik özellik izlenmedi. Kimyasal analizlerde herhangi bir toksik madde saptanmadı. Histopatolojik inceleme için organlardan alınan numuneler %10'luk formalinde tespit edildi, parafin bloklara gömüldü, 4 mikron kalınlığındaki kesitler, Hematoksilen-Eozin ile boyanarak ışık mikroskopunda incelendi. İmmünohistokimyasal yöntemler kullanılmadı. Kalbin histopatolojik incelemesinde; adalede olgun bağ dokusundan oluşmuş nedbe alanları ile koagülasyon nekrozu saptanarak eski ve yeni miyokard infarktüsü tanısı konuldu. Ölümünün geçirilmiş eski miyokard infarktüsü (MI) zemininde gelişmiş yeni MI sonucu meydana gelmiş olduğu rapor edildi.



Şekil 1:

Sol koroner arter disseksiyonunda lümenin açık ve doğal olduğu izlenmektedir.



Şekil 2:

Sol ventrikül (alttaki parça) ve septum (üstteki parça) kesitlerinde sedefi beyaz (beyaz oklar) ve hiperemik (siyah ok) renk değişim alanları izlenmektedir.

Tartışma

Ani kardiyak ölümler, Amerika Birleşik Devletleri'nde ve Batı Avrupa'da doğal ölümlerin %15-20'sinden ve kardiyovasküler ölümlerin ise yaklaşık %50'sinden sorumludur⁴. Türkiye İstatistik Kurumu'nun (TÜİK) 2008 yılına ait il ve ilçe merkezleri bazlı seçilmiş 50 neden, cinsiyet ve yaş grubuna göre ölümler tablosu incelendiğinde; tüm olguların %97'sinin yaşları bilinmektedir. Yaşları bilinen tüm olgular içinde yaşları bilinen 35 yaş altı ve 35 yaş üstü iskemik kalp hastalığından (İKH) ölenlerin oranları sırasıyla %0.0006 ve %4.8'dir. İKH'dan ölen olguların cinsiyetlere göre sayısal dağılım oranı ise erkek/kadın:1.8'dir. 35 yaş üstündeki kişilerin 35 yaş altındaki kişilere göre ve erkeklerin de kadınlara göre İKH'a yakalanma olasılığının arttığı görülmektedir⁵. İskemik hastalıklar çoğunlukla ateroskleroz ve trombus kökenlidir. Bu ölümler gençlerde ve aniden olduğunda ise dikkatleri üzerinde toplamaktadır. Olgumuzun otopsisinde; önceden MI geçirdiğini gösteren makroskobik ve mikroskobik bulgular izlendi. Ancak adli tahkikat evrakında tıbbi antesedanına ait bilgilere rastlanılmadı. Olgumuzda koroner arterler açık ve doğal saptandı. Akut MI geçirmiş olan bir grup hasta ile yapılmış olan çalışmada hastalara koroner anjiyografi yapılmış ve hastaların %2.8'inde anjiyografik

Genç Ani Kardiyak Ölümlerde Adli Tıbbi Boyut

olarak normal koroner arterler saptanmıştır⁶. Bir olgu sunumunda kronik alkol bağımlısı bir gençte disülfiram ile birlikte alkol aldıktan sonra rahatsızlanması üzerine götürüldüğü hastanede elektrokardiyografik olarak MI saptanması üzerine şahsa trombolitik tedavi uygulanmıştır. Daha sonra yapılan koroner anjiyografisi normal saptanmış, olayın büyük olasılıkla koroner arter spazmı veya trombozuna bağlı olarak geliştiği düşünülmüştür⁷.

Çocuklarda miyokardiyal iskeminin temelini oluşturan koroner arter hastalıkları etyolojik neden olarak; koroner arterlerin konjenital anomalileri, konjenital kalp hastalığı ile ilişkili koroner arter komplikasyonları, Kawasaki Hastalığının koroner sekelleri, hipertrofik kardiyomiyopati ile ilişkili miyokardiyal iskemi ve kokain kullanımı ile ilişkili miyokardiyal iskemi olarak sınıflandırılır⁸. Çocuklarda aterosklerotik kalp hastalığına bağlı miyokardiyal iskemi çok seyrek⁸⁻⁹. Öncelikle problemin erken tanısı önemlidir⁸. Hemen hemen tüm ani kardiyak ölüm incelemeleri, ölenler hakkında öz ve soy geçmiş ve ölüm öncesine ait ayrıntılı bilgiler ile birlikte otopsi ve laboratuvar bulgularının dikkatli bir şekilde ilişkilendirilmesini ve nedensellik bağının ortaya konulmasını kapsamalıdır¹⁰.

Kommosyo kordis göğüs duvarına düşük enerjili travmanın yol açtığı ani ölümdür¹¹. Bu nedenle göğüs travmalarında, ani ölümlerde kommosyo kordis ayırıcı tanısı da yapılmalıdır. Karakteristik olarak göğüs duvarı, torasik kavitede ya da kalpte yapısal hasar yoktur¹². Ölüm mekanizmasının aritmi olabileceği tahmin edilmektedir¹¹. Olgumuzda presternal alanda ekimoz alanları ve kalbinde miyokard infarktüs alanı olması bu olasılığı ekarte ettirmiştir.

Ölüm nedeninin tespiti, birbirini izleyen basamaklar halinde yapılmaktadır. Ölüm nedeninin tespitinde tanı basamakları; dış muayene, otopsi, immunohistokimya kapsayan histoloji, moleküler patoloji, postmortem biyokimya ve toksikoloji olarak sınıflandırılır. Moleküler patoloji ile subsellüler düzeyde incelemeler yapılır; viral DNA, mutasyonlar (iyon kanal defektleri, yavaş metabolizerler) araştırılmaktadır. Hipertrofik kardiyomiyopati veya uzun QT sendromu gibi kalıtsal durumlarda diğer aile üyeleri de risk altında olabilir ve önleyici stratejilerden fayda görebilirler. Ani kardiyak ölümlerde genetik danışmanlık, soyağacı açısından önemlidir. Adli tıp, patoloji, tıbbi genetik ve kardiyoloji uzmanları arasında yakın bir ilişki olmalıdır. Adli tıp uzmanlarının primer görevi özellikle ani kardiyak ölümlerde olmak üzere genetik arka planı düşünmek ve daha ileri genetik analizler için uygun materyal almaktır¹³. DNA teknolojisinin özellikle morfolojik yöntemlerin kombinasyonu ile birlikte toksikoloji, genetik ve biyokimya ilk olarak ölüm nedeninin saptanmasında önemli bir araç olarak karşımıza çıkmaktadır¹⁴.

Madaya ve arkadaşlarının yapmış oldukları bir derlemede ölüm nedenleri saptanamayan olguların küçük

bir kısmında daha ileri incelemelere rağmen ölüm nedenlerinin yine de saptanamadığı (örneğin kardiyak aritmiler), çocuk ve genç yetişkinlerin ani ölümlerinin çoğunda ölüm nedenleri saptanamamış olarak kalabildiği, epidemiyolojik çalışmalarda genç yetişkin ani kardiyak ölümlü olguların %30'unda otopsinin negatif olduğu ve bu olguların genetik bir arka planının bulunduğu dair yayınlar olduğu bildirilmektedir¹³. Rodrı'guez-Calvo ve arkadaşları, ani kardiyak ölümlerin genetik nedenlerini miyokardiyal hastalıklar (hipertrofik kardiyomiyopati, aritmojenik sağ ventrikül displazisi) ve kanalopatiler (uzun QT sendromu, Brugada sendromu, katekolaminerjik polimorfik ventriküler taşikardiler, kısa QT sendromu) olarak sınıflamışlardır¹⁵. Olgumuz olay sırasında futbol maçı yapmaktadır. Olgumuzda olduğu gibi fiziksel eforun ölüm üzerine etkisi bu tür olgularda akla gelmelidir. "Fiziksel egzersizin risk-yarar oranı, erişkin ve genç rekabet eden atletlerde farklıdır¹⁶". Bu iki popülasyonda, spor ilişkili ani ölümler, alta yatan kardiyovasküler kökenlerin farklı doğası ile açıklanabilir. 35 yaş üstü erişkinlerde ölümlerin büyük çoğunluğundan aterosklerotik kalp hastalıkları sorumluyken; daha genç atletlerde, konjenital ve genetik kalp hastalıklarını içeren kardiyovasküler kökenlerin geniş spektrumu bildirilmiştir¹⁷. Polimorfizm veya mutasyon kendisi ölüm nedeni olmayabilir ama fiziksel stres, medikasyon gibi durumlarda bir predispozisyonudur. Akla yakın ölümün nedeni olarak mutasyon kabul edilmeden önce diğer ölüm nedenleri dışlanmalı ve tanı bu şekilde konulmalıdır¹³.

Detaylı ve kesin kardiyak bulgular, sağlık taraması ve genetik danışmanlık, risk halinde önlem ve tedavi açısından bu aileler için önemli olacaktır. Bu stratejileri geliştirmek amacıyla sıklık, nedenler ve ani ölümü oluşturan şartlar, iyi bilinmek zorundadır ve çoğunlukla adli araştırmalar ile sağlanır¹⁵.

Ani genç ölümlünde; öncelikle şahsın tıbbi özgeçmiş ve soy geçmişi hakkında kapsamlı bilgilere ulaşılmaya çalışılmalıdır. Sonra detaylı otopsi yapılmalı, kalp titizlikle incelenmelidir. Kalp örnekleri, muhtemel odakları da içerecek şekilde alınmalı ya da kalp histopatolojik incelemeye bir bütün halinde gönderilmelidir. Olası kalp hastalığı saptanabilmesi için ileri tetkikler gerekebilecektir. Burada tartışılması gereken bir konu da genetik ve moleküler seviyede tetkikler yaparak tanı konulmaya çalışılmasının adli tıp açısından gerekli olup olmadığı veya sadece olayın doğal olduğunu söylemenin yeterli olup olmadığıdır. Tanı amaçlı genetik ve moleküler seviyede incelemelerin yapılması halinde, oldukça pahalı olan tetkik giderlerinin nasıl karşılanacağı da bir başka konu olarak karşımıza çıkmaktadır.

Gençlerde kalp kaynaklı olabileceğini düşündüğümüz bir klinikle karşılaştığımızda; muayenesi yapılmalı ve en azından elektrokardiyogramı çekilmelidir. Mümkünse kardiyolog muayenesi önerilmelidir. Kalp has-

talığı saptanması halinde kardiyologlarca tedavisi yapılarak, gerekirse koruyucu önlemler alınmalıdır. Saptanan kalp hastalığının genetik olması halinde; soy ağacında kardiyolojik genetik araştırma ve danışma yapılmalıdır. Ayrıca tüm yarışmalı sporlara katılacak katılan gençlere detaylı bir kalp muayenesi yapılmasıyla, eforun tetiklediği kardiyak kökenli ölümlerin önüne geçilebilir.

Hasta genç ve koroner arter hastalığının risk faktörlerine sahip olmadığında akut koroner sendrom veya göğüs ağrılı hastalarda kokain kullanımı, özellikle kardiyologlar tarafından araştırılması gereklidir. Bu hastaların tedavisi farklı olduğundan dolayı önemlidir. Hekim istenmeyen sonuçlardan kaçınmak amacıyla bunun farkında olmalıdır¹⁸. Ayrıca gençlerde uçucu gazların solunması sonucu ani ölümler de dikkate alınmalıdır. Pfeiffer ve arkadaşları, isobütan gazı solunmasından sonra biri 13 diğeri 20 yaşında olan 2 adet adli ani ölüm olgu sunumu bildirmişlerdir¹⁹.

Ceza Muhakemesi Kanunu (CMK)²⁰ 157. Maddesinin 1. Fıkrasında “kanunun başka hüküm koyduğu hâller saklı kalmak ve savunma haklarına zarar vermemek koşuluyla soruşturma evresindeki usul işlemleri gizlidir” denilmesi ve soruşturmanın gizliliği esas bazlı inceleme yapılması nedeniyle adli otopsilerde sonuçlar savcılıklara bildirildiğinden bu konuda şahıs yakınlarına bilgi verilmemektedir. CMK 66. Maddesinin 3. Fıkrasına göre; bilirkişi, yararlı görülecek tedbirlerin alınmasını isteyebilir, 4. Fıkrasına göre; bilirkişi, bilgi edinmek için şüpheli veya sanık dışındaki kimselerin de bilgilerine başvurabilir. 6. Fıkrasına göre; gerekli olması halinde, hekim bilirkişi, görevini yerine getirirken zorunlu saydığı soruları, hâkim, Cumhuriyet savcısı ve müdafî bulunmadan da mağdur, şüpheli veya sanığa doğrudan doğruya yöneltebilir. Kanunda adli bir olayla ilgili bilirkişilik durumu söz konusu olduğunda, adli olayın aydınlatılmasına yönelik yapılması gereken durumlardan bahsedilmektedir. Ceza Muhakemesinde Beden Muayenesi, Genetik İncelemeler ve Fizik Kimliğin Tespiti Hakkında Yönetmelik’in 19. Maddesine göre; Sağlık mevzuatı ve taraf olunan uluslararası sözleşmeler uyarınca tabip tarafından yapılması gereken tedavi amaçlı tıbbi muayene ve müdahaleler için Cumhuriyet savcısı ya da hâkim kararı aranmamaktadır²¹. Adli otopsilerde genetik bir hastalık şüphesi durumunda hekimler cesetten alınmış olan örneklerden, genetik hastalık aranması amaçlı tıbbi tetkik yapılmak üzere ölen şahıs yakınlarına verebilmelidirler. Bu kez cesetlerde ileri genetik incelemeler yapılması öngörüldüğünde ise; Sosyal Güvenlik Kurumu (SGK) ve Adalet Bakanlığı’nın yapacağı bir anlaşma ile adli otopsi sırasında alınacak örneklerin incelenmek üzere bir hastaneye gönderilerek genetik incelemelerin yaptırılabilceğinden kurumların ve kişilerin mağduriyetinin böylelikle ortadan kaldırılabilceğini düşünmekteyiz. Çünkü

yaşayan kişilerde, bu tür incelemeler, SGK Sağlık Uygulama Tebliği’ne göre yapılabilir.

Genç ani kardiyak ölümlerde önlenbilir nedenlere karşı tedbirlerin alınması ve sağlık taramalarının önemi ile birlikte böyle olgularda adli tıbbi açıdan yapılması gereken incelemelerin hekimlik, bilirkişilik sınırları, adli tahkikat açısından tartışılması ve yasal düzenlemelerin yapılması gerekmektedir.

Kaynaklar

1. Knight B. The pathology of sudden death. In: Knight B (ed). Forensic Pathology. 2nd ed. New York: Oxford University Press,1996; 487-516.
2. Kolusayın Ö, Koç S. Ölüm. Cilt I içinde. Soysal Z, Çakalır C (editörler). Adli Tıp. Birinci Baskı. İstanbul: İstanbul Üniversitesi Basımevi ve Film Merkezi, 1999; 93-151.
3. Yorulmaz AC. Ani Beklenmeyen Doğal Ölümler içinde. Adli Tıp Ders Kitabı. İstanbul: İstanbul Üniversitesi Basım ve Yayınevi Müdürlüğü, 2011; 129-143.
4. Myerburg RJ, Castellanos A: Cardiac arrest and sudden cardiac death. Chapter 36. In: Libby P, Bonow RO, Mann DL, Zipes DP, Braunwald E (eds). Braunwald’s Heart Disease: A Textbook of Cardiovascular Medicine. 8th ed. Philadelphia: Elsevier Saunders; 2008. 933-74.
5. http://rapor.tuik.gov.tr/reports/rwservlet?demografidb2=&report=OLUM11.RDF&p_yil=2008&p_tab_kod=1&p_dil=1&p_kod=1&desformat=html&ENVID=demografiEnv (Erişim tarihi 25.04.2012).
6. Larsen AI, Galbraith PD, Ghali WA, Norris CM, Graham MM, Knudtson ML. APPROACH Investigators. Characteristics and outcomes of patients with acute myocardial infarction and angiographically normal coronary arteries. Am J Cardiol 2005; 95(2):261-3.
7. Tayyareci Y, Acael E. Acute myocardial infarction associated with disulfiram-alcohol interaction in a young man with normal coronary arteries. Turk Kardiyol Dern Ars 2009;37(1):48-50.
8. Takahashi M. Cardiac Ischemia in Pediatric Patients. Pediatr Clin North Am 2010; 57(6): 1261-80.
9. Kato H, Ichinose E, Kawasaki T. Myocardial infarction in Kawasaki disease: clinical analysis in 195 cases. J Pediatr 1986; 108(6):923-7.
10. Fineschi V, Pomara C. A Forensic Pathological Approach to Sudden Cardiac Death. In: Tsokos M (ed). Forensic pathology reviews, Volume 1. Totowa, New Jersey: Humana Press Inc.; 2004. 139-68.
11. McCrory PR, Berkovic SF, Corder SM. Deaths due to brain injury among footballers in Victoria, 1968-1999. Med J Aust. 2000; 172(5):217-9.
12. Link MS, Wang PJ, Pandian NG, Bharati S, Udelson JE, Lee MY, Vecchiotti MA, VanderBrink BA, Mirra G, Maron BJ, Estes NA 3rd. An experimental model of sudden death due to low-energy chest-wall impact (commotio cordis). N Engl J Med 1998; 338(25):1805-11.
13. Madea B, Saukko P, Oliva A, Musshoff F. Molecular pathology in forensic medicine. Forensic Sci Int 2010; 203(1-3):3-14.
14. Madea B. Sudden death, especially in infancy-improvement of diagnoses by biochemistry, immunohistochemistry and molecular pathology. Leg Med (Tokyo) 2009; 11(1):S36-42.
15. Rodrıguez-Calvo MS, Brion M, Allegue C, Concheiro L, Carracedo A. Molecular genetics of sudden cardiac death. Forensic Sci Int 2008; 182(1-3):1-12.

Genç Ani Kardiyak Ölümlerde Adli Tıbbi Boyut

16. Maron BJ. The paradox of exercise. *N Engl J Med* 2000; 343:1409-11.
17. Corrado D, Basso C, Schiavon M, Thiene G. Does sports activity enhance the risk of sudden cardiac death? *J Cardiovasc Med (Hagerstown)* 2006; 7(4): 228-33.
18. Sachpekidis V, Vogiatzis I. Acute myocardial infarction following the combined use of cocaine and alcohol. *Hellenic J Cardiol.* 2007; 48(4): 240-5.
19. Pfeiffer H, Al Khaddam M, Brinkmann B, Köhler H, Beike J. Sudden death after isobutane sniffing: a report of two forensic cases. *Int J Legal Med.* 2006;120(3):168-73
20. Ceza Muhakemesi Kanunu. Kanun Numarası: 5271. Kanun Kabul Tarihi: 04/12/2004.
21. <http://www.mevzuat.adalet.gov.tr/html/23168.html> (Erişim tarihi:12.06.2012).

