

ÖZGÜN ARAŞTIRMA

# Perkütan Transhepatik Bilier Drenaj Girişimlerinde Ultrason Eşliğinde Yapılan Torasik Paravertebral Bloğun Ağrı Kontrolündeki Etkisi

Elif EYGİ<sup>1</sup>, Cüneyt ERDOĞAN<sup>2</sup>, Deniz SİĞİRLİ<sup>3</sup>, Bahattin HAKYEMEZ<sup>2</sup>,  
Özlem ÖZKUMİT<sup>1</sup>, Gürkan TÜRKER<sup>1</sup>

<sup>1</sup> Uludağ Üniversitesi Tıp Fakültesi, Anesteziyoloji ve Reanimasyon Anabilim Dalı, Bursa.

<sup>2</sup> Uludağ Üniversitesi Tıp Fakültesi, Radyoloji Anabilim Dalı, Bursa.

<sup>3</sup> Uludağ Üniversitesi Tıp Fakültesi, Biyoistatistik Anabilim Dalı, Bursa.

## ÖZET

Bu çalışma perkütan bilier drenaj işleminden önce ultrason eşliğinde uygulanan torakal paravertebral bloğun (UG-PVB) peroperatif ağrı kontrolüne olan etkisi ve güvenilirliği analiz etmek amacıyla planlandı. Otuz hasta (ASA I-II), paravertebral blokla standart perkütan bilier drenaj (PBD) prosedürü (çalışma grubu, 15 hasta) ve UG-PVB olmaksızın standart PBD prosedürü (kontrol grubu, 15 hasta) uygulanmak üzere rasgele olarak ikiye ayrıldı. Ağrı skorları işlem sırasındaki 6 aşamada ve sonrasında Vizuel Analog Skala (VAS) ile değerlendirildi. Bütün UG-PVB prosedürlerinde teknik başarı elde edilmiştir. Medyan VAS-skoru sürecin bütün aşamalarında çalışma grubunda kontrol grubuna göre daha düşüktü ( $p<0.001$ ). Medyan midazolam miktarı çalışma grubunda [medyan(min-maks) = 1 (0,5-2,5) mg] kontrol grubuna [3 (3-5) mg] göre anlamlı olarak daha düşüktü ( $p<0.001$ ). Çalışma grubunda 1 kişide (%6,7) peroperatif bulantı-kusma görülürken, kontrol grubunda 8 kişide (%53,3) bulantı-kusma görülmüştür. Kontrol grubunda bulantı kusma görülme oranı anlamlı olarak daha fazlaydı ( $p=0,014$ ). Her iki gruptaki hastaların hiçbirinde solunum depresyonu ya da pnömotorax gözlenmemiştir. Bu çalışma PBD işlemi ile UG-PVB işleminin peroperatif ağrı kontrolü ve düşük morbidite açısından etkin bir yöntem olduğunu göstermektedir.

**Anahtar Kelimeler:** Analjezi. Bilier drenaj. Paravertebral anestezi.

## The Effect of Ultrasound Guided Paravertebral Block in Percutaneous Biliary Drainage Procedure on Pain Control

### ABSTRACT

This study was designed to analyze the efficacy and safety of ultrasound guided paravertebral block (UG-PVB) performed before percutaneous biliary drainage (PBD) procedure for perioperative pain management. Thirty (ASA I-II) patients were randomly assigned to receive either standart PBD with PVB (study group, 15 patients) or standart PBD without UG-PVB (control group, 15 patients). Efficacy on pain control were assessed with Visual Analogue Scale (VAS) at 6 stages of the PBD procedure and postprocedural period. Technical success was achieved in all UG-PVB procedures. Median VAS-score was significantly lower in the study group than the controls at all stages of the process ( $p<0.001$ ). The median amount of midazolam was significantly lower in study group [median (min-max) = 1 (0.5-2.5) mg] than in group control [3 (3-5) mg] ( $p<0.001$ ). Perioperative nausea- vomiting was observed only in 1 patient (6.7%) in study group and in 8 patients (53.3%) in control group. Nausea and vomiting frequency was significantly greater in the control group ( $p=0.014$ ). Respiratory depression or pneumothorax was observed in none of the patients in both groups. The present study shows that PBD with UG-PVB is more efficacious in terms of perioperative pain control and lower morbidities in patients undergoing PBD.

**Key Words:** Analgesia. Biliary drainage. Paravertebral anesthesia.

Geliş Tarihi: 11 Aralık 2012  
Kabul Tarihi: 21 Ocak 2013

Dr. Elif EYGİ  
Uludağ Üniversitesi Tıp Fakültesi,  
Anesteziyoloji ve Reanimasyon Anabilim Dalı, Bursa.  
Tel: 0 224 452 68 83  
e-posta: drelifeyg@yahoo.com

Paravertebral blok paravertebral alana tek seferlik enjeksiyonlar veya bir kateter aracılığı ile sürekli olarak bölgesel lokal anestezi uygulama yöntemidir<sup>1,2</sup>. Meme cerrahisi<sup>3</sup>, inguinal herni operasyonu<sup>4</sup>, torakoskopik cerrahi<sup>5</sup> gibi girişimlerde anestezi amaçlı kullanılabilir. Bunun dışında daha invazif torakotomi gerektiren operasyonlarda<sup>6,7</sup> ve major abdominopelvik cerrahi girişimlerde perioperatif ağrı medikasyonu amacıyla; epidural blok yöntemine alternatif olarak kullanılabilir<sup>8</sup>. Özellikle kardiyopulmoner yüksek riskli olgularda, epidural bloğa göre daha az kompli-

kasyonlu ve güvenli bir yöntem olması nedeniyle son yıllarda giderek çeşitlenen endikasyonlarda paravertebral blok yönteminin etkinliğini ve güvenilirliğini araştıran çalışmanın literatürde yer aldığını görüyoruz<sup>9</sup>. Girişimsel radyolojide uygulanan işlemlere de paravertebral blok uygulamasının etkinliğini gösteren sınırlı sayıda çalışma mevcuttur<sup>10,11</sup>.

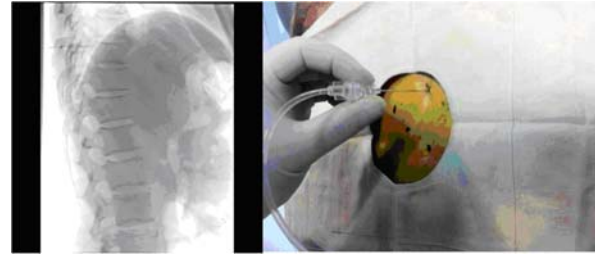
İnterkostal transhepatik yaklaşımla gerçekleştirilen biliyer drenaj işlemi oldukça ağrılı bir girişimdir<sup>12</sup>. Biz bu çalışmada aşamaları standardize edilmiş perkütan biliyer drenaj girişiminden önce ultrasonografi (USG) kılavuzluğunda gerçekleştirilen torasik paravertebral blok işleminin ağrı kontrolü üzerindeki etkinliğini ve güvenliğini kontrol grubu kullanarak araştırdık.

## Gereç ve Yöntem

Çalışma 2012 Mart-Haziran tarihleri arasında yerel etik kurulu onayı alınması sonrası Radyoloji Anabilim Dalı Girişimsel Radyoloji Ünitesinde gerçekleştirildi. Kanda direk bilirubinemi olan, intrahepatik safra yollarında genişleme ve tıkaçıcı patolojisi kesitsel bir yöntem ile kanıtlanan, biliyer drenaj işlemi uygulanacak; ASA I-II, 30 hasta prospektif, randomize olarak çalışmaya dahil edildi ve iki gruba ayrıldı. İşleme solunum problemleri olmayan, kanama profilleri normal sınırlarda ve işlem boyunca sırt üstü yatabilecek durumda olan hastalar seçildi. Çalışma grubuna alınan 15 hastaya aynı radyolog tarafından paravertebral blok uygulanırken; 15 kontrol grubu hastasına aynı anestezi asistanı tarafından sedoanaljezi uygulandı. Tüm hastaların işlem öncesi, işlem basamaklarındaki ve işlem sonu VAS değerleri ile peroperatif kullanılan midazolam, fentanil ve lokal anestetik miktarları not edildi. Ayrıca postoperatif kullanılan analjezik miktarları ve görülen komplikasyonlar da değerlendirildi.

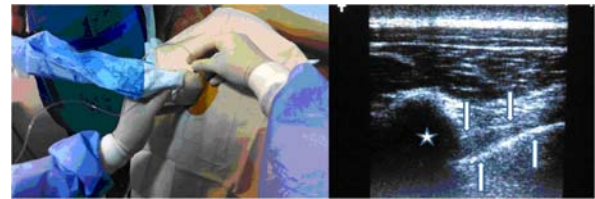
**Paravertebral blok prosedürü:** Hastalar girişimsel radyolojide işlem odasında i.v. damar yolu açılarak noninvaziv monitorize edildi ve işlem masasında sol yan pozisyonda yatırıldı. Tüm hastalara işlem öncesi anksiyolitik olarak 0,02 mg/kg dozunda i.v. midazolam uygulandı. Girişim uygulanacak bölge iyodin bazlı bir antiseptik solüsyon ile silindikten sonra sterilite kurallarına uygun olarak örtüldü. Lateral skopik görüntü üzerinde torakal 7-10. vertebraların seviyesindeki spinöz proses çıkıntıları cerrahi işaretleme kalemi ile işaretlendi (Şekil-1). İşaretleme sonrasında steril kılıf geçirilmiş ultason probu ile işaretlenen torakal vertebra seviyesindeki transvers proses belirlendi. Zayıf hastalarda lineer yüksek frekanslı (7-14 Mhz) USG probu, şişman hastalarda düşük frekanslı (1,9-6 Mhz) konveks problar kullanıldı. USG'de transvers proses, süperior kostotransvers ligaman ve plevra arasında kalan hipoeoik yumuşak doku alanı (paravertebral alan) demonstre edildi (Şekil-2). Giriş trasesi belirlenip bu alana cilt ve cilt altı 1-2 mg/kg

dozunda prilokain ile lokal anestezi uygulandı. Daha sonra belirlenen traseden USG eşliğinde paravertebral alana 22 gauge spinal iğneyle girildi. Önce aspirasyonla negatif basınç uygulanıp vasküler bir yapıya girilmediği teyit edildi. Girişimlerin hiç birinde vasküler enjeksiyonla karşılaşılmadı. İğnenin ucu USG ile doğru lokalizasyonda görüldükten sonra toplamda 25 ml %0,5 bupivakain T7-T10 paravertebral aralığa multiple olarak yavaş enjeksiyonla uygulandı. USG'de enjeksiyona bağlı tipik plevral deplasman ve paravertebral yumuşak doku hacmindeki artış demonstre edildi. Enjeksiyon sonrasında plevral deplasmanın USG'de gözlemlenmesi, başarılı paravertebral blok için gerekli şartlar olarak belirlendi. Blok sonrası olgular tekrar supin pozisyona alınıp, yaklaşık 20 dk sonra anestezi tarafından *pinprick testi* ile girişim planlanan seviyede anestezi olup oluşmadığı test edildi. *Pinprick testi* pozitifliğinin ardından biliyer drenaj işlemine geçildi.



Şekil-1:

*Sol yan pozisyonda lateral skopik görüntüden vertebra seviyesi belirlenir. Bu seviyelerdeki spinöz çıkıntıların yaklaşık 2,5cm süperiorundaki sağ transvers çıkıntı düzeyine lokal prilokain uygulanıyor.*



Şekil-2:

*USG eşliğinde lateral yaklaşımla paravertebral alana giriliyor. USG'de üst oklar süperior kostotransvers ligamanı, alt oklar plevra sınırını, medialde yıldız işareti transvers çıkıntının gölgesini gösteriyor. Bu üç yapının arasında kama ucuna benzetilen paravertebral yumuşak doku.*

**Biliyer drenaj prosedürü:** Sağ transhepatik yaklaşımla giriş yapılacak periferik safra kanalı USG eşliğinde belirlendi. Cilt-cilt altına ve karaciğer kapsülüne USG eşliğinde yaklaşık 1-2 mg/kg prilokain uygulandı. Girişler segment 5,8 veya segment 6 düzeyinden USG eşliğinde gerçekleştirildi. 20G spinal iğneyle girilip, 6F (french) koaksiyel intraducer set kullanıldı. Intraducer yerleştirildikten sonra kılavuz tel yerleştiril-

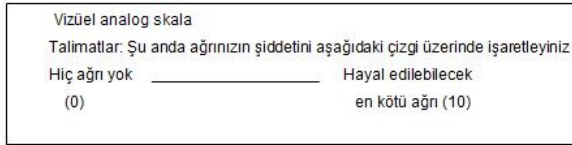
## Bilier Drenajda Paravertebral Bloğun Ağrıya Etkisi

lip 7F dilatatörle trakt dilate edildi ve dilatasyon sonrası 7F external tipte bilier drenaj kateteri yerleştirildi. VAS değerlendirilmesi işlemin standardize edilmiş 6 aşamasında yapıldı. Bu aşamalar iğneyle göğüs duvarının geçilmesi, karaciğer kapsülünün geçilmesi, safra yoluna girilmesi, intraducer setin safra yoluna yerleştirilmesi, trakt dilatasyonu ve kateterin yerleştirilmesi idi.

**Peroperatif sedasyon ve analjezi:** Tüm hastalara girişim sırasında VAS $\geq$ 4 olunca bölünmüş dozlarda, 2mcg/kg fentanil ile analjezi sağlandı. Toplam fentanil dozu kaydedildi.

**Ağrının ve komplikasyonların değerlendirilmesi:** Her iki grupta da preoperatif, peroperatif işlem basamaklarında ve postoperatif VAS değerlendirilmesi yapıldı. Peroperatif ve postoperatif dönemde bulantıkusma, halsizlik, kaşıntı, solunum depresyonu gibi opioidlere bağlı komplikasyonlar not edildi.

**Vizüel Analog Skala (VAS):** Son derece basit, etkin, tekrarlanabilen ve minimal araç gerektiren bir ölçüm yöntemidir. Yatay olarak çizilmiş 10 cm uzunluğunda bir çizgiden oluşur. Bu çizginin iki ucunda subjektif kategorinin iki ekstrem tanımlayıcı kelimesi bulunur (Şekil-3). Hastaya bu çizgi üzerinde ağrısının şiddetine uyan yere işaret koyması söylenir.



Şekil-3:  
Vizüel Analog Skala

## İstatistiksel Veri Analizi

Veri setinde yer alan değişkenlerin normal dağılıma uyup uymadıkları Shapiro-Wilk testiyle test edilmiştir. Verilerin dağılım yapısına göre iki bağımsız grubun karşılaştırmasında bağımsız örneklem t-testi veya Mann-Whitney U testi kullanılmıştır. Bağımlı iki grup karşılaştırmasında Wilcoxon W testi kullanılmıştır. Betimleyici değerler olarak sürekli değişkenler için normal dağılımı durumunda ortalama $\pm$ standart sapma, normal dağılıma uymaması durumunda ise medyan (minimum-maksimum) değerler verilmiştir. İstatistiksel analizlerde IBM SPSS Statistics 20 paket programı kullanılmıştır. Anlamlılık düzeyi  $\alpha=0,05$  olarak kabul edilmiştir.

## Bulgular

Çalışmaya alınan 30 hastanın demografik verileri Tablo-I'de verilmiştir. Demografik veriler açısından iki grup arasında anlamlı farklılık saptanmadı.

Tablo I- Demografik veriler

	Çalışma Grubu	Kontrol Grubu	p Değeri
Yaş*	60,53 $\pm$ 14,95	63,13 $\pm$ 12,37	0,608
Cinsiyet**	Kadın	7 (46,7)	8 (53,3)
	Erkek	8 (53,3)	7 (46,7)
Boy*	165,47 $\pm$ 12,43	162,73 $\pm$ 11,01	0,529
Kilo*	65,47 $\pm$ 16,66	72,53 $\pm$ 12,67	0,202

\* Veriler ortalama  $\pm$  standart sapma olarak verilmiştir.

\*\* Veriler n (%) olarak verilmiştir.

Çalışma grubunda uygulanan lokal anesteziik madde miktarı medyan 6 (min-maks = 4-6) cc iken, kontrol grubunda ise 8 (min-maks = 3-10) cc olarak bulunmuştur. Lokal anesteziik madde kullanım miktarı çalışma grubunda anlamlı olarak daha düşük bulundu ( $p=0,013$ ).

Her bir işlem basamağındaki VAS skoru iki grup arasında karşılaştırılmıştır (Tablo-II). Göğüs duvarı geçerken ölçülen medyan VAS skoru çalışma grubunda 1 (min-maks = 0 - 2) iken, kontrol grubunda 3 (min-maks = 3 - 5) olarak bulunmuştur ( $p<0,001$ ). Karaciğer kapsülünü geçerken ölçülen medyan VAS skoru çalışma grubunda 1 (min-maks = 0 - 2) iken kontrol grubunda 2 (min-maks = 2 - 5) ( $p<0,001$ ), safra yoluna girilmesi sırasında ölçülen medyan VAS skoru çalışma grubunda 1 (min-maks = 0 - 5) iken kontrol grubunda 4 (min-maks = 2 - 6) ( $p<0,001$ ), mikropuncture yerleştirilmesi sırasında ölçülen medyan VAS skoru çalışma grubunda 1 (0 - 5) iken, kontrol grubunda 4 (min-maks = 2 - 6) ( $p<0,001$ ), trak dilatasyonunda ölçülen medyan VAS skoru çalışma grubunda 1 (min-maks = 1 - 4) iken, kontrol grubunda 5 (min-maks = 4 - 7) ( $p<0,001$ ), kateterin yerleştirilmesi sırasında ölçülen medyan VAS skoru çalışma grubunda 1 (min-maks = 0 - 3) iken, kontrol grubunda 4 (min-maks = 4 - 7) ( $p<0,001$ ), postoperatif ölçülen medyan VAS skoru çalışma grubunda 1 (min-maks = 0 - 1) iken, kontrol grubunda 2 (min-maks = 0 - 6) ( $p<0,001$ ) olarak bulundu.

Tablo II- VAS için Preop VAS'a Göre Fark Skorlarının Karşılaştırılması

	Çalışma Grubu medyan (minimum-maksimum)	Kontrol Grubu medyan (minimum-maksimum)	p Değeri
Göğüs duvarını geçerken	1 (0 - 2)	3 (3 - 5)	<0,001
Karaciğer kapsülünü geçerken	1 (0 - 2)	2 (2 - 5)	<0,001
Safra yoluna girilmesi	1 (0 - 5)	4 (2 - 6)	<0,001
Mikropuncture yerleştirilmesi	1 (0 - 5)	4 (2 - 6)	<0,001
Trak dilatasyonu	1 (1 - 4)	5 (4 - 7)	<0,001
Kateterin yerleştirilmesi	1 (0 - 3)	4 (4 - 7)	<0,001
Postoperatif VAS	1 (0 - 1)	2 (0 - 6)	<0,001

Kullanılan midazolam ve fentanil miktarlarına bakıldığında, kontrol grubunda kullanılan medyan midazolam miktarı 3 (min-max= 3-5) mg, çalışma grubunda ise 1 (min-max= 0,5-2,5) mg; kontrol grubunda kullanılan medyan fentanil 100 (min-max= 100-200) mcg, çalışma grubunda ise 0 (min-max= 0-50) mcg olarak bulundu. Midazolam ve fentanil kullanım miktarları bakımından iki grup arasında istatistiksel olarak anlamlı fark vardı (her ikisi için  $p < 0.001$ ). Ayrıca postoperatif analjezik kullanımı kontrol grubunda medyan 0 (min-max=0-50) mg, ortalaması ise  $20 \pm 25,35$  olarak bulundu.

Çalışma grubunda 1 kişide (%6,7) bulantı-kusma görülürken, kontrol grubunda 8 kişide (%53,3) bulantı-kusma görülmüştür. Kontrol grubunda bulantı kusma görülme oranı anlamlı olarak daha fazladır ( $p=0,014$ ) (Tablo-III).

**Tablo III-** Bulantı-kusma,halsizlik ve sedasyon verileri

	Çalışma Grubu n(%)	Kontrol Grubu n(%)	p Değeri
Bulantı-Kusma	1 (6,7)	8 (53,3)	0,014
Halsizlik	0 (0)	11 (73,3)	<0,001
Sedasyon	4 (26,7)	15 (100)	<0,001

Çalışma grubunda hastaların hiçbirinde halsizlik görülmezken, kontrol grubunda 11 kişide (%73,3) halsizlik görülmüştür ( $p < 0,001$ ).

Çalışma grubunda 4 kişide (%26,7) sedasyon oluşurken, kontrol grubunda hastaların tümünde (%100) sedasyon oluştu ( $p < 0,001$ ). Hastaların hiçbirinde kaşıntı, solunum depresyonu ya da pnömotorax gözlenmemiştir.

## Tartışma

Bu çalışmada biliyer drenaj girişimi gerçekleştirilen olgularda işlemden önce USG kılavuzluğunda uygulanan PVB uygulamasının ağrı kontrolü üzerindeki etkinliği, kontrol grubu kullanılarak araştırıldı. Araştırma sonucunda PVB ile işlem süresince ve işlem sonundaki dönemde standart teknikle gerçekleştirilen biliyer drenaj işlemine göre etkin bir ağrı kontrolü sağlandığı ortaya konuldu.

Biliyer drenaj işemi ağırlı bir prosedürdür. Standart teknikte iv sedasyon, iv analjezi ve lokal analjezik uygulama bu ağırlı girişimin yapılabilmesi için gerekmektedir<sup>12</sup>. Tüm bu preoperatif medikasyona rağmen hastaların %15'inde işlemde ve işlem sonu dönemde de devam eden ağrı ciddi bir komplikasyon olarak ortaya çıkmaktadır<sup>12</sup>.

Çalışmamızda drenaj işleminin ağrı oluşturan aşamaları belirlenerek her aşamada ağrı skorlaması yapılmıştır.

Buradaki amaç ağrının kaynaklandığı her anatomik bölge ve aşamada ağrı kontrolünün etkin bir şekilde sağlanıp sağlanmadığını anlamak idi. Kontrol grubunda en şiddetli ağrı trakt dilatasyonunda gerçekleşti. PVB uygulanan olgularda trakt dilatasyonu dahil ağrı skorunda belirgin bir düşme oldu ve aşamalar arasında istatistiksel fark saptanmadı. Biliyer drenaj işleminde PVB etkinliğini araştıran tek çalışmada Culp ve ark. kontrol grubu kullanmadan PVB uyguladıkları biliyer drenaj olgularında etkin bir ağrı kontrolü sağlayabilmişlerdir<sup>10</sup>. Culp ve ark.'ları; 3 aşamada (intraducer yerleştirmesi-ana safra kanalındaki manüplasyonları ve işlem sonu) ağrı skorlaması yaptıkları çalışmalarında torasik paravertebral bloğa rağmen en fazla ağrının ana safra kanalı içindeki manüplasyon ve sfinkter düzeyini geçme aşamasında olduğunu bildirmişlerdir. Bu aşamadaki ortalama VAS 5,4 (1-10 arasında) bulunmuştur<sup>10</sup>. Bizim çalışmamızda kontrol grubunda en fazla ağrı tel ana safra kanalına yerleştirildikten sonra gerçekleştirilen dilatasyon aşamasında gerçekleşti ve medyan VAS skoru 5 (min-maks=4-7) idi. Çalışma grubunda ise maksimum ağrı düzeyi olan 5 skoruna safra yoluna girilirken ve mikropuncture yerleştirilmesi aşamalarında ulaşıldı. Ancak blok etkisi ile VAS skoru oldukça az olduğu için ek doz fentanil ihtiyacı olmadı. Culp ve ark.'nın çalışmasında, bazı hastalara balon dilatasyonu ve stent tedavisi gibi biliyer drenaj işlemine ek girişimlerin uygulanması nedeniyle, ana safra kanalı ve Oddi sfinkteri düzeyindeki manüplasyonların fazla olmasına bağlı yüksek ağrı skoru tespit edilmesi anlaşılabilir bir durumdur. Ayrıca yazarların da bu çalışmada vurguladığı gibi, distal koledok ve sfinkter düzeyinden kaynaklanan viseral ağrının bir kısmının vagus sinir üzerinden parasempatik yolla iletilmesi nedeniyle, PVB'un bu düzeylerden kaynaklanan ağrının giderilmesinde daha az etkin olduğu yönündedir<sup>10</sup>. Çalışmamızda biliyer drenaj işlemine ek, balon dilatasyonu ve stent tedavisi gibi işlemleri uygulamadığımızdan, paravertebral bloğun sadece drenaj işlemine olan katkısını daha objektif tespit ettiğimizi düşünüyoruz. Balon ve stent girişimlerine paravertebral bloğun katkısının analizi ayrı bir çalışmanın konusu olabilir.

Biliyer drenaj işlemindeki ana safra kanalı ve sfinkter düzeyindeki manüplasyonlara veya opioid kullanımına bağlı gelişen bulantı-kusma yakınmasının; çalışma grubunda 1 hastada görülürken kontrol grubunda 8 hastada görülmesi PVB uygulamasının düşük opioid kullanımı sağlayarak bulantı-kusma üzerine de olumlu etkisi olabileceğini göstermektedir. Ayrıca opioid kullanımı ile ilgili sedasyon, halsizlik, hipotansiyon, solunum depresyonu gibi yan etki insidansının da araştırıldığı çalışmamızda her iki grupta solunum depresyonu ve hipotansiyon görülmezken, işlem sonu sedasyon ve halsizliğin çalışma grubunda çok daha düşük olması işlemde kullanılan midazolam dozlarının çalışma grubunda çok daha az olmasına bağlandı. PVB uygulamalarında pnömotoraks (%0,5-1), ciddi

## Bilier Drenajda Paravertebral Bloğun Ağrıya Etkisi

hipotansiyon (%4,6) ve vasküler yaralanma (%2,4) bildirilmiştir<sup>13,14</sup>. Çalışmamızda belirtilen bu komplikasyonlar görülmemiştir. İşlemin her aşamasında görüntüleme kılavuzluğundan yararlanılması pnömotoraks açısından önemli bir avantajdır. Ciddi düzeyde hipotansiyon işlemden saatler sonra da gelişebilmektedir ve hızlı sıvı replasmanı ile çok çabuk düzelebildiği bildirilmektedir<sup>14</sup>. Vasküler yaralanma daha nadir görülen bir komplikasyondur. Bupivakainle birlikte 0,5 ml 1:1,000 epinefrin uygulamanın kanama riskini azaltmada yararlı olacağı görüşü yaygındır<sup>10,13,14</sup>. Biz çalışmamızda epinefrin kullanmadık. Bupivakain enjeksiyonu öncesi ve enjeksiyon sırasında negatif basınçla kanama kontrolü yaptık. Kanamanın hiçbir olgumuzda gelişmediğini gördük. Daha nadir komplikasyonlar epidural veya intratekal yayılım (%1) ve çok nadiren enfeksiyondur<sup>15</sup>. Özellikle USG eşliğinde giriş yapılırken, iğne lateralden mediale doğru yönlendirilir. İğne ucunun biraz fazla ilerletilmesi durumunda epidural ya da intratekal mesafeye geçme ihtimali vardır. İğnenin yanlış pozisyonunda olmasına bağlı veya bir seviyeye 15ml ve üzerindeki enjeksiyonlarda epidural kaçak bildirilmiştir<sup>15</sup>. Şiddetli hipotansiyon ve alt ekstremitelerde paraparezi gelişebilir<sup>2</sup>. Hem kendi çalışmamıza hem de literatürdeki komplikasyon oranlarına baktığımızda PVB işleminin oldukça güvenilir bir uygulama olduğunu söyleyebiliriz<sup>2,3,9</sup>.

Toraksik paravertebral blok için literatürde spinöz çıkıntılar ve transvers çıkıntılar gibi anatomik noktaların işaretlenmesinden sonra gerçekleştirilen ayrıntılı enjeksiyon teknikleri tarif edilmiştir<sup>2,16</sup>. Bazı araştırmacılar girilen bölgede sinir stimülasyonu kullanarak doğru lokalizasyonu belirledikten sonra enjeksiyon yapmayı önermektedirler<sup>17</sup>. USG eşliğinde gerçekleştirilen PVB teknikleri de literatürde ayrıntılı olarak tarif edilmiş olup, tercih uygulayıcıya göre değişebilir<sup>18,19</sup>. Kendi tecrübemiz sınırlı olmakla birlikte, işlemin USG veya skopi gibi bir görüntüleme yönteminin eşliğinde yapılması ile seviye ve lokalizasyonun saptanmasının daha doğru yapılacağı kanaatindeyiz. Skopi ile görüntüleme bir miktar zaman kaybettirse de olası komplikasyonların azaltılmasına ve komplikasyonların erken tespitine olanak sağlayacağı açıktır.

PVB teknik; başarısı yüksek bir yöntem olmakla birlikte, literatürde başarısız blok %6 ile %10 gibi oranlarda bildirilmiştir<sup>20</sup>.

Biliyer ve diğer transhepatik perkütan girişimler öncesinde PVB uygulamasına ait tecrübe çok sınırlı olmakla birlikte, sağ lob yoluyla girişim yapılıyorsa tek taraflı (sağ blok) ve T7-T11 vertebralar arasında 2 veya 3 seviye bloğun yeterli analjeziyi sağlayabileceği yönündedir<sup>10</sup>. Culp ve arkadaşlarının çalışmasında hastalara hepsi tek taraflı olmak üzere; 7 hastaya iki seviye, 3 hastaya tek seviye blok yapılmıştır. Yazarlar iki seviyenin yeterli olduğu vurgulanmıştır. Culp ve ark.'ları lokal anestezi maddenin altta ve üstte paravertebral yumuşak doku içinde yayılımı ile transhepa-

tik girişim için yeterli genişlikte bir dermatom alanının etkilendiğini belirtmektedirler<sup>10</sup>. Gerçekten sadece uygulanan seviye değil, alt ve üst seviyelerdeki paravertebral yumuşak dokuya olan yayılım kontrast madde verilerek yapılan enjeksiyonlarda gösterilmiştir<sup>2,10</sup>. Cheung N. ve arkadaşlarının çalışmasında; transhepatik radyofrekans ablasyon işlemi öncesinde T6-T10 düzeyine 5 seviye blok uygulamışlar ve olgularının %35'inde karşı taraf dermatomlarda da duysal blok geliştiğini rapor etmişlerdir<sup>11</sup>. Transhepatik girişimlerde T5-T12 dermatom bölgesi safra ağacına yönelik sağ taraflı girişimlerde etkilenmesi gereken dermatom alanıdır<sup>2,8,9</sup>. Üç seviye yapılan blokaj ile bu dermatom alanının etkin bir şekilde bloke edilebileceğini düşünüyoruz. Ancak perkütan transhepatik girişimlerde iki ve üzerindeki seviye blokajının etkinlik açısından farkını araştıran bir literatür verisi şu an için mevcut değildir.

PVB transhepatik biliyer drenaj dışında perkütan karaciğer RF ablasyonu ve karaciğer travmasına bağlı kapsül ağrısına yönelik sınırlı sayıda olguda kullanılmıştır. Sonuçlar PVB ile etkin bir analjezi sağlanabildiğini göstermektedir ancak çalışma sayısı çok sınırlıdır<sup>11,21</sup>. PVB uygulamasının portal ven embolizasyonu, transhepatik kist ve koleksiyon drenajlarında da etkin bir analjezi sağlayabileceğini düşünüyoruz. Şu an için sayılan girişimlerle ilgili bir literatür verisi mevcut değildir ancak son yıllarda popülaritesi artan bu yöntemle gerçekleştirilen değişik perkütan ve cerrahi prosedürde artış görülmektedir<sup>2,9</sup>.

Çalışmamızda olgu sayısının yeterince yüksek olmasının özellikle paravertebral bloğa bağlı komplikasyonlar açısından çalışma sonuçlarının daha temkinli değerlendirilmesini gerektirmektedir. Analjezik etkinlik açısından çalışma sayısı bizce yeterlidir. Çalışmada USG eşliğinde gerçekleştirilen PVB işleminin süresinin tam olarak dokümanite edilmemesi nedeniyle, ilk olgulardaki işlem süresi ile son olgulardaki süre farkını net belirleyemedik. İlk hastalarda 20 dakika ve üzerinde olan işlemin, son olgularda 20 dakikanın altına indiğini gördük. İşlem süresinin öğrenme eğrisi ile birlikte kısalması, paravertebral bloğun perkütan transhepatik girişimlerde rutine girmesi açısından önemli bir faktör olacağını düşünüyoruz.

Girişimsel radyoloji uygulamalarında analjezi kalitesi çoğunlukla hipotansiyon ve solunum depresyonu gibi yan etkilerden korkulduğu için yetersiz olabilmektedir. PVB transhepatik işlemlerde sedasyon gereksinimini azaltması yanında, yüksek analjezi ihtiyacı duyan olgularda da iv opioid gereksinimi azaltma potansiyeline sahip bir analjezi yöntemi gibi görünmektedir. Çalışmamızda yüksek ASA skorlu olgu bulunmamasıyla birlikte, yüksek riskli olgularda da PVB ile transhepatik girişimlerin daha güvenilir olabileceği öngörülebilir, ancak yüksek riskli hastalarda diğer anestezi yöntemlerine göre bir üstünlüğünün olup olmadığını anlamak için çift kör randomize kontrollü çalışmalara gerek duyulmaktadır.

Sonuç olarak USG kılavuzluğunda PVB işlemi perkütan biliyer drenaj işlemi için gerekli anesteziyi etkin olarak sağlayan, güvenli bir yöntemdir. Bu yöntem ile hastalarda girişim süresi içinde ve girişim sonrası dönemde daha etkin seviyede anestezi ve analjezi sağlamak mümkün olabilir.

## Kaynaklar

- Richardson J, Lönnqvist PA, Naja Z. Bilateral thoracic paravertebral block: potential and practice. *Br. J. Anaesth.* 2011;106(2):164-71.
- Chelly JE. Paravertebral blocks. *Anesthesiol Clin.* 2012;30(1):75-90.
- Schnabel A, Reichl SU, Kranke P, Pogatzki-Zahn EM, Zahn PK. Efficacy and safety of paravertebral blocks in breast surgery: a meta-analysis of randomized controlled trials. *Br J Anaesth.* 2010;105(6):842-52.
- Hadzic A, Kerimoglu B, Loreio D, et al. Paravertebral blocks provide superior same-day recovery over general anesthesia for patients undergoing inguinal hernia repair. *Anesth Analg* 2006;102(4):1076-81.
- Hill SE, Keller RA, Stafford-Smith M, et al. Efficacy of single-dose, multilevel paravertebral nerve blockade for analgesia after thoracoscopic procedures. *Anesthesiology* 2006;104(5):1047-53.
- Fortier S, Hanna HA, Bernard A, Girard C. *Eur J.* Comparison between systemic analgesia, continuous wound catheter analgesia and continuous thoracic paravertebral block: a randomised, controlled trial of postthoracotomy pain management. *Anaesthesiol.* 2012;29(11):524-30.
- Arnal D, Garutti I, Olmedilla L. Continuous paravertebral analgesia versus intravenous analgesia in minimally invasive cardiac surgery by mini-thoracotomy. *Rev Esp Anesthesiol Reanim.* 2012;59(9):476-82.
- Finnerty O, Carney J, McDonnell JG. Trunk blocks for abdominal surgery. *Anaesthesia* 2010;65(1):76-83.
- Thavaneswaran P, Rudkin GE, Cooter RD, Moyes DG, Perera CL, Maddern GJ. Brief reports: paravertebral block for anaesthesia: a systematic review. *Anesth Analg.* 2010;110(6):1740-4.
- Culp WC, McCowan TC, DeValdenebro M, et al. Paravertebral block: an improved method of pain control in percutaneous transhepatic biliary drainage. *Cardiovasc Intervent Radiol* 2006;29(6):1015-21.
- Cheung Ning M, Karmakar MK. Right thoracic paravertebral anaesthesia for percutaneous radiofrequency ablation of liver tumours. *Br J Radiol.* 2011;84(1005):785-9.
- Uberoi R, Das N, Moss J, Robertson I. British Society of Interventional Radiology: Biliary Drainage and Stenting Registry (BDSR) *Cardiovasc Intervent Radiol* 2012;35(1):127-38.
- Lonnqvist PA, MacKenzie J, Soni AK, et al. Paravertebral blockade. Failure rate and complications. *Anaesthesia* 1995;50(9):813-5.
- Ohseto K. Efficacy of thoracic sympathetic ganglion block and prediction of complications: clinical evaluation of the anterior paratracheal and posterior paravertebral approaches in 234 patients. *J Anesth* 1992;6(3):316-31.
- Frohm RM, Raw RM, Haider N, et al. Epidural spread after continuous cervical paravertebral block: a case report. *Reg Anesth Pain Med* 2006;31(3):279-81.
- Suelto MD, Shaw DB. Labor analgesia with paravertebral lumbar sympathetic block *Reg Anesth Pain Med.* 1999;24:179-181.
- Lang SA. The use of a nerve stimulator or thoracic paravertebral block. *Anesthesiology* 2002;97(2):521.
- Abrahams MS, Horn JL, Noles LM, et al. Evidence-based medicine: ultrasound guidance for truncal blocks. *Reg Anesth Pain Med* 2010;35(2):36-42.
- Marhofer P, Kettner SC, Hajbok L, Dubsy P, Fleischmann E. Lateral ultrasound-guided paravertebral blockade: an anatomical-based description of a new technique *Br J Anaesth* 2010;105(4): 526-32
- Naja Z, Lonnqvist PA. Somatic paravertebral nerve blockade. Incidence of failed block and complications. *Anaesthesia* 2001;56(12):1184-8.
- Hall H, Leach A. Paravertebral block in the management of liver capsule pain after blunt trauma. *Br J Anaesth.* 1999;83(5):819-21.