

Dekortikasyon Uygulanan Hastaların Özellikleri*

Serhat YALÇINKAYA¹, Burak ERDOLU², Ahmet Hakan VURAL³,
Ahmet Fatih ÖZYAZICIOĞLU²

¹ Dumlupınar Üniversitesi Tıp Fakültesi, Göğüs Cerrahisi Anabilim Dalı, Kütahya.

² Sağlık Bilimleri Üniversitesi Bursa Yüksek İhtisas Eğitim ve Araştırma Hastanesi, Kalp ve Damar Cerrahisi Eğitim Kliniği, Bursa.

³ Dumlupınar Üniversitesi Tıp Fakültesi, Kalp ve Damar Cerrahisi Anabilim Dalı, Kütahya.

ÖZET

Drene edilmemiş plevral effüzyon sonucunda kalınlaşan fibröz plevral kabukların cerrahi olarak soyulması işlemi dekortikasyon olarak adlandırılmaktadır. Bu işlem akciğerin yaklaşık olarak yarısına yakın bir alanının tutulması, tekrarlayan torasentez ve aspirasyonlarla sıvı toplanması önlenemeyen ve 3-6 aylık tedaviye rağmen iyileşmeyen hastalarda gereklidir. Bursa Yüksek İhtisas Eğitim ve Araştırma Hastanesi Göğüs Cerrahisi Servisi'nde 2002-2013 yılları arasında 37 hastaya torakotomi ile dekortikasyon işlemi uygulandı. Ortalama yaş 37,8±13,7 yıldır (aralık 17-65 yıl). Hastaların 33 ü erkek (%89,2), kalan 4 ü kadındır. Hastaların 20 sinde (%54,1) sol, kalanında sağ torakotomiyle total dekortikasyon uygulandı. Ortalama hastanede kalış süresi 10,9±5,7 gün olarak (aralık 5-30 gün) bulundu. Yapılan histopatolojik inceleme sonucunda en sık etiyolojik neden olarak 21 (%56,8) hastada nonspesifik enfeksiyon tespit edildi. Uygun zamanda planlanan dekortikasyon işleminin kalın fibröz dokunun uzaklaştırılması ve akciğerlerin normal fonksiyonlarına yeniden kavuşması için tercih edilebilecek bir yöntem olduğu kanısındayız.

Anahtar Kelimeler: Plevral effüzyon. Ampiyem. Cerrahi tedavi. Torakotomi. Dekortikasyon.

General Characteristics of Decortication Patients

ABSTRACT

Surgical removal of the thick pleural sheets due to pleural effusion not drained properly is called decortication of the lung. This procedure is needed in cases with pleural involvement of almost half of the lungs, recurring fluid accumulation despite thoracentesis and aspirations, and in patients not responding to 3-6 months of medical therapy. Between 2002 and 2013, 37 patients underwent decortication of the lung operation in Thoracic Surgery Unit in Bursa Yüksek İhtisas Education and Research Hospital. The average age was 37.8±13.7 years (range 17-65). There were 33 male (89.2%), and 4 female patients. The thoracotomy was on the left side in 20 patients (54.1%). Length of hospital was 10.9±5.7 days (range 5-30). Histopathological examination revealed nonspecific infection related changes in 21 (56.8%) cases. We believe that proper timing of decortication of lung may be preferred in treating thick fibrous tissues and restoring lung functions.

Key Words: Pleural effusion. Empyema. Surgery. Thoracotomy. Decortication of lung.

* Bu çalışmanın ön sonuçları 28 Nisan - 1 Mayıs 2011 tarihlerinde Antalya'da gerçekleştirilmiş olan VI. Türk Göğüs Cerrahisi Kongresi'nde sunulmuştur.

Geliş Tarihi: 12 Şubat 2017
Kabul Tarihi: 05 Nisan 2017

Dr. Serhat YALÇINKAYA
Dumlupınar Üniversitesi Tıp Fakültesi,
Göğüs Cerrahisi Anabilim Dalı,
Kütahya.
Tel: 0505 394 16 27
E-posta: serhat.yalcinkaya@dpu.edu.tr

Plevral effüzyon sıklıkla toplumsal kaynaklı pnömoniye sekonder gelişir ve medikal tedavi yanı sıra boşaltıcı torasentez ile tedavi edilir^{1,2}. Zamanında drene edilmemiş veya edilse bile tekrarlayan plevral effüzyonlar ampiyeme dönüşebilir^{2,3}. Bu durumda hem plevral kalınlaşma ve sertleşme, hem de aradaki potansiyel boşlukta fibrin ve pus birikimi gerçekleşir⁴. Fibrin birikimi ile kalınlaşan ve sertleşen plevral kabukların cerrahi olarak soyulması işlemi dekortikasyon olarak adlandırılmaktadır^{2,4}. Bu işlem akciğerin yaklaşık olarak yarısının tutulması, tekrarlayan torasentez ve aspirasyonlarla sıvı toplanması önlenemeyen ve 3-6 aylık medikal tedaviye rağmen iyileşmeyen hastalarda gereklidir². En iyi ve en çabuk iyileşme ise semptomların 60 günden, medikal tedavinin de 30

günden kısa sürelerde gerçekleştiği olgularda cerrahi tedavi uygulanan olgularda izlenmektedir⁵.

Bursa Yüksek İhtisas Eğitim ve Araştırma Hastanesi Göğüs Cerrahisi Servisi'nde dekortikasyon uygulanan hastaların özelliklerini derleyen bir arşiv çalışmasını paylaşmak istiyoruz.

Gereç ve Yöntem

Bursa Yüksek İhtisas Eğitim ve Araştırma Hastanesi Göğüs Cerrahisi Servisi'nde 2002-2013 yılları arasında değişik nedenlerle torakotomi ile dekortikasyon uygulanan hastaların dosyaları geriye dönük olarak incelendi. Hastaların yaş, cinsiyet, dekortikasyon uygulanan taraf, operasyondan sonra hastanede kalış süresi, dekortikasyon materyalinin incelenmesi ile tespit edilen etiyolojik nedenler dosyalardan not edildi. Verilerin sürekli olanları ortalama±standart sapma (aralık en düşük-en yüksek), kategorik olanlar ise sayı (n=, yüzde değeri) olarak hesaplandı. İstatistik karşılaştırmada KiKare ve Hesaplamalarda bilgisayar tabanlı MedCalc istatistik programı (MedCalc Software bvba, Ostend, Belgium; <https://www.medcalc.org>, SY'ye lisanslı) kullanıldı.

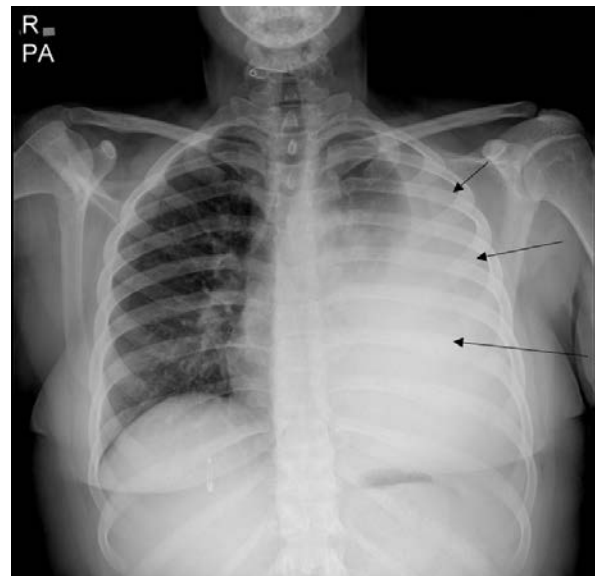
Bulgular ve Sonuçlar

Anılan zaman aralığında servisimizde 37 hastaya değişik nedenlerle torakotomi ile dekortikasyon operasyonu uygulandı. Mortalite gelişmedi. Hastaların yaşı 37,8±13,7 (aralık 17-65 yıl) olarak hesaplandı. Hastaların 33 ü (%89,2) erkek, kalan 4 ü (%10,8) kadındı. Hastaların büyük çoğunluğu göğüs hastalıkları tarafından takip edilen (n=26, %70), ya da halen göğüs cerrahisi servisinde (n=7, %19) veya diğer cerrahi servislerinde (n=4, %11) yatmakta olan hastalardı. Operasyon öncesi medikal tedavi ve takip süresi ortalama 26,6±4,3 gün (aralık 18-42 gün) olarak hesaplandı. Hastaların 20 sinde (%54,1) sol torakotomi, kalan 17 hastada (%45,9) ise sağ torakotomi ile dekortikasyon uygulandı. Yapılan histopatolojik inceleme neticesinde en sık tespit edilen etiyolojik neden nonspesifik enfeksiyondü (n=21, %56,8). Tüm etiyolojik nedenler Tablo I'de görülebilir. Kesici delici alet yaralanması ve ateşli silah yaralanması neticesinde dekortikasyon uygulanan hastalar daha önce o tarafta gelişen travmatik hemopnömotoraks nedeniyle tüp torakostomi uygulanmış, ancak iyileşmemiş hastalardı. Malign plevral mezotelyoma tanısı alan hasta ise tekrarlayan plevral effüzyon sonrasında kliniğinde ağrı olmadığı için nonspesifik enfeksiyon sonucunda ampiyem geliştiği kabul edilerek yapılan torasentez ile eksuda tanısı konmuş bir hastaydı.

Tablo I. Dekortikasyon uygulanan hastalarda ampiyem etiyolojisi.

Etiyoloji	Hasta sayısı (n)	Yüzde
Nonspesifik enfeksiyon	21	56.8
Tüberküloz	4	10.8
Cerrahi sonrası	4	10.8
Kesici delici alet yaralanması sonrası	4	10.8
Ateşli silah yaralanması sonrası	3	8.1
Malign plevral mezotelyoma	1	2.7
Toplam	37	100

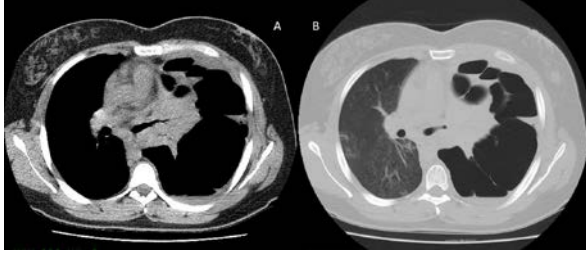
Hastaların tümünde klinik ve radyolojik tetkikler (Şekil 1) sonucunda ampiyem düşünülerek tanısal torasentez uygulandı. Çekilen toraks bilgisayarlı tomografisi (TBT) ile operasyon öncesi değerlendirme yapıldı (Şekil 2). Hastalar tek (n=15, %40.5) veya çift lümenli tüp (n=22, %59.5) ile entübe edilerek torakotomi ile dekortikasyon uygulandı. Hastalar operasyon sonrası entübe vaziyette yoğunbakım ünitesine alınarak postoperatif ilk gün (n=33, %89.2) veya ikinci gün (n=4, %10.8) ekstübe edildi. Hastaların hepsi ekstübasyonu takip eden gün servise alındı. Günlük PA akciğer grafileriyle takip edilen hastaların apikal drenleri hava kaçağının kesildiğinin ertesi günü, bazal drenleri ise günlük drenajın seröz vasıfta ve 250 ml altına düştüğü gün alındı. Bazal drenleri alınan hastalar aynı gün kontrol PA akciğer grafisi çekilerek hastaneden çıkarıldılar (Şekil 3). Operasyon sonrası hastanede kalış süresi 10,9±5,7 gün (aralık 5-30 gün) olarak hesaplandı. Yapılan istatistiksel değerlendirmede hastanede kalış süresi üzerinde operasyon öncesi medikal tedavi ve takip süresinin anlamlı derecede etkisi olduğu tespit edildi (p=0,001)



Şekil 1.

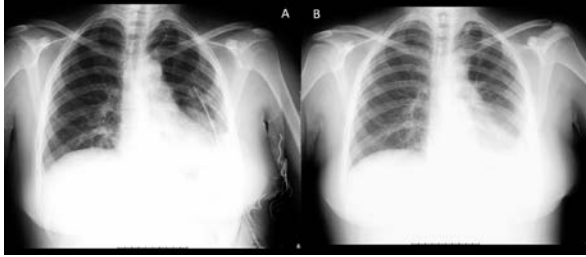
Solda ampiyem tanısı ile polikliniğe sevk edilerek gelen bayan hasta.

Dekortikasyon Sonuçlarımız



Şekil 2.

Şekil 1'deki hastaya boşaltıcı torasentez uygulandıktan sonra çekilen toraks bilgisayarlı tomografi görüntüsü. Plevral kalınlaşma ve plevral boşluğu bölen fibröz septalar izleniyor.



Şekil 3.

Aynı hastanın postoperatif (A) ve drenler alındıktan sonra çekilen (B) PA akciğer grafileri.

Tartışma

Ampiyemin en sık nedeni iyi tedavi edilmemiş bakteriyel pnömoniye bağlı olarak gelişen parapnömonik effüzyondur^{1,4,6}. Bakteriyel pnömonilerin yaklaşık olarak yarısında parapnömonik plevral effüzyon izlenir. Bunu tüberküloz, cerrahi operasyonlar ve travmalar takip eder². Bizim hasta grubumuzda da en sık dekortikasyon nedeni nonspesifik enfeksiyona bağlı gelişen ampiyemdi. Diğer nedenler arasında tüberküloz, kesici-delici alet yaralanmaları, ateşli silah yaralanmaları ve geçirilmiş operasyonlar takip etmektedir.

Dekortikasyona yol açan ampiyemin erkeklerde ve yaşlılarda daha sık görüldüğü bildirilmektedir^{2,4,5}. Bir çalışmada ileri yaş ve eşlik eden kronik hastalıkların ampiyem görülme sıklığını anlamlı derecede artırdığı bildirilmiştir⁵. Bizim serimizde de erkekler en sık olmasına karşın ortalama yaş 37,8±13,7 (aralık 17-65 yıl) olarak tespit edildi.

Ampiyem tanısı klinik bulgular yanı sıra öncelikle direk grafide plevral sıvı ve kalınlaşmayı düşündürerek görünüm izlenmesi ile akla gelir^{2,7}. Toraks ultrasonografi (USG) incelemesi ve TBT tanısı destekler⁷. TBT ile plevranın durumu net olarak izlenerek yapışıklıklar tespit edilebilir ve alttaki akciğerin durumu hakkında detaylı bilgi edinilebilir^{5,7}. Biz hastalarımızda direk grafie ek olarak USG yerine hem hastanemizde günün her saatinde ve hafta sonları da ulaşılabildiği hem de daha detaylı bilgi verdiği için TBT kullanmayı tercih ettik.

Ampiyemin üç aşaması vardır: 1) eksudatif, 2) fibrino pürülan, 3) organizasyon aşamaları^{2,5,7}. Tedavide ilk tercih boşaltıcı torasentez, gerekirse tüp torakostomi ve medikal tedavidir^{2,4,6,7}. Tekrarlayan torasentez, tüp torakostomi ve uzun süreli medikal tedaviye yanıt vermeyen hastalarda dekortikasyon planlanmalıdır^{2,4,6}. Bazı araştırmacılar medikal tedavi süresini 5-7 gün ile sınırlamayı tavsiye etmektedir⁷. Cerrahi öncesinde semptomların 60 günden, konservatif ve medikal tedavinin süresinin 30 günden fazla olması ameliyat sonrası morbiditeyi anlamlı derecede artırmaktadır⁵. Fibrino pürülan fazda dekortikasyon VATS veya sınırlı torakotomi ile uygulanabilir^{1,3-5,7}. Özellikle VATS ile postoperatif dönemde iyileşmenin daha hızlı olduğunu bildirilmektedir¹. Ancak organizasyon fazına ilerleyip kalınlık arttıkça torakotomi tercih edilmelidir². Bize gelen hastaların büyük çoğunluğu zaten göğüs hastalıkları tarafından takip edilen (n=26, %70), ya da halen göğüs cerrahisi servisinde (n=7, %19) veya diğer cerrahi servislerinde (n=4, %11) yatmakta olan hastalardı. Bu hastalarda daha önce drenaj ve medikal tedavi seçenekleri denenmiş, hastaların operasyon amacıyla kliniğimize kabul edilmelerine kadar ortalama 26,6±4,3 gün (aralık 18-42 gün) geçmiş olup operasyon öncesi geçen bu sürenin operasyon sonrası hastanede kalış süresini bizim hastalarımızda da anlamlı derecede uzattığını tespit ettik (p=0,001). İleri evrede olan bu hastalardaki plevral kalınlaşma derecesi ve tutulan alan fazlalığı nedeniyle hastalarımızın tümünde klasik posterolateral torakotomi ile dekortikasyon gerçekleştirdik.

Mevcut çalışmamızın kısıtlılıkları arasında hasta sayısının azlığı yanı sıra preoperatif ve postoperatif dönemde birçok çalışmada takip edilen inflamasyon yanıt belirteçleri⁵ solunum fonksiyon testi^{1,3,4} ve özellikle TBT ile anatomik ölçümlerin^{1,3,4} yapılmış olmasını sayabiliriz. Ancak yine çalışmalarda vurgulanan 30 günden uzun preoperatif tedavi süresinin postoperatif hastanede kalış süresini uzatıcı etkisi bizim çalışmamızın da dikkat çekici bulgularından birisidir.

Çalışmamız neticesinde ampiyemin cerrahi tedavisinde zamanlamanın iyi yapılması, erken evrede uygulanacak VATS veya torakotomi ile dekortikasyon operasyonu sonuçlarının düşük morbidite ve mortalite nedeniyle tercih edilmesi gerektiği kanısındayız. Elimizdeki veriler medikal tedaviden erken vazgeçilmesinin postoperatif dönemde hastanede kalış süreleri üzerine olumlu etki yaptığını düşündürmektedir. Bu nedenle ampiyem tanısıyla takip edilen hastaların 30 günden fazla bekletilmeden cerrahi tedavi seçeneğinin değerlendirilmesinin hastaların hem radyolojik olarak hem de klinik olarak iyileşmesine yol açabileceği kanısındayız. Mevcut kısıtlılıklar nedeniyle daha fazla hasta üzerinde, klinik yakınmalardan preoperatif kan tetkiklerine, direk radyolojik incelemelerden 3 boyutlu tomografik değerlendirmelere, solunum fonksiyon

testi ve benzeri detaylı incelemelerin gerçekleştirileceği çalışmaların faydası olacağı düşüncesindeyiz.

Kaynaklar

1. Casali C, Storelli ES, Di Prima E, Morandi U. Long-term functional results after surgical treatment of parapneumonic thoracic empyema. *Interact Cardiovasc Thorac Surg.* 2009;9(1):74-8.
2. Erdogu V, Metin M. Parapneumonic Pleural Effusion and Empyema. *Solunum.* 2013;15(2):69-76.
3. Gokce M, Okur E, Baysungur V, Ergene G, Sevilgen G, Halezeroglu S. Lung decortication for chronic empyema: effects on pulmonary function and thoracic asymmetry in the late period. *Eur J Cardiothorac Surg.* 2009;36(4):754-8.
4. Bagheri R, Haghi SZ, Dalouee MN, Rajabnejad A, Basiri R, Hajian T. Effect of decortication and pleurectomy in chronic empyema patients. *Asian Cardiovasc Thorac Ann.* 2016;24(3):245-9.
5. Melloni G, Carretta A, Ciriaco P, Negri G, Voci C, Augello G, et al. Decortication for chronic parapneumonic empyema: results of a prospective study. *World J Surg.* 2004;28(5):488-93.
6. Citak N, Omaygenc DO. Surgical Treatment Procedures in Management of Pleural Effusions: Therapeutic Pleural Aspiration, Intercostal Tube Drainage, Chemical Pleurodesis with Sclerosant Agent, Placement of an Indwelling Pleural Catheter, Pleuroperitoneal Shunts, and Pleurectomy/Decortication. *Güncel Göğüs Hastalıkları Serisi.* 2015;3(3):362-79.
7. Ferreiro L, San José ME, Valdés L. Management of parapneumonic pleural effusion in adults. *Archivos de Bronconeumología (English Edition).* 2015;51(12):637-46.