

OLGU BİLDİRİMİ

Alt Ekstremitede Mevcut Semisirküler Doku Defektinin Bölünmüş ALT Serbest Flebi ile Rekonstrüksiyonu

Burak ERSEN¹, Ramazan KAHVECİ², Orhan TUNALI³, İsmail AKSU²

¹ Dr. Munif Islamoglu Devlet Hastanesi, Plastik Rekonstruktif ve Estetik Cerrahi Kliniği, Kastamonu.

² Uludağ Üniversitesi Tıp Fakültesi, Plastik ve Rekonstruktif Cerrahi Anabilim Dalı, Bursa.

³ Şevket Yılmaz Eğitim ve Araştırma Hastanesi, Plastik Rekonstruktif ve Estetik Cerrahi Kliniği, Bursa.

ÖZET

Anterolateral uyluk flebinin bölünüp, şimerik paternde geniş doku defektlerinin rekonstrüksiyonu son yıllarda popülerlik kazanmıştır. Olgumuzda 55 yaşında kadın hasta alt ekstremitesinde mevcut geniş açık yara ile kliniğimize başvurdu. Düzgün sınırları olmayan açık yara için, defekte uygun Anterolateral uyluk flebi dizayn edilerek bölündü. İyileşme sürecinde hastada herhangi bir problem yaşanmadı. Tatmin edici kozmetik ve fonksiyonel sonuç elde edildi.

Anahtar Kelimeler: Anterolateral uyluk flebi. Serbest doku transferi. Alt ekstermite rekonstrüksiyonu.

The Reconstruction of a Semi Circular Lower Extremity Tissue Defect With a Split ALT Free Flap

ABSTRACT

The reconstruction of large tissue defects by splitting the ALT flap and using the flap in a chimeric fashion become popular in recent years. A 55-year-old female with an open wound in the lower extremity referred to our clinic. An ALT flap was designed and splitted for irregularly shaped open wound. The patient had an uneventful recovery with a satisfactory cosmetic and functional outcome.

Key Words: Anterolateral thigh flap. Free tissue transfer. Lower extremity reconstruction.

Anterolateral uyluk flebi (ALT), ilk kez Song ve ark. tarafından tanımlandıktan sonra özellikle son yirmi yıldır çeşitli doku defektlerinin rekonstrüksiyonunda popülerlik kazanmıştır. Lateral circumflex femoral sisteme dayalı olarak ALT flebin kullanımı, zorlayıcı defektlerin rekonstrüksiyonunda geniş cilt ve yumuşak doku sağladığı çeşitli çalışmalarda gösterilmiştir¹.

Anterolateral uyluk flebinin popülerlik kazanmasını sağlayan önemli özellikleri arasında minimal donör alan morbiditesi ve flebin farklı paternlerde hazırlanabilir olması sayılabilir²⁻⁴. ALT flebin perforatörlere dayalı bölünüp şimerik paternde kullanımı ise giderek artmaktadır^{5,6}.

Sunduğumuz olguda; alt ekstremitede yerleşimli ve "L" şekilli açık yaranın bölünmüş ALT flebi ile rekonstrüksiyonu gösterilmiştir. Olgumuzda ALT flebin bö-

lünmesi flep dolaşımına herhangi bir zarar vermeden flebin çok yönlülüğünü arttırmıştır.

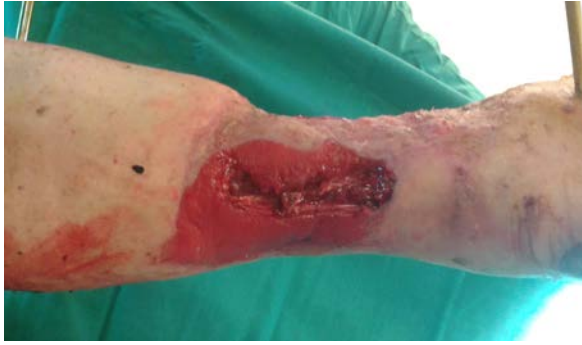Olgu Sunumu

Araç içi trafik kazası sonrası sağ tibia kırığına bağlı eksternal fiksator yerleştirilmiş 55 yaşında kadın hasta, sağ cruris anteriorunda 18 cm x 10 cm'lik açık yara ile kliniğimize yönlendirildi. Olguda eşlik eden vasküler ya da nöral yaralanma bulunmamakta idi. Hastaya beş seans vakum yardımcı yara tedavisi uygulanıp travmadan iki hafta sonra kliniğimize yönlendirildi (Şekil 1). Yara debridmanı uygulandıktan sonra lateral circumflex sistemin iki ayrı cilt perforatörüne dayalı olarak 2 parçalı bölünmüş ALT flep tasarlandı (Şekil 2,3). Her iki perforatör lateral circumflex arterin inen dalından köken almaktaydı. Her iki perforatör ayrı ayrı diseke edilerek, flep iki perforatörün kanlandırma alanlarının ortasından ikiye bölündü (Şekil 4,5). Flebin arteri posterior tibial artere uç-yan paternde, iki komitan ven ise posterior tibial arter komitan venlerine uçuca paternde anostomoz yapıldı. Hastanın post operatif dönemi olaysız geçti. Tatmin edici kozmetik ve fonksiyonel sonuç elde edildi (Şekil 6).

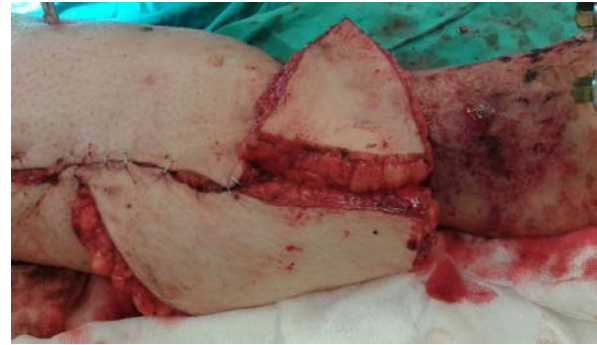Geliş Tarihi: 10 Şubat 2017

Kabul Tarihi: 12 Nisan 2017

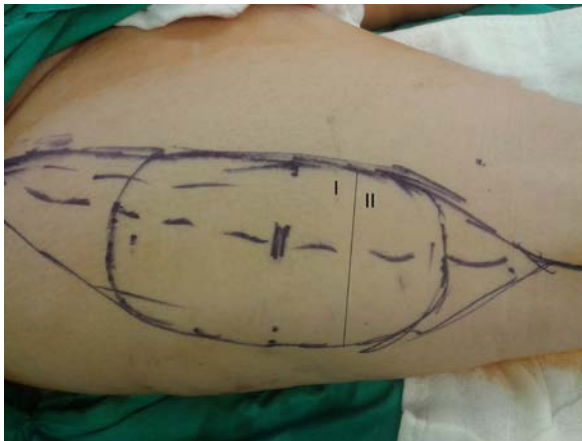
Dr. Burak ERSEN
Dr. Munif Islamoglu Devlet Hastanesi,
Plastik Rekonstruktif ve Estetik Cerrahi Kliniği,
Kastamonu.
Tel: 0366 214 10 53
E-posta: drburakersen@gmail.com



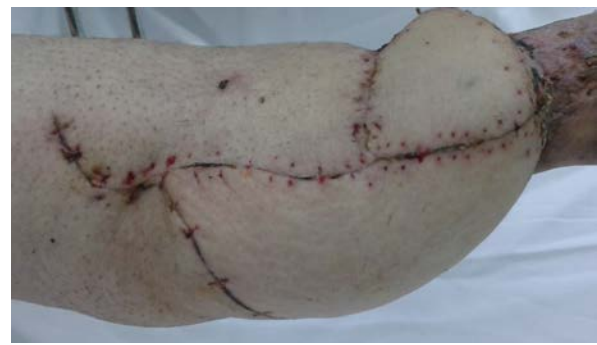Şekil 1.
Pre-operatif görünüm



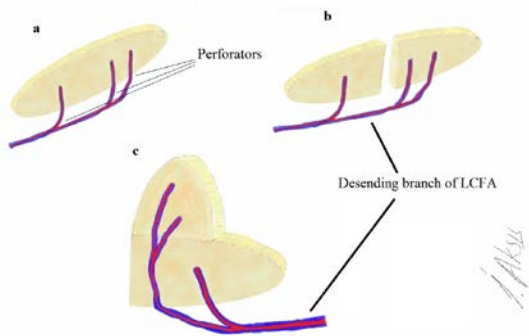
Şekil 5.
Per-operatif görüntü



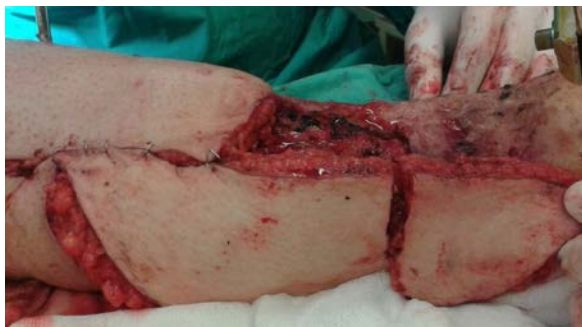Şekil 2.
Anterolateral uyluk flebi tasarımı



Şekil 6.
Post-operatif ilk ay görüntüsü



Şekil 3.
ALT flebin bölünerek "L" şekli verilmesi



Şekil 4.
Per-operatif görüntü

Tartışma

Alt ekstremitenin serbest flepler ile rekonstrüksiyonunda vasküler komplikasyon gelişme ihtimali, vücudun diğer bölgelerinin rekonstrüksiyonlarına göre daha fazladır. Literatürde birçok çalışma alt ekstremitte serbest flep rekonstrüksiyonlarının baş-boyun ve üst ekstremitte rekonstrüksiyona göre daha düşük başarı oranları olduğunu göstermiştir. Aynı yayınlarda özellikle tibia fraktürünün eşlik ettiği olgularda komplikasyon gelişme ve revizyon ihtiyacının daha yüksek olduğu gösterilmiştir⁷⁻⁹.

Alt ekstremitte doku defektleri; bölgede yeterli yumuşak doku olmaması ve önemli anatomik yapıların yüzeysel yerleşimli olması gibi nedenlerde rekonstrüksiyon açısından oldukça zorlayıcıdır⁷.

Olgumuzda "L" şekilli alt ekstremitte defektinin ALT flebinin bölünüp aynı şekil verildikten sonra serbest patternde onarımını göstermeyi amaçladık. ALT flebinin perforatörlere dayalı olarak bölünmesi alt ekstremitte yerleşimli bu semi sirküler yaranın düzgün şekilde onarımını sağlamıştır.

Bölünmüş ALT flebinde; ALT flep her biri perforatörlere dayalı küçük fleplere bölünmektedir. Bu şimerik ALT flep tasarımı düzgün olmayan ya da farklı yerleşimli birden fazla defektin onarımında flebin kullanılabilirliğini arttırmaktadır. Bu durum, kompleks doku onarımlarını sadece bir vasküler yatak kullanılarak yapılmasını sağlar. ALT flebin perforator çapları gü-

Semisirküler Doku Defektinin Rekonstrüksiyonu

venilir genişliktedir. Flebin pedikülü uzun ve geniş çaplıdır. Bu tekniğin en büyük dezavantajı ise en az iki güvenilir cilt perforatör gereksinimidir ki bütün olgularda en az iki perforatör mevcut değildir.

ALT flebin şimerik tasarımını ilk kez Marsh ve ark. tarafından oldukça geniş doku defektlerinin onarımında donör ve alıcı alanların morbidite kalitesi vurgulanarak gösterilmiştir¹⁰.

Literatürde ALT şimerik flebin kullanıldığı birçok yayın bulunmaktadır. Bölünmüş ALT flebin baş-boyun, üst ekstremité, meme ve vulva rekonstrüksiyonunda kullanıldığı olgular mevcuttur^{5,11,12}.

Olgumuzda düzensiz şekilli semisirküler alt ekstremité doku defekti için bölünmüş ALT flebi ile serbest patternde rekonstrüksiyon uygulanmıştır. Rekonstrüksiyon sonucu tatmin edicidir. Uygulanan tekniğin yeterli perforatör varlığında güvenli ve kullanışlı bir seçenek olduğunu düşünmekteyiz.

Kaynaklar

1. Song YG, Chen GZ, Song YL. The free thigh flap: A new free flap concept based on the septocutaneous artery. *Br J Plast Surg* 1984;37:149-59.
2. Zhang Q, Qiao Q, Gould LJ, Myers WT, Phillips LG. Study of the neural and vascular anatomy of the anterolateral thigh flap. *J Plast Reconstr Aesthetic Surg* 2010;63(2):365-71.
3. Dalay C, Yavuz M, Acarturk S, Kıvanç Ö, Kaya E. Serbest doku transferi ile alt ekstremité onarımı; ardışık 25 olgunun analizi. *Turk Plast Surg* 1996;4:1
4. Özkan Ö, Coşkunfırat K, Doğan Ö, Özgentaş EH. Çocuklarda serbest anterolateral uyuk flep transferleri ile olan tecrübelerimiz. *Turk Plast Surg* 2006;14:2
5. Filobos G, Chapman T, Khan U. Split anterolateral thigh (ALT) free flap for vulva reconstruction: A case report *J Plast Reconstr Aesthetic Surg* 2012;65:525-6
6. Tsai FC, Yang JY, Mardini S, Chuang SS, Wei FC. Free Split-Cutaneous Perforator Flaps Procured Using a Three-Dimensional Harvest Technique for the Reconstruction of Postburn Contracture Defects *Plast Reconstr Surg* 2004;113:185
7. Melissinos EG, Parks DH. Post-trauma reconstruction with free tissue transfer: analysis of 442 consecutive cases. *J Trauma* 1989;29:1095-102.
8. Percival NJ, Sykes PJ, Earley MJ. Free flap surgery: the Welsh Regional Unit experience. *Br J Plast Surg* 1989;42:435-40.
9. Naique SB, Pearse M, Nanchahal J. Management of severe open tibial fractures: the need for combined orthopaedic and plastic surgical treatment in specialist centres. *J Bone Joint Surg Br* 2006; 88: 351-7.
10. Wyble EJ, Yakuboff KP, Clark RG, Neale HW. Use of free fasciocutaneous and muscle flaps for reconstruction of the foot. *Ann Plast Surg* 1990;24:101.
11. Marsh DJ, Chana JS. Reconstruction of very large defects: A novel application of the double skin paddle anterolateral thigh flap design provides for primary donor-site closure. *J Plast Reconstr Aesthet Surg* 2010;63:120-125.
12. Lin PY, Chen CC, Kuo YR, Jeng SF. Simultaneous reconstruction of head and neck defects following tumor resection and trismus release with a single anterolateral thigh donor site utilizing a lateral approach to flap harvest. *Microsurgery* 2012;32:289-295.