

## SANTRAL SINIR SİSTEMİNİN "İZOLE ANJİİTİS"İ PEDİATRİK YAŞ GRUBUNDA BİR OLGU SUNUMU\*

Serap KARASALİHOĞLU<sup>a</sup>, Betül ORHANER<sup>a</sup>, Ufuk UTKU<sup>b</sup>

### ÖZET

Santral sinir sisteminin izole angiiitisi, beyin veya spinal kordun nekrotizan vasküler inflamasyonuna yol açan oldukça nadir ve tanıda zorluklar gösteren bir hastalıktır. Genellikle erişkin yaşta serebrovasküler olay nedenleri arasında gösterilen bu nadir hastalık, son zamanlarda izole olgu bildirimleri olarak çocukluk çağında da tanımlanmıştır. Başlıca tanı kriterleri en az 6 aydır süren baş ağrısı ve multipl nörolojik disfonksiyon veya akut başlangıçlı major nörolojik defisit, serebral anjiografide lümen daralması, inflamatuvar veya infeksiyöz bir hastalığın olmayışı ve leptomeningeal biyopside vasküler inflamasyonun gösterilmesi olarak özetlenebilir.

Bu çalışmada, sol fokal motor epilepsi ve sol hemiparezi nedeniyle başvuran ve SSS'nin izole angiiitisi'ni düşündürülen, 5 yaşındaki kız hasta tanımlanmıştır. Son zamanlarda en az 3 tanı kriterine uyan vakaların bu tanıyı almaları nedeniyle, oldukça nadir görülen bu hastalığın, bu vaka dolayısıyla tanı kriterleri ve tedavisi gözden geçirilmiştir.

Anahtar Kelime: İzole serebral angiiitis, MR, BT.

### SUMMARY

#### A PEDIATRIC CASE REPORT OF ISOLATED ANGIITIS OF THE CENTRAL NERVOUS SYSTEM

Isolated angiiitis of the central nervous system is a very rare disease, that causes vascular inflammation of the brain and the spinal cord. This rare disease is among the reasons of cerebrovascular accidents in adults but very few case reports in children recently have been published. The important diagnostic criteria are headache or multipl neurological dysfunction lasting at least 6 months, or an acute major neurological deficit, narrowing of the lumen of the vessels in cerebral angiography, absence of any inflammatory or infectious disease and the demonstration of the vascular inflammation in leptomeningeal biopsy. To make the diagnosis at least three of the diagnostic criteria must be present. In this case report a 5 years old girl without any preceeding symptom, admitted to the hospital with left focal motor epilepsy and left sided hemiparesy. We considered the case isolated angiiitis of the central nervous system in view of the

<sup>a</sup> Yrd. Doç. Dr., Trakya Üniversitesi Tıp Fakültesi Çocuk Sağlığı ve Hastalıkları ABD, EDİRNE

<sup>b</sup> Prof. Dr., Trakya Üniversitesi Tıp Fakültesi Nöroloji ABD, EDİRNE

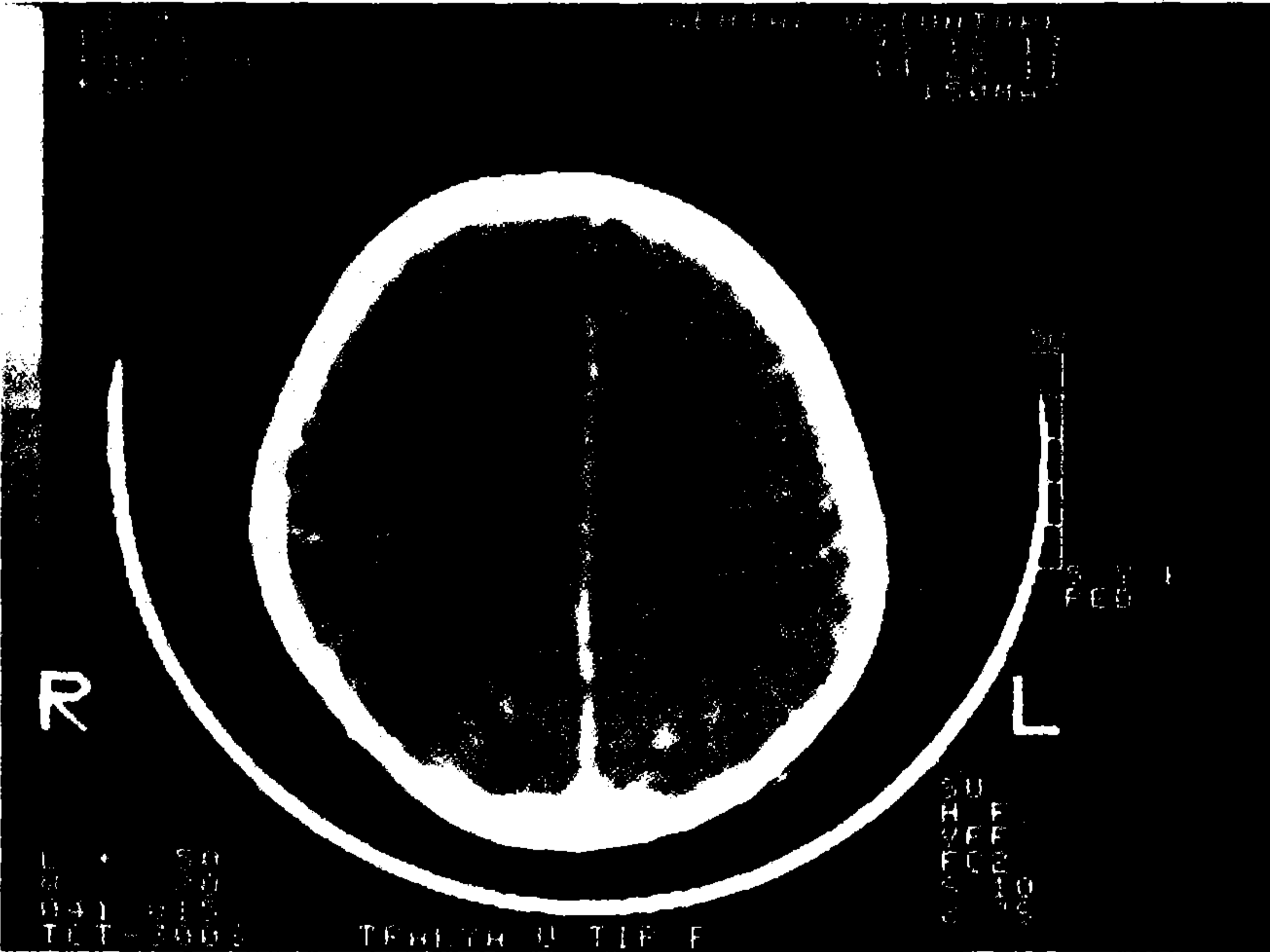
\*Bu bildiri "İskemik Strokta Akut Tedavi İlkeleri Sempozyumu" 29/Nisan/1994 AFYON'da sunulmuştur.

these findings. By reporting this case we aimed to emphasize the diagnostic criteria and the therapeutic modalities of this rare disease.

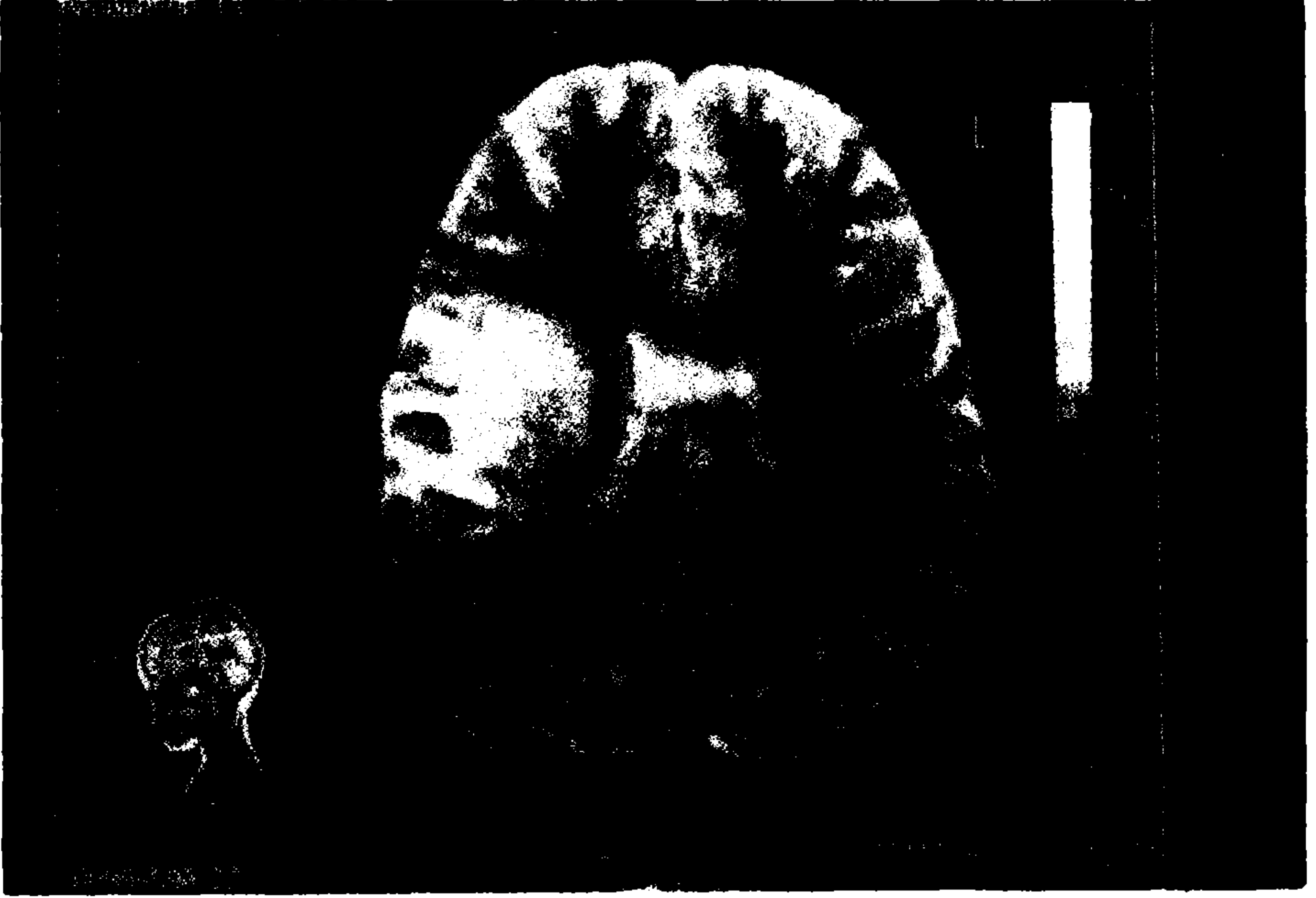Key Word: Isolated serebral angiitis, MR, BT.

## GİRİŞ

Santral sinir sisteminin "izole angiitis"i, sadece SSS damarlarına sınırlı kalan, idiopatik ve tekrarlayıcı bir vaskülitir. Damar duvarlarında immünkompleks ve dolaşan antikorların olmayışı, hastalıktan hücreli immünitenin sorumlu olduğunu düşündürmektedir (1,2,3). Sıklıkla küçük çaplı arterlerde mononükleer hücre infiltrasyonuna yolaçan bu hastalık, nadiren granülom formasyonuna yol açtığı için "granülomatöz angiitis" tanımı, son yıllarda kullanılmamaktadır (1). SSS' nin "izole angiitis"i, genellikle erişkinde tanımlanmış olmakla birlikte, çocukluk çağı vakalar da bildirilmeye başlanmış ve çocukluk çağı beyin damar hastalıkları nedenleri arasına alınmıştır (4,5,6).



Resim 1. Olgunun ilk BT'sinde minimal ödem gözlenmektedir.

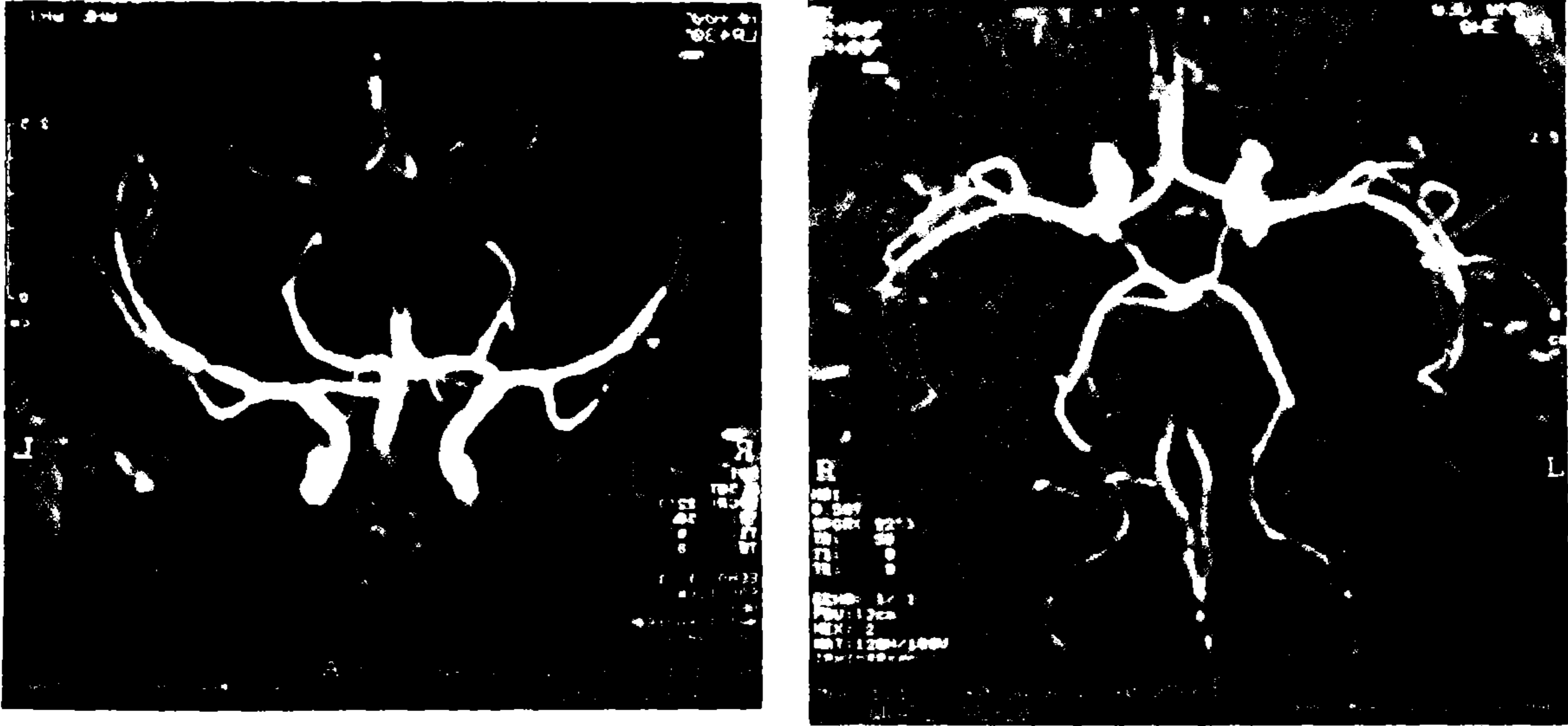


Resim II. Olgunun ilk MR'sinde sağda MCA alanına uyan hiperintens lezyon görülmektedir.

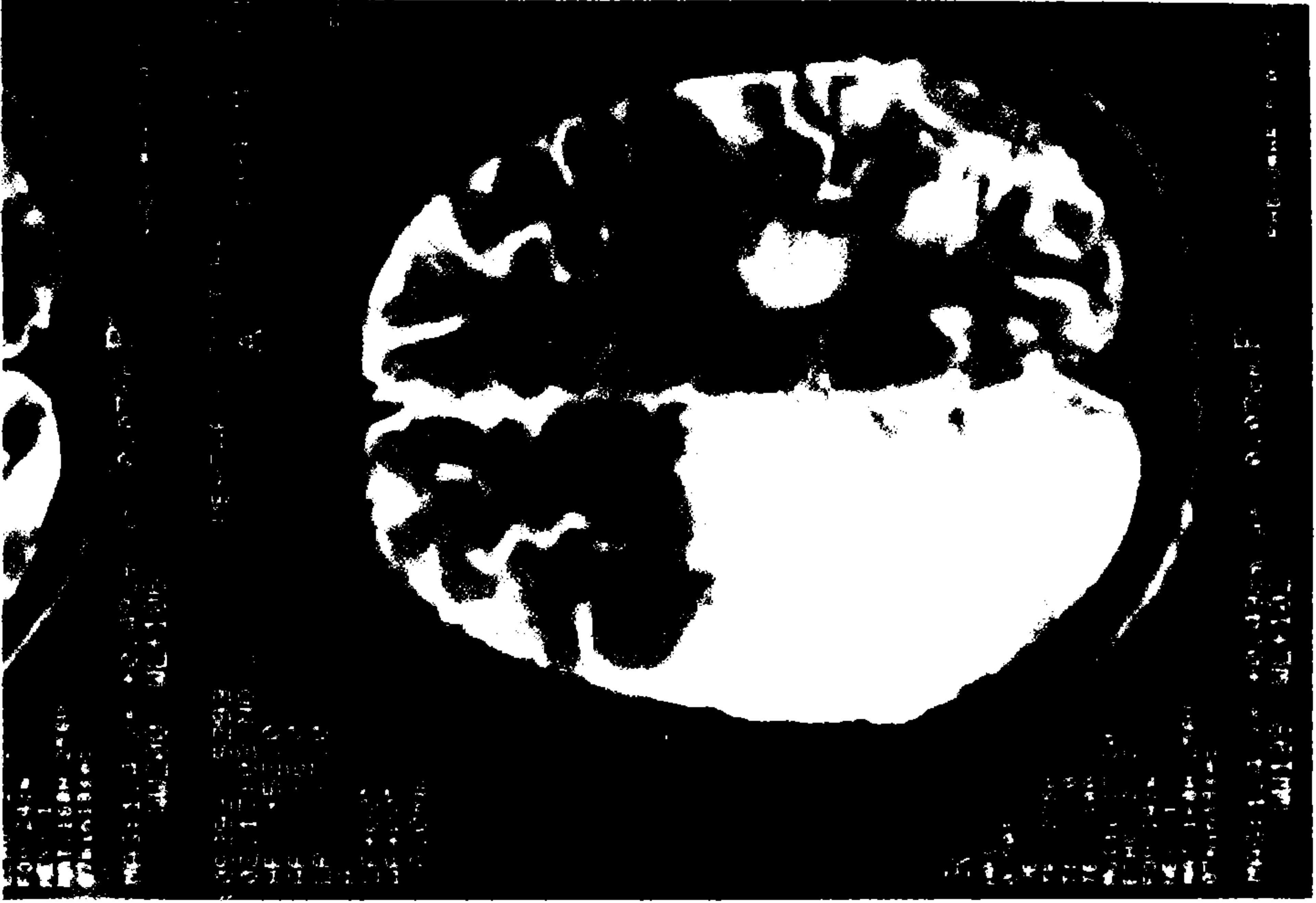
Bu çalışmada, 5 yaşında bir kız çocuğunda görülen tekrarlayıcı beyin damar hastalığı nedeniyle yapılan tetkikler sonucunda SSS'nin "izole angitisi" i düşünülerek, hastalığın oldukça tartışmalı olan tanı kriterleri gözden geçirilmiştir.

## OLGU

5 yaşındaki kız hasta, 8/12/1993 tarihinde, 2 günden beri devam eden sol kol ve yüzünü içine alan fokal motor epilepsi nedeniyle yatırıldı. Özgeçmişinde bir özellik olmayan hastanın fizik muayenesi ve vital bulguları normal sınırlar içerisindeydi. Nörolojik muayenede bilinci açık olan hastanın ense sertliği ve meningeal bulguları negatifti. Fundoskopik muayenesi normal olarak bulundu. Solda santral fasial parezi, sol kol ve bacakta 2/5 düzeyinde spastik parezi dışında patolojik bulgu saptanmadı. Antiepileptik ilaçlarla nöbetleri güçlükle kontrol altına alınan hastanın EEG'sinde sağ hemisferde yaygın bioelektrik aktivite bozukluğu gözlemlendi. Aynı gün yapılan BT'de ise, sadece minimal ödem mevcuttu (Resim I). Nöbetleri kontrol altına alındıktan sonra hemiparezisi devam eden hastaya 29/12/1993 'de yapılan kranial MR'da sağda MCA



Resim III ve IV. MR Angiografide arterlerde multipl segmenter darlık "beading" görünümü.



Resim V. Olgunun 2. MR'sinde , ilk MR bulgusuna ilave olarak sağ paryetal bölgede lezyon görülmektedir.

alanına uyan, T2'de hiperintens lezyon saptandı (Resim II). Çocukluk çağı hemipleji nedenleri araştırılan hastanın rutin biyokimya, tam kan, periferik yayma, sedimentasyon, idrar tetkiki, EKG, akciğer grafisi, telekardiografi ve ekokardiografi, kanama, pıhtılaşma zamanı, protein C ve S, ATIII değerleri, kan proteinleri ve Ig'ler, aminoasit kromatografisi normal sınırlar içerisinde bulunması nedeniyle 29/1/1994 tarihinde yapılan MR anjiografide her iki MCA alanında multipl segmenter darlık "beading" (Resim III, IV) ve MR'de sol paryetal bölgede daha yeni izlenimi veren hiperintens, infarktla uyumlu ikincibir lezyon izlendi (Resim V). Bu bulgular nedeniyle vaskülit etyolojisi araştırılan hastanın ANA, AntiDNA, lupus antikoagülanları, C<sub>3</sub> değeri ve tekrarlanan sedimentasyon değerleri normal sınırlar içerisinde bulundu. Bu bulgularla SSS' nin "izole angitis'i" düşünülen hastaya epilepsi nöbetlerinin kontrol altına alınması ve sol hemiparezisinin kısmen düzelmesi nedeniyle beyin ve leptomeningeal biyopsi yapılmadı ve oral steroid başlanması planlanarak taburcu edildi.

## TARTIŞMA

SSS'nin "izole angiitis'i", genellikle yetişkinlerde tanımlanmış, nadir bir hastalıktır. 1922'de Harbitz'in ilk vakayı bildirmesinden sonra, 1959'da Cravioto ve Feigin bu hastalığı, ayrı bir antite olarak tanımlamışlardır (1). Hastalığın başlangıç semptomları, baş ağrısı, halsizlik, unutkanlık ve letarji gibi diffüz ensefalopatiyi gösteren bulgular olabileceği gibi, % 40 vakada, ani gelişen inme, epilepsi veya myelit bulguları da olabilir (1,7). Başlıca tanı kriterleri, P. Moore tarafından 1989'da şöyle belirtilmiştir: 1) En az 6 aydır varolan baş ağrısı ve multipl nörolojik disfonksiyon veya akut başlangıçlı nörolojik defisit, 2) Serebral anjiografide lümen daralması, 3) İnflamatuar veya infeksiyöz bir hastalığın olmayışı, 4) Leptomeningeal biyopside vasküler inflamasyonun görülmesi (1). Fakat bu tanı kriterlerine rağmen anjiografinin hatta BT ve MR' ninde normal olduğu, sadece biyopsi ile tanı konan vakalar da bildirilmiştir (1,7,8). Anjiografinin normal olması ise, hastalığın flüktüasyonlar göstermesi ile açıklanmıştır (1). Ayrıca anjiografideki "beading" görüntüsünün, nonspesifik olduğu, infeksiyon hastalıkları, ateroskleroz, emboli, neoplaziler ve vazospazda da görülebileceği bildirilmiştir (1,7,9). Bir çalışmada, tanıda en önemli kriter olan beyin biyopsisinin negatif veya nonspesifik olabileceği, bu durumda, klinik tablonun bu hastalığı telkin ettiği durumlarda vakit geçirmeden tedaviye başlanması gerektiği öne sürülmüştür (7).

Tanımladığımız vakada, çocukluk çağı hemiplejilerine yol açabilecek herhangi bir infeksiyon, kardiolojik hastalığa rastlamadık. Ayrıca, sistemik vaskülit destekleyen klinik veya laboratuvar bulgusu saptamadık. Tekrarlanan MR'de, karşı hemisferde ikinci bir infarktın görülmesi, anjiografik bulgu ile beraber, tanıyı destekleyen bir bulgu olarak kabul edildi. Vakanın remisyona girmesi ve çocukluk çağında olması nedeniyle biyopsi planlanmadı. Son yıllarda, anjiografi ve klinik tablonun hastalığı kuvvetle düşündürdüğü ve hastanın hızla düzeldiği durumlarda, biyopsi olmaksızın tanı konulabileceği ve geciktirilmeden tedaviye başlanması gerektiği bildirilmektedir (2,4,7). Sonuçta, herhangi bir risk faktörü olmaksızın, tekrarlayıcı beyin damar hastalığı geçiren hastalarda, anjiografide "beading" manzarasının görülmesinin yanısıra, sistemik vaskülit, malignite ve infeksiyon hastalıklarının ekarte edildiği durumlarda SSS' nin "izole angiitis'i" nin tanı olarak düşünülebileceğini söyleyebiliriz.

## KAYNAKLAR

1. Moore P.M.: *Diagnosis and management of isolated angiitis of the central nervous system.* Neurology 39:167-173, 1989.
2. Cupps T.R., Moore P.M., Fauci A.S.: *Isolated angiitis of the central nervous system. Prospective diagnostic and therapeutic experience.* Am J Med. 74:97-105, 1988.
3. Moore P.M., Cupps T.R.: *Neurologic complications of the vasculitides.* Ann Neurol 14:155-167, 1983.

4. Hayakawa L, Kuroiwa A, Takemura N, et al: *Cerebral ischemic lesions in children and primary cerebral angiitis: Report of two cases.* NO Shinkei-Geva, 14(12):1513-9, 1986.
5. Matsell D.G., Keene D.L., Jimenez C., et al: *Isolated angiitis of the central nervous system in childhood.* Can J Neurol. Sci. 17:151-154, 1990.
6. LaMancusa J., Stelman G.: *Suspected isolated angiitis causing stroke in a child.* Stroke. Vol 21, No 9: 1380, 1990.
7. Reik L., Grunnet M.L., Spencer N.P., et al: *Granulomatous angiitis presenting as chronic meningitis and ventriculitis.* Neurology (Cleveland) 33: 1609-12, 1983.
8. Vanderzant C., Bromberg M., MacGuine A., et al: *Isolated small-vessel ang of the central nervous system.* Arch Neurol. 45:683-7, 1988.
9. Younger D., Hays A.P., Brust J.C.M., et al: *Granulomatous angiitis of the brain. An inflammatory reaction of diverse etiology.* Arch Neurol. 45:514-8, 1988.