

İNTRADURAL DİSK HERNİASYONLARI VE MRG YÖNTEMİNİN TANIDAKİ YERİ - OLGU SUNUMU -

Murat İMER^a, Sabahattin ÇOBANOĞLU^b, Sabahattin ÖZAKBAŞ^c

ÖZET

Intradural disk herniasyonları, disk hastalığının oldukça nadir görülen bir komplikasyonudur. L5-S1 seviyesinde intradural disk herniasyonu olan olgu ; özellikle uygulanan tanı yöntemleri açısından literatür ışığında tartışıldı.

Anahtar Kelimeler: Omurga, Intradural Disk Herniasyonu, Miyelografi, Manyetik Rezonans Görüntüleme

SUMMARY

INTRADURAL DISK HERNIATION AND MR IMAGING - CASE REPORT -

Intradural Disk Herniation is a rare complication of Disk Disease. In this report; especially, diagnostic studies are discussed on the case with intradural disk herniation at the level of L5-S1.

Key Words: Spine, Intradural Disk Herniation, Myelography, Magnetic Resonance Imaging

GİRİŞ

Intradural disk herniasyonu, Disk Hastalığının nadir görülen ve tanı konulması oldukça zor olan bir şeklidir.

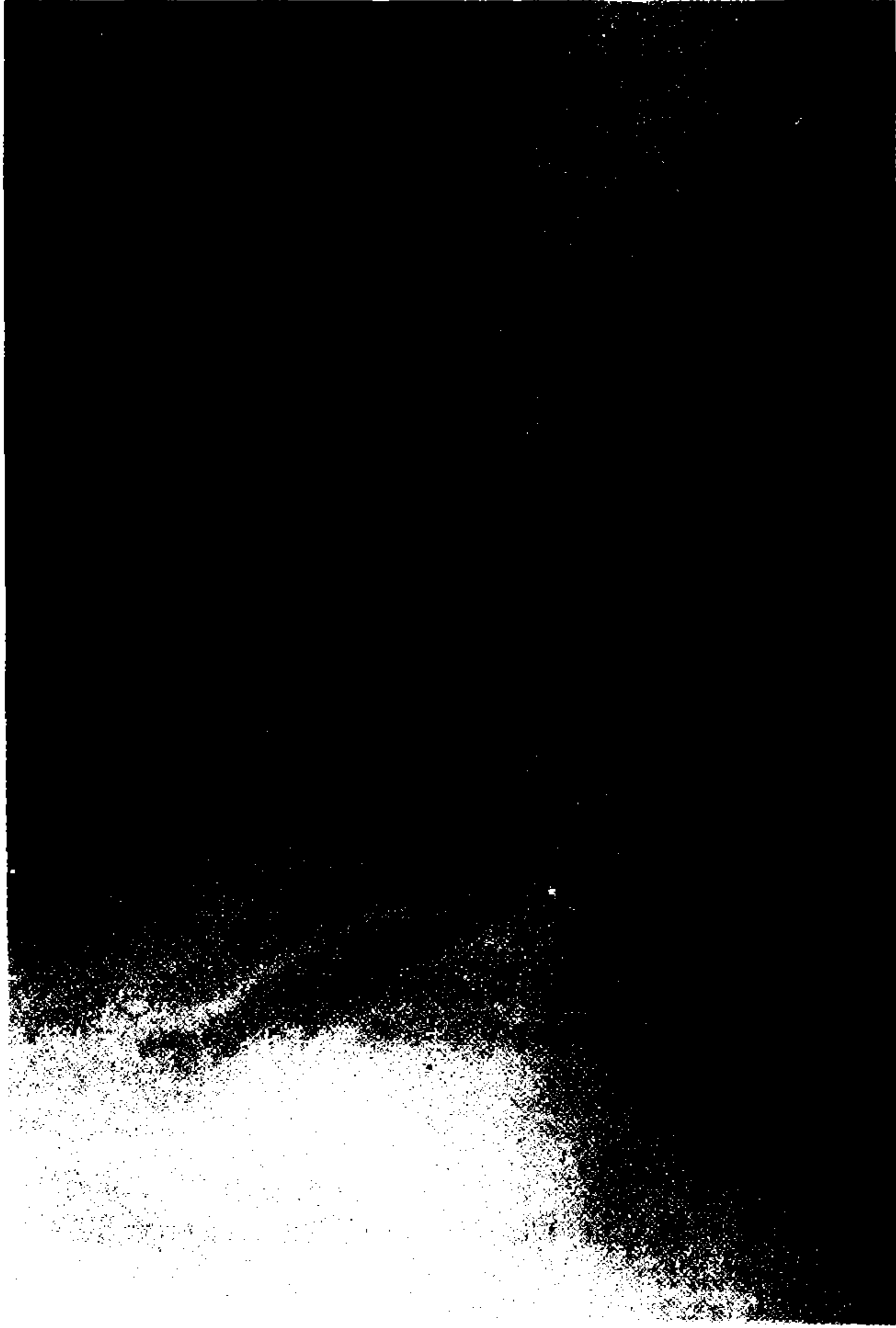
Intradural disk herniasyonunu ilk kez 1942 yılında Dandy bildirmiş ve bu ilk olgudan günümüze 55 olgu literatürde yayınlanmıştır (1, 2, 3, 4, 5, 6, 7). Ameliyat edilmiş disk herniasyonlarını içeren çeşitli serilerde intradural disk herniasyonu oranı % 0.04 ile % 0.33 arasında değişmektedir ve bunların yaklaşık % 10'unu L5-S1 seviyelerindeki disk herniasyonları oluşturmaktadır (5,6,7).

Özellikle son 20 yılda tanı yöntemlerindeki teknik gelişmenin, bu hastalığın tanısında ne ölçüde değerli olduğu hala çok açık değildir (8,9).

^a Yrd.Doç.Dr., Trakya Üniversitesi Tıp Fakültesi Nöroşirürji A.B.D., EDİRNE

^b Doç.Dr., Trakya Üniversitesi Tıp Fakültesi Nöroşirürji A.B.D. , EDİRNE

^c Uzman Dr., Keşan Devlet Hastanesi Edirne, KEŞAN

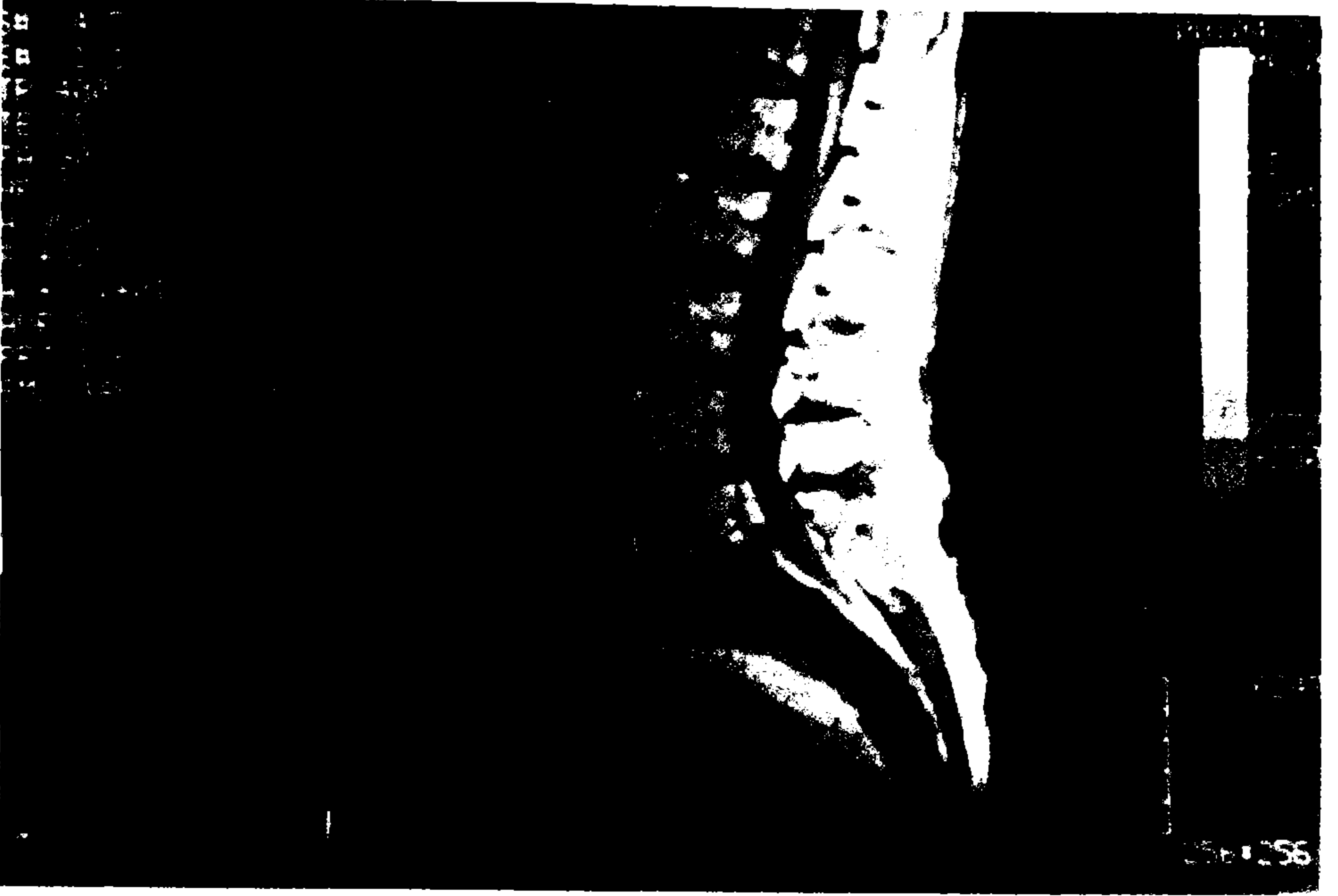

Şekil I. Iohexol Miyelografi lateral çekimde; L₄-L₅ seviyesinde nerdeyse tam blok gösteriyor.

Biz bu sunumumuzda; L₅-S₁ intervertebral mesafesi seviyesinde intradural disk herniasyonu saptanan bir olguyu çeşitli özellikleri ile ama ağırlıklı olarak tanı yöntemleri açısından literatür ışığında tartışacağız.

OLGU SUNUMU

Uzun süreli bel ağrısı yakınmaları olan 78 yaşındaki erkek olgu; 3 yıl önce başlayan radiküler ve bundan 6 ay sonra ortaya çıkan ilerleyici sol ayak bilek ve bacak



Şekil II. T₁-ağırlıklı (TR/TE 400/25) Manyetik Rezonans Görüntüleme yöntemi ile yapılan tetkikte; intradural hiperintens ve L₅-S₁ disk mesafesinde hipointens görüntüler dikkat çekiyor.

güçsüzlüğü , yaklaşık 18 aydır süregelen retansiyon tarzında sfinkter kontrol kusuru ve konstipasyon yakınmaları ile polikliniğimize başvurdu. Öyküsünden bu yakınmaları nedeni ile çeşitli hastanelerde yatırılarak tetkik edildiği öğrenildi. Yapılan nörolojik değerlendirmede; solda daha belirgin olmak üzere bilateral L₄₋₅-S₁₋₂₋₃ duysal defekt, solda patella ve iki taraflı Aşil reflekslerinin yokluğu, anal sfinkter tonusu azalması ve sol ayak bilek motor gücünde tam kayıp saptandı.

Iohexol ile myelografik tetkik L₄₋₅ düzeyinden itibaren parsiyel bir dolum defekti gösterdi (Şekil I).

Dolum defektinin sınırlarını görebilmek ve patolojiyi tanımamızda sağlayabileceği yararlar düşünülerek MR Görüntüleme yöntemi ile tetkiki elde edildi (Şekil II). Filmde L₅-S₁ intervertebral diskinde yüksekliğin ve sinyalin belirgin bir şekilde azaldığı izlendi. Ancak bu düzeyde L₅ korpusunun ortasına dek yükseldiği görülen hiperintens intradural imaj ile L₅-S₁ intervertebral diski arasında doğrudan bir ilişki saptanamadı. Bu bulgularla lezyon intradural bir kitle olarak değerlendirildi.

Cerrahi girişim sırasında L₅ tam ve S₁ kısmi laminektomi gerçekleştirildi. L₅-S₁ mesafesinin tamamen boşalmış olduğu görüldü. Dura açıldığında özellikle sol tarafta ancak hemen tüm köklerle ileri derecede yapışıklıklar gösteren parçalı disk materyali

saptandı. Bu materyalin total çıkarımı sağlandı. Histopatolojik değerlendirme de bu bulgumuzu doğruladı.

TARTIŞMA

Intradural disk herniasyonları oldukça nadir görülen ve çeşitli serilerde % 0.04 ile % 0.33 arasında değişen oranlarda bildirilen bir disk hastalığıdır (5,7,8,9). Kliniğimizde bugüne dek (Temmuz 1994 'e kadar) disk herniasyonu tanısı ile ameliyata alınan toplam 302 olguda karşılaşılan intradural disk herniasyonu sayısı daha önce yayınlanan ilk 2 olgu ile beraber 3'dür (10). Böylece serimizdeki oran %0.99 olmaktadır ve bu; serimizdeki ilk, literatürde ise bulabildiğimiz 4. L5-S1 intervertebral mesafe düzeyinde intradural herniasyon saptanan olgudur (3,5).

Intradural herniasyonda; kronik enflamasyon nedeni ile posterior longitudinal ligaman ile dura arasında oluşan yapışıklıkların sonucu; herniye disklerin durayı sadece itmek yerine iterek deldikleri düşünülmüştür (2,4,8,9). Diğer düşünülen nedenler arasında ligaman ve dura arasındaki doğumsal ilişki ilk akla gelendir ve bunlara geçirilmiş cerrahi, osteofitik oluşumlar gibi nedenler de eklenebilir (2,6,8,9). Ancak, biz olgumuzda bu nedenleri düşündürebilecek herhangi bir bulgu ile karşılaşmadık.

Miyelografik tetkikte intradural disk patolojisini; nörinom, meningiom, ependimom v.b. gibi diğer intradural kitle imajlarından ayırmak mümkün değildir (2,4).

Manyetik Rezonans Görüntüleme yöntemi ile yapılan tetkik ise bize yalnız spinal kanal içindeki oluşumları değil, aynı zamanda paraspinal dokuyu da görme olanağı verir (8). Daha önce Holtas ve arkadaşları bu yöntem ile; disk ve intradural kitle arasındaki doğrudan ilişkiyi göstermişlerdir (8). Sonraları bu görüşü destekler bir başka çalışmayı da Wasserstrom ve arkadaşları bildirmiştir (9). Ancak, literatürde bulabildiğimiz sınırlı sayıdaki bu yayınların aksine biz, olgumuza ait Manyetik Rezonans Görüntüleme yöntemi ile yaptığımız tetkikte disk mesafesi, disk ve intradural kitle arasında doğrudan bir bağlantı göremedik.

Sonuç olarak, intradural disk herniasyonu olan olgularda Manyetik Rezonans Görüntüleme yönteminin tanı koydurucu olarak diğer tanı yöntemlerine göre üstün olduğu kabul edilmekle beraber, bu her olgu için mutlak değildir ve cerrah ameliyatı planlarken her olasılığı düşünmelidir.

KAYNAKLAR

1. Dandy WE: *Serious Complications of Ruptured Intervertebral Disk*. JAMA 119:474-77, 1942.
2. Blikra G: *Intradural Herniated Lumbar Disk*. Neurosurg .31:676-679, 1969.

3. **Clapetta P, Delfini R, Cantora GP:** *Intradural Lumbar Disk Hernia: Description of three cases.* *Neurosurgery* 8:104-107, 1981.
4. **Graves VB, Finney HL, Mailander J:** *Intradural Lumbar Disk Herniation.* *AJNR* 7: 495-7, 1986.
5. **Lesoin F, Duquennoy B, Rousseaux M, Servato R, Jomin M:** *Intradural Rupture of Lumbar Intervertebral Disc: Report of three cases with review of the literature.* *Neurosurgery*, 14:728-731, 1984.
6. **Slater RA, Pineda A and Porter RW:** *Intradural Herniation of Lumbar Intervertebral Discs.* *Arch Surg.* 90: 266-269, 1965.
7. **Smith RV:** *Intradural Disc Rupture.* *J Neurosurg.* 55:117-120, 1981.
8. **Holtas S, Nordström CH, Larsson EM, Petterson H:** *Case Report, MR Imaging of Intra Dural Disk Herniation.* *J Comput Assist Tomogr* 11(2):353-356, 1987.
9. **Wasserstrom R, Mamourian AC, Black JF, Lehman RAW:** *Intradural Lumbar Disk Fragment with Ring Enhancement on MR.* *AJNR* 14:401-404, 1993.
10. **Çobanoğlu S:** *Intradural Herniation of Lumbal Intervertebral Disc (Report of two cases)* *Journal of Ankara Medical School* 10 (suppl) 169-174, 1988.