

Non-Fonksiyonel Tiroid Nodüllü Hastaların Değerlendirilmesi

Levent AKKAYA¹, Maksut ESENTÜRK², Rıdvan ALI², Ömer N.YIĞITBAŞI³

ÖZET

1992-1993 Yılları arasında Nükleer Tıp Ana Bilim Dalına tiroid hastalığı yakınması ile başvuran hastalarda yapılan rutin testler sonucunda, sintigrafik olarak non-fonksiyonel nodülü bulunduğu tesbit edilen hastalardan 30 tanesinde yapılan sintigrafi, ultrasonografi, tiroid ince iğne aspirasyon biyopsisi, medikal ve cerrahi tedavi sonuçları değerlendirildi.

Tiroid sintigrafisinde non-fonksiyonel değerlendirilen nodüllerin % 23.33'ünde maligniteye rastlanmıştır. İnce iğne aspirasyon biyopsisinin karsinom tanısındaki duyarlılığı % 95 olarak bulunmuştur.

Elde edilen sonuçlara göre tiroiddeki non-fonksiyonel nodüllerin tanısında; sintigrafi, ultrasonografi, TIAB'nin çok önemli üç tanı kriteri olduğu ve birlikte uygulanması halinde tedavide seçilecek yol açısından önemli ölçüde değerli olduğu ortaya konmuştur.

Anahtar Kelimeler: Tiroid Sintigrafisi, U.S:Ultrasonografi, TIAB:Tiroid İnce İğne Aspirasyon Biyopsisi.

SUMMARY

THE EVALUATION OF PATIENTS WITH NON-FUNCTIONAL THYROID NODULES

By applying routine tests to out patients with thyroid disease complaints in department of nuclear medicine during years 1992-1993, 30 patients with scintigraphically non-functional nodules were confirmed and scintigraphic, ultrasonographic, fine-needle aspiration biopsic, medical and surgical treatment results were evaluated.

In 23.33 percents nodules which have been evaluated as non-functional with thyroid scintigraphy malignity were found and diagnostical credibility of fine-needle aspiration biyosy in carcinomas was found to be 95 percent.

According to these results, it has been established that scintigraphy, ultrasonography and fine-needle aspiration biopsy are all very important diagnostic criteria and when applied together are very useful in choosing the correct form of treatment.

Key Words: Thyroid Scintigraphy, U.S:Ultrasonography, Fine-needle Aspiration Biopsy

Non-Fonksiyonel tiroid nodüllerinde en önemli husus; bu nodüllerin bir malignite riski taşıyıp, taşımadığının saptanması ve seçilecek tedavi yöntemidir. Bilindiği gibi tiroid kanserleri genellikle tek bir nodül yada nodüler yapılar şeklinde belirlemekte ve uzun yıllar başka bulgu vermeksizin bu özelliklerini korumaktadırlar.

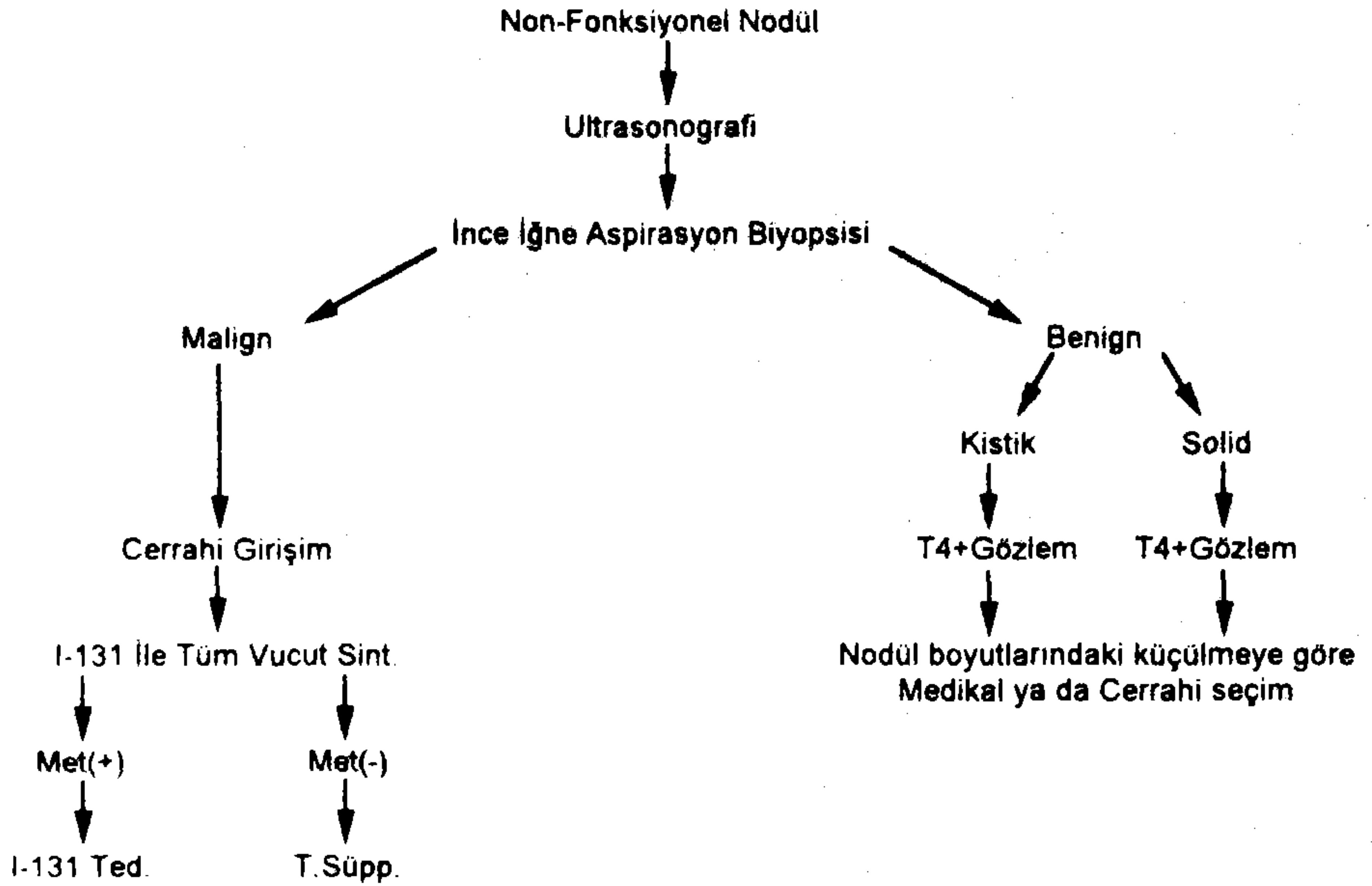
Çoğunlukla soliter non-fonksiyonel nodül olarak karşımıza çıkan bu nodüllerin değeren-

dirilmesinde laboratuvar tetkiki olarak ilk adım, tiroid fonksiyon testleri olup, elde edilen görüntüleme sonucunda, sintigrafik olarak non-fonksiyonel nodül tesbit edilen hastalarda Ultrasonografik ve sitolojik tetkik yapılarak malignite riski taşıyıp, taşımadığının tesbiti, hastalara, medikal yada cerrahi yaklaşım seçiminde oldukça önemli yer tutar.

¹ Araş. Gör. Dr., T.Ü. Tıp Fakültesi Nükleer Tıp A.B.D., EDİRNE

² Araş. Gör. Dr., T.Ü. Tıp Fakültesi Genel Cerrahi A.B.D., EDİRNE

³ Prof. Dr., T.Ü. Tıp Fakültesi Nükleer Tıp A.B.D., EDİRNE



ŞEKİL I. Tiroid Nodüllü hastalara Yaklaşım.

Nodüllü tiroid hastalarına yapılan tiroid fonksiyon testleri sonucunda non-fonksiyonel tiroid nodülü tesbit edilen hastalara klinik ve laboratuvar yaklaşım Tablo I'de verilmiştir.

MATERYAL VE METOD

Çalışma 1992-1993 yılları arasında Nükleer Tıp Ana Bilim Dalı'na tiroid semptomatolojisi nedeni ile başvuran hastalardan fizik muayenede nodülü olduğu saptanan ve yapılan sintigrafide non-fonksiyonel nodülü bulunan 30 hasta arasında yapılmıştır. Bu hastaların yaşları 19-58 arasında değişip, bunlardan 7 tanesi erkek, 23 tanesi kadındı.

Tiroid Sintigrafisi:

Hastaların sintigrafileri: 3mci. Tc99m- Perketat intravenöz yoldan verildikten 20dk. sonra Gamma- Kamera'da (Philips NPS.R5) Pinhole kolimatör altında, Anterior pozisyonda 150.000

sayım verilerek yapıldı. Hastaların sintigrafik sonuçları değerlendirildikten sonra, Üniversitemiz Radyoloji Ana Bilim Dalında ultrasonografik incelemeleri yapıldı.

Tiroid Ultrasonografisi:

Ultrasonografi için hastalar supine pozisyonda ve baş hiperekstansiyonda yatırıldıktan sonra, boyun bölgesine su yastığı yerleştirilerek, Lineer probe ile lineer ve transvers planlarda incelemeler yapıldı. Nodüllerin yer ve büyüklükleri saptanarak; Nodüller solid (İzoekoik, anekoik, hipoeikoik) ve kistik olarak sınıflandırıldılar.

İnce İğne Aspirasyon Biyopsisi:

İnce İğne Aspirasyon biyopsisi için muayene masasında hastaların başları hiperekstansiyon durumuna getirilip, tiroid bölgesinin lokal temizliği yapıldıktan sonra, nodül iki parmak arasına fikse edilip, 18 numara iğne ile negatif basınç

TABLO I. Non-Fonksiyonel nodüllü hastaların sintigrafik ve ultrasonografik karşılaştırılması.

Multi Nodül	SİNTİGRAFI (Tc99m)		ULTRASONOGRAFI				
	Sağ Lob	Sol Lob	Kistik	Solid	(Anekoik)	İzoekoik	Hipoekoik)
3	16	11	2	(27)	9	3	16

TABLO II. Tiroid Aspirasyon Biyopsi Sonuçları.

BENIGN	MALIGN	ŞÜPHELİ
Normal Tiroisit	Atipi Kriteri	Niteliği Şüpheli
20	7	3

uygulanarak aspirasyon gerçekleştirildi ve elde edilen materyaller lam üzerine yayılarak kurumaları sağlandı.

Mikroskopik İnceleme:

Elde edilen aspirasyon materyelleri Patoloji laboratuvarında Giemza ve Hematoksilen-Eozin ile boyanarak incelendi. Değerlendirme; Normal, Atipik ve niteliği şüpheli tiroisitler olarak yapıldı.

Klinik, sintigrafi, US, TiAB sonuçlarına göre Atipi kriteri taşıyan hastalar cerrahiye sevk edildi. Atipi kriteri taşımayan hastalar T-4 + Gözlem altına alınarak, nodüllerin medikal tedaviye olan cevapları 3'er aylık aralar ile 6 ay boyunca takip edildi. 6 ay sonunda sintigrafik ve ultrasonografik olarak nodül boyutunda % 50 ve daha fazla küçülme olan hastalarda medikal tedaviye devam edildi. Nodül boyutunda % 50'den daha az küçülme olan hastalar, medikal tedaviye cevap vermediği kabul edilerek, cerrahiye sevk edildi ve opere olmaları sağlandı.

SONUÇLAR

Sintigrafi sonrası Non-fonksiyonel nodüller değerlendirildiği zaman, sol lobda lokalize tek nodül 11, sağ lobda 16, Multinodüler yerleşimli 3 hasta mevcut idi. Multinodüler hastaların ikisinde non-fonksiyone nodül tek, diğer 3 tanesi normo-aktif karakterde iken, diğer hastada 2 adet non-fonksiyonel, 1 adet normo-aktif nodülü mevcut idi (Tablo I).

Ultrasonografik olarak nodüllerin 27 tanesi Solid (16 Hipo- 3 İzo- 9 Anekoik), 2 tanesi Kistik idi (Tablo I). İnce İğne Aspirasyon biyopsisi sonuçlarına göre vakaların % 23.33'ü Atipi, % 66.66'sı Normal Tiroisit, % 10'u niteliği şüpheli idi (Tablo II).

Atipi kriteri taşıyan 7 ve niteliği şüpheli hücre sonucu olan 3 hasta direkt operasyona verildi ve pre-op. ve post-op. patoloji sonuçları karşılaştırıldığında; Atipi karakteri taşıyan 7 hastanın 6'sında, niteliği şüpheli hücreye sahip üç hastanın 1'inde maligniteye rastlandı.

TABLO III. Tedavi Sonuçları

Cerrahi	Medikal Şifa	Medikal tedavi sonrası cerrahi
10	13	7

Medikal tedavi programına alınıp, tedaviye refrakter kabul edilen ve cerrahiye sevk edilen 7 hastanın 6 tanesi opere oldu. (Bu gruptan bir hasta cerrahiye reddetmiştir.) Post-op patolojik sonuçlarda bu grupta maligniteye rastlanmamıştır (Tablo III).

TARTIŞMA

Tiroid nodüllerinin erişkin popülasyonunda % 4 oranında olduğu tahmin edilmektedir. Öte yandan tiroid kanseri insidansı ise 40-50 \ 1 Milyon olup, ölüm oranı ise, 6 \ 1 Milyondur (1,2). Ülkemizde yapılan bir çalışmada ise, Türkiye nüfusunun % 1.8'inde tiroid nodülü bulunduğu tesbit edilmiştir (3). Aynı çalışmada tiroid kanser sıklığı ise % 0.1 olarak belirtilmiştir.

Tiroid kanserleri 3. ve 4. dekad'da daha sık olmak üzere kadınlarda erkeklere nazaran 3-4 kat daha fazla görülmektedir (4,5). Papiller ve Folliküler kanser tipleri ise tiroide en sık karşılaşılan kanser tipidir.

Tiroid nodüllerinde temel problem malignitenin var olup, olmadığıdır. Dikkatli bir anamnez, yaş, cinsiyet, radyasyon hikayesi ve aile hikayesi malignite lehine bazı ip uçları verebilirse de; bunlar hiç bir zaman spesifik değildir (6). Bu nedenle malignitenin ortaya çıkartılması yada ekarte edilebilmesi için, Sintigrafi, Ultrasonografi, İnce iğne aspirasyon biyopsisi ve sitolojik tetkiklere gereksinim duyulmaktadır.

Sintigrafik olarak tiroid karsinomu düşündürecek en önemli bulgu nodülün fonksiyonu olup, radyonüklid tutulumu azalmış nodüllerin % 20'sinde karsinoma rastlanmaktadır (7). Cerrahpaşa Tıp Fakültesinde yapılan bir çalışmada bu oran % 16.94 bulunurken (8), bizim çalışmamızda non-fonksiyone nodüller dikkate alındığında % 23.3 oranında malignite tesbit edilmiştir. Sintigrafik olarak non-fonksiyone, ancak kistik olduğu tesbit edilen nodüller % 3.1 oranında iken (9), biz bu oranı % 6.66 olarak saptadık.

Ultrasonografik çalışmalar tiroid nodüllerinde, nodülün kistik yada solid olup, olmadığına ayırımında spesifik tanı aracıdır. Tiroide oluşan kistik nodüllerin çoğu benign karakterdedir (10,11,12). Bununla beraber bazı papiller kanserlerin kistik karakterde olması, bunlara daha dikkatli bir yaklaşım yapılmasını gerektirir. Solid nodüllerde ise, Ultrasonografi ile nodülün ekojenitesine bakarak, malignite hakkında bilgi edinilir. Hipoekojen yada anekojen yapılar malignite olasılığını artırmaktadır (8).

İnce iğne aspirasyon biyopsisinde önemli olan yalancı (-) sonuçları elimine etmektir. Aspirasyonun

dikkatli yapılması, dikkatli bir yayma ve dikkatli sitolojik inceleme ile yalancı (-)'lik oranı en aza indirilebilir. İnce iğne aspirasyon biyopsisi ve sitolojik incelemeler tiroidektomi geçiren hasta sayısını üçte bir oranında azaltmış ve ameliyat başına düşen kanser oranını % 14 daha fazla arttırmıştır(13). Yapılan çalışmalarda ince iğne aspirasyon biyopsisinin doğruluğu % 78 ile % 97 arasında değişmektedir(14). Cerrahpaşa'da yapılan bir çalışmada ise bu oran % 97, bizim çalışmamızda ise % 95 olarak bulunmuştur.

Sintigrafide non-fonksiyonel, ultrasonografik incelemede solid ve özellikle hipo-ekojen ve sitolojide atipi kriteri taşıyan hastalarda malignite kriterinin yüksek oranda olduğu düşünülerek cerrahi tedaviye derhal geçilmelidir. Ultrasonografik ve sitolojik olarak atipi kriteri taşımayan hastaların medikal tedaviden faydalanma şansları her zaman akılda tutulmalı, ancak, tedavi

dikkatli yapılmalı ve nodül boyutları ile tedaviye cevap belirli aralıklarla kontrol edilmelidir.

Non-fonksiyonel nodüllü, ultrasonografik ve sitolojik olarak benign karakterde nodülü bulunan hastalarda süpresyon tedavisinin önemi büyüktür (15,16). Bu hastalara süpresyon tedavisi için tanınan süre 6 ay olup, bu süre içinde nodül boyutunda % 50 ve daha fazla küçülme olmayan hastalar operasyona aday olarak gösterilirler. Bizim çalışmamızda süpresyon tedavisine alınan hastalardan % 43'ü medikal tedaviden fayda görmüş, % 23'ü medikal tedaviye cevap vermemişlerdir.

Sonuç olarak; Nodüllü tiroid hastalarına yaklaşımda, sintigrafi, Ultrasonografi, ince iğne aspirasyon biyopsisi'nin birlikte kullanılması, hastanın anamnez ve fizik muayenesi ile birleştirilerek, bundan sonraki tedavi seçiminde oldukça önemli oranda yol gösterici olacak, gereksiz operasyon sayısını azaltarak, operasyon başına düşen kanser sayısını artıracaktır.

KAYNAKLAR

1. Schwartz SI. Principles of surgery, 5th. ed, Mc Graw Hill Co, New York, Philadelphia, 1988
2. Way LW. Current Surgical Diagnosis and treatment, 8th. Ed, Lange Norwalk, Connecticut, 1988
3. Hatemi H., Urgancıoğlu İ., Türkiyede tiroid sorunları. Sendrom Ekim. 1991
4. Ingbar HS., Brauerman EL: Werner's the Thyroid. Fundamental and clinical Text. pp.1319-1327. 1986
5. Fransiella KO., Is the differantation between papillary and follicular thyroid cancer. *Cancer* 32:853, 1973
6. Rosen IB., Bowden J., Luck CS., Agressive thyroid cancer in low-risk age popullation. *Surgery*: 102:1075, 1987
7. Ryo UY., Arnold J., Colman M., et al. Thyroid Cintigram with Tc-99m Pertechnetat sodium. *JAMA*, 235:1235-1238, 1976.
8. E. Vardareli, İ. Uslu, T. Turoğlu, Ç. Önsel, İ. Urgancıoğlu, Tiroid nodüllerinin tanısında sintigrafi, ultrasonografi ve ince iğne aspirasyon biyopsisi. *Turkish J. Nuc Med.* 1:3:45-49, 1992
9. Okerlund MD., Sanz M., Miller T., et al: Importance of hypofonctioning nodüles in thyroid imaging. *J. Nuc. Med.* 23:44. 1992
10. Blum M., Goldman AB., Herskovic A., et al: Clinical application of thyroid echography. *N. Eng. J. Med.* 287:1164, 1972
11. Miller MJ., Zafar S., Karo JJ., The cytic thyroid nodüle. *Radiology* 110:257-61, 1974
12. Shaha AR., Dimaio T., Webber C., et al: Intraoperative decision making during thyroid surgery based result of preoperative needle biopsy and frozen section. *Surgery* 108(6):964-971, 1990
13. Gershengorn MC., Mc.Clung MR., Chu EW., et al: Fine-needle aspiration cytology in the pre-operative diagnosis of thyroid nodüles. *Ann Intern Med.* 87: 256-68, 1977.
14. Atkins HL., Noduler goiter. Freeman and Johnson's clinical radionuclid imaging. Inc. 1984, P.1292
15. Blum M., Rothschild M., Improved non-operative diagnosis of the solitary cold thyroid nodüle. Surgical selection based on risk factors and three months of supression. *JAMA*. 235:2420-41, 1980.
16. Bostancı N. Tiroid ve Paratiroid hastalıkları. Bozak Matbaası. İst. 1979.