

Erişkin bir Heck hastalığı olgusu

An adult case of Heck disease

Sinem Korkmaz*, Nida Kaçar*, Levent Taşlı*, Berna Şanlı*, Neşe Demirkan**

*Pamukkale Üniversitesi Tıp Fakültesi, Dermatoloji AD., Denizli

**Pamukkale Üniversitesi Tıp Fakültesi, Patoloji AD., Denizli

Özet

Heck hastalığı - fokal epitelyal hiperplazi (FEH), human papilloma virüslerin (HPV) yol açtığı esas olarak oral mukozayı, nadiren de genital ve anal mukozayı tutabilen az görülen, kronik bir deri hastalığıdır. Özellikle Eskimolar, Güney Amerikalı Hintliler ve Güney Afrikalılar olmak üzere çeşitli etnik gruplarda görülür. Literatürde Türk olguları da bulunmaktadır.

Asemptomatik, mukoza ile aynı veya daha beyaz renkte, 1-4 milimetrelik yumuşak papüller şeklinde ortaya çıkar. Histopatolojik incelemede akantoz ve koilositoz izlenir. Hastalık spontan regresyona uğrayabileceği gibi ilerleme de gösterebilir. Özellikle lokalize lezyonlar için tedavi seçenekleri arasında ekzilyon, elektrokoterizasyon, kriyoterapi ve lazer yer alırken yaygın tutulumda retinoidler, interferon- α 2b ve metotreksat gibi sistemik tedaviler ve topikal interferon- β ve imikimod ile başarılı sonuçlar bildirilmiştir. Ancak rekürrensler olabilmektedir.

Otuz dokuz yaşındaki erkek hasta, dudak köşelerinde şikayet vermeyen kabarıklıklar yakınması ile başvurdu. Öyküsünden, siğil tanısı ile reçete edilen topikal tedavilerden fayda görmediği, beş kez elektrokoterizasyon yapıldığı ancak şikayetlerinin tekrarladığı öğrenildi. Dermatolojik muayenesinde bilateral labial kommissürlerde bazılarının üzerinde sarı krutların izlendiği verrüköz papüller ile oral mukozada dağınık yerleşimli mukoza rengi papüller saptandı. Lezyonun histopatolojik incelemesinde epidermiste düzensiz akantoz ve koilositoz izlendi. Klinik ve histopatolojik bulgular doğrultusunda Heck hastalığı-FEH tanısı konuldu. Elektrokoterizasyon ve kriyoterapi ile kombine sistemik asitretilin tedavisine yanıt alınamayan inatçı lezyonlara Nd:YAG lazer tedavisi planlandı.

Pam Tıp Derg 2011;4(3):158-162

Anahtar sözcükler: Fokal epitelyal hiperplazi, Heck hastalığı, Oral mukoza, Human papilloma virüs

Abstract

Heck disease – focal epithelial hyperplasia (FEH) is a rare chronic disease caused by human papilloma virus (HPV) that affects mainly oral, rarely genital and anal mucosa. It can be seen in various ethnic groups, especially in Eskimos, South Amerindians and South Africans. There are also Turkish cases in the literature.

It presents with asymptomatic soft papules in the same color or whiter than mucosa ranging from 1 to 4 mm. Histopathologically, acanthosis and koilocytosis are observed. The disease can show progression as well as spontaneous regression. The treatment options, especially for local lesions, include excision, electrocauterization, cryotherapy and laser. Successful results have also been reported with systemic treatments such as retinoids, interferon- α 2b and methotrexate in disseminated cases and also with topical interferon- β and imiquimod. However, recurrences may occur.

A 39-year-old man attended to our clinic with a complaint of asymptomatic papules on his labial commissures. His medical history revealed that topical therapies prescribed for his warts did not work and recurrence occurred after five sessions of electrocauterization. Dermatological examination revealed verrucous papules, with yellow crusts in some, on bilateral labial commissures and widespread papules in the oral cavity in the same color with mucosa. Irregular acanthosis and koilocytosis were observed in the histopathological examination of one of these lesions. According to the clinical and histopathological findings the patient was diagnosed with Heck disease-FEH. Nd:YAG laser treatment is planned for the recalcitrant lesions that failed to respond to systemic acitretilin treatment in combination with cryotherapy and electrocauterization.

Pam Med J 2011;4(3):158-162

Key words: Focal epithelial hyperplasia, Heck disease, Oral mucosa, Human papilloma virus

Sinem Korkmaz

Yazışma Adresi: Pamukkale Üniversitesi Tıp Fakültesi, Dermatoloji AD., Denizli

e-mail: sinemkorkmaz@hotmail.com

Gönderilme tarihi: 13.05.2011

Kabul tarihi: 10.07.2011

Giriş

Heck hastalığı - fokal epiteliyal hiperplazi (FEH), human papilloma virüslerin (HPV) yol açtığı esas olarak oral mukozayı, nadiren de genital ve anal mukozayı tutabilen az görülen, kronik bir deri hastalığıdır. Sıklıkla çocuklarda izlenir. Özellikle Eskimolar, Güney Amerikalı Hintliler ve Güney Afrikalılar olmak üzere çeşitli etnik gruplarda görülmekle birlikte Asya'da nadiren rastlanır. Literatürde, farklı ülkelerde yaşayan Türk olguları da bulunmaktadır. Etiyolojisine bakıldığında özellikle HPV tip 13 ve 32 ile ilişkili olduğu düşünülmektedir [1- 6].

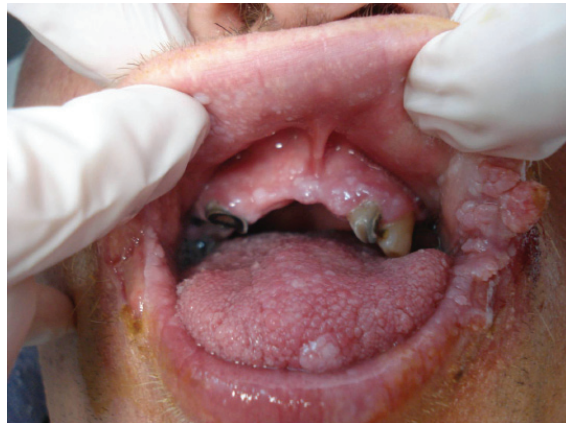Asemptomatik, mukoza ile aynı veya daha beyaz renkte, 1- 4 milimetrelik daha sık olarak dudak, bukkal mukoza ve dilde ortaya çıkan yumuşak papüller şeklinde görülür [7]. Histopatolojik incelemede akantoz ve koilositoz izlenir. Hastalık spontan regresyona uğrayabileceği gibi ilerleme de gösterebilir. Özellikle lokalize lezyonlar için tedavi seçenekleri arasında eksizyon, elektrokoterizasyon, kriyoterapi ve lazer yer alırken yaygın tutulumda retinoidler, interferon- α 2b ve metotreksat gibi sistemik tedaviler ve topikal interferon- β ve imikimod ile başarılı sonuçlar bildirilmiştir. Ancak rekürrensler olabilmektedir. Malign değişim potansiyeli beklenmemekle birlikte, malign değişiklikler saptanmış bir FEH olgusu bildirilmiştir [6].

Olgu

Otuz dokuz yaşındaki erkek hasta, dudak köşelerinde 14 yıldan beri var olan ve şikayet vermeyen kabarıklıklar yakınması ile başvurdu. Öyküsünde daha önce kullandığı, siğil tanısı ile reçete edilen topikal tedavilerden fayda görmediği, beş kez elektrokoterizasyon yapıldığı ancak şikayetlerinin tekrarladığı

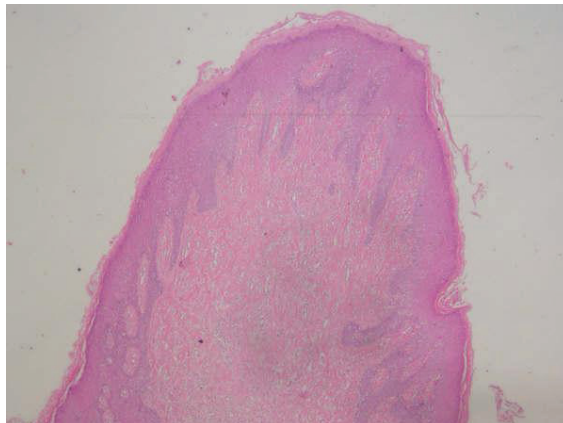
öğrenildi. Ailesinde benzer şikayet tanımlamadı. Özgeçmişinde ve soy geçmişinde özellik yoktu. Sigara kullanmıyordu. Sosyoekonomik durumu orta düzeydeydi.

Dermatolojik bakısında bilateral labial kommisürlerde sarı krutların izlendiği birleşmiş verrüköz papüller ve oral mukozada labial ve bukkal alanlarda, dil ucunda ve gingivalarda çok sayıda, yumuşak, verrüköz yüzeyle boyutları 2 ile 14 milimetre arasında değişen kırmızimsı-beyaz ve normal mukoza renginde sesil papüller saptandı (Resim 1). Oral hijyeni bozdu. Bilateral ellerde hem dorsal hem palmar alanlarda ve parmaklarda deri renginde hafif keratozik papüller mevcuttu. Anogenital mukoza olağan görünümdeydi.

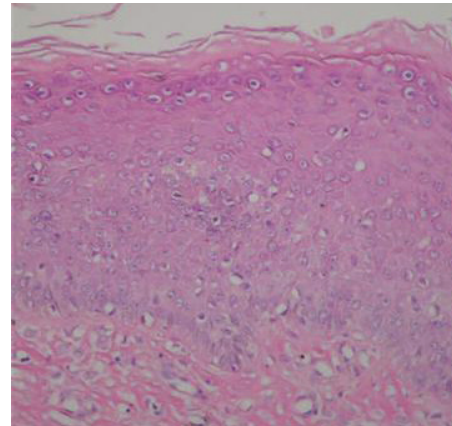


Resim 1. Oral mukozada ve labial kommisürlerde sesil ve vejetatif papüller.

Dudak köşesindeki vejetatif lezyondan alınan insizyonel biyopsi materyalinin histopatolojik incelemesinde epidermiste düzensiz akantoz, papillomatöz değişiklikler ile perinükleer halolu koilositik atipi gösteren hücreler saptandı (Resim 2-3). Malign değişim izlenmedi.



Resim 2. Epidermiste düzensiz akantoz ve papillomatöz değişiklikler. (Hematoksilen eozin, X10)



Resim 3. Perinükleer halolu koilositik atipi gösteren hücreler (Hematoksilen eozin, X40)

Parafin doku kesitlerinin in situ hibridizasyon yöntemi ile incelenmesi sonucu düşük riskli (HPV -6,-11) ve yüksek riskli (HPV-16,-18,-31,-33,-35,-39,-45,-51,-52,-56,-58,-66) HPV alt tiplerine rastlanmadı.

Rutin tahliller normal sınırlardaydı. Anti-HIV, VDRL ve FT-ABS testleri negatif bulundu. Anti-HBc IgG ve Anti-HBs testleri pozitif olarak saptandı. Krut altından alınan sürüntü kültüründe Staphylococcus aureus ile maya morfolojisinde mantar üremeleri, sekonder enfeksiyon lehine değerlendirilip hastaya sistemik ve topikal tedavileri verildi. Klinik ve histopatolojik bulguları doğrultusunda hastaya Heck hastalığı-FEH tanısı konuldu.

Elektrokoterizasyon ve kriyoterapi ile kombine sistemik asitretin tedavisine yanıt alınamayan hastaya Nd:YAG lazer tedavisi planlandı.

Tartışma

Oral mukozada HPV enfeksiyonları çeşitli klinik tablolar şeklinde karşımıza çıkabilir. HPV tip 6 ve 11 oral verrukalar ve oral florid papillamatozisin, HPV tip 13 ve 32 ise FEH etiopatogenezinde suçlanmaktadır [1,7].

FEH'nin çeşitli etnik gruplarda normal populasyona göre daha sık olduğu gözlenmiş ve birçok ailesel olgu tanımlanmıştır [1,2,5,8]. Bu durum genetik predispozisyon ile aile içi çatal, bıçak ve kaşık gibi ortak eşya kullanımı ve yakın temasa bağlı bulaş olasılıklarını akla getirmektedir [8,9]. Bizim hastamızda aile bireylerinde benzer şikayeti olan yoktu.

FEH daha çok çocuk veya adölesan yaş grubunda kadın cinsiyette görülürken [10], bizim olgumuzun erkek cinsiyet ve şikayetlerinin başlangıç yaşının erişkin olması nedenleri ile literatürde sadece Mosannen-Mozaffari ve ark. 'nın İran'dan 12 olguluk serisinde yer alan bir erişkin olgu ile benzerlik göstermektedir [7,11]. Literatürde çocukluk döneminde başlayan FEH Türk olguları yer almakla birlikte [2,5,12] bizim vakamız, Türkiye'den bildirilen, erişkin yaşta semptomların başladığı ilk FEH olgusudur. Hastamızın hijyen koşullarının, sosyoekonomik durumunun zayıf olması ise literatürle benzerlik göstermektedir.

FEH'nin tanısı klinik ile histopatolojik bulgular ışığında koyulabilir. Klinik ayırıcı tanıda kondiloma akuminata, iritasyon fibromu, verruka vulgaris, multipl skuamöz papillomlar verrusiform ksantom ve çeşitli sendromlar (multipl endokrin neoplazi III, nörofibromatozis,

tuberoskleroz, Cowden ve Goltz-Gorlin) yer alır [13,11]. En çok benzerlik gösteren hastalıklar ise kondiloma akuminata ve iritasyon fibromudur. Kondiloma akuminata, infekte partner ile orogenital bulaş sonucu dil ventrali ve ağız tabanında oluşan papiller yüzeyle küme halindeki papüllerdir. FEH'de görülen lezyonlar ise sayıca daha fazladır yerleşim yerleri daha tipiktir ve daha yassı görünümündedir [11]. Çocukluk çağında daha sık görülebilmesi ve ayırıcı tanısında cinsel yolla bulaşan bir hastalık olan kondiloma akuminata bulunması nedenleri ile cinsel istismarın da dışlanması açısından FEH tanısının koyulması önemlidir. Eğer ayırık papüller var ise, iritasyon fibromu ayırıcı tanıda düşünülebilir. Soluk görümlü olması, boyutunda büyüme ve belirgin bir iritasyonun bulunması fibromun FEH'den ayırımında yardımcı olabilir [11].

Histopatolojik değerlendirmede FEH tipik olarak akantoz, retelerde kalınlaşma ve uzama ile sonuçlanan epitel hiperplazisi, perinükleer halo içeren çok sayıda mitoz ve koilositoz görülür. FEH hastalığının histopatolojik incelemesinde saptanan tipik mitosoid hücrelerin varlığı ve bağ dokusunun sıklığı verruka vulgaristen ayırt ettirici özelliklerdir [14,15,16].

HPV varlığı ise DNA in situ hibridizasyon yöntemi veya immunohistokimyasal boyama ile saptanabilir [17]. Rutin prosedür olarak birçok merkezde yapılmakta olan in situ hibridizasyon düşük risk-yüksek risk boyama yöntemi ile HPV alt tipleri saptanabilmektedir. Bununla birlikte FEH ile esas ilişkili olduğu düşünülen HPV tip 13 ve 32 bu yöntem ile araştırılmamaktadır; ayrıca HPV tip 13 varlığı bu yöntem ile araştırılan diğer HPV tipleri için yalancı pozitif sonuçlara yol açabilmektedir. HPV tip 13 ve 32 PCR ile de saptanabilmekle birlikte klinik uygulamada rutin olarak yapılmamaktadır [18, 19]. Bizim hastamızda PCR incelemesi ile HPV tip tayini teknik nedenlerden ötürü yapılmamıştır.

FEH gelişiminde konak immünitesinin durumu da son yıllarda üzerinde durulan konulardan biridir. Artac ve arkadaşlarının sunmuş oldukları 12 yaşındaki bir kız çocuğu FEH olgusunda adenozin deaminidaz enzim yetmezliği saptanmıştır [12]. HIV enfeksiyonu ile FEH arasındaki ilişki henüz netleşmese de literatürde bu iki hastalığın birlikteliğinin görüldüğü iki vaka bildirisi mevcuttur [15,20]. HIV enfeksiyonuna bağlı ortaya çıkan immün yetmezlik durumunun HPV'de dahil olmak üzere çeşitli fırsatçı viral enfeksiyonların gelişimini kolaylaştırdığı düşünülmektedir. Literatürde malign dönüşümün izlendiği HPV tip 24 pozitif bir

FEH olgu bildirisi mevcuttur [6]. Bizim olgumuzda Anti-HIV negatif ve rekürren enfeksiyon öyküsü yoktu; ancak FEH tanılı hastaların primer ve sekonder immün yetmezlikler açısından araştırılmasının ve maligniteye dönüşüm açısından takip edilmesinin faydalı olacağı görüşündeyiz. Benzer şekilde immün sistemi baskılayan tedavilerin günümüzde sıkça kullanılmasıyla birlikte, oral mukoza bakısında karşımıza çıkabilecek lezyonlar ayırıcı tanısında aklımıza FEH hastalığı da gelmelidir.

FEH'de lezyonlar yıllar içerisinde kendiliğinden gerileyebilir. Bu yüzden genellikle agresif tedavilere ihtiyaç duyulmaz; ancak estetik endişe ya da travma ile kanama gibi şikayetlerin olması durumunda tedavi düşünülebilir. Lokalize lezyonlarda eksizyon, elektrokoterizasyon, kriyoterapi ve küretaj sıkça kullanılan tedavi seçenekleridir [2,18,21]. Yaygın lezyonlar varlığında ise sistemik retinoidler, interferon- α 2b ile CO₂ ve diod lazer kullanılabilir. Birlikte rekürrensler nadir değildir [2,13,17,22,23]. Topikal %5 imikimod krem ve interferon- β iki hastada başarılı bir şekilde kullanılmıştır [3,23]. Tüm bu seçenekler arasında en etkili olanı CO₂ lazer ablasyon tedavisi gibi görünmektedir [17]. Radyoterapi geçmişte başarılı bir tedavi olsa da anaplastik dönüşüm riski nedeniyle bugün artık kullanılmamaktadır.

Klinik ve histopatolojik bulguları doğrultusunda hastamız FEH olarak değerlendirildi. Elektrokoterizasyon ve kriyoterapi ile kombine sistemik asitretin tedavisine yanıt alınamayan hastaya Nd:YAG lazer tedavisi planlandı.

Kaynaklar

1. Kimbaurer R, Lenz P, Okun MM. Human papillomavirus. In: Dermatology, Bologna JL, Jorizzo JL, Rapini RP, eds. 2nd ed. Spain: Mosby Elsevier, 2008;1183-1198.
2. Akyol A, Anadolu R, Anadolu Y, Ekmekci P, Gürgey E, Akay N. Multifocal papillomavirus epithelial hyperplasia: successful treatment with CO₂ laser therapy combined with interferon alpha-2b. *Int J Dermatol* 2003; 42:733-735.
3. Steinhoff M, Metz D, Stockfleth E. Successful topical treatment of focal epithelial hyperplasia (Heck's disease) with interferon-beta. *Br J Dermatol* 2001;144: 1067-1069.
4. Rechmann P, Florack M. Focal epithelial hyperplasia (Heck's disease) of oral mucosa in a thirteen year old German girl. *Dtsch Zahnarztl Z* 1988;43:379-382.
5. Weidner F. [Focal epithelial hyperplasia (Heck's disease) in a Turkish family]. *Hautarzt*. 1996; 47(12):927-929.
6. Niebrügge B, Villiers E, Gerlach K, Franke I, Gollnick H. Demonstration of HPV 24 in long-standing Heck's disease with malignant transformation. *Eur J Dermatol* 1999;9:477- 479.
7. Falaki F, Chaghmaghi MA, Pakfetrat A, Delavarian Z, Mozaffari M, Pazooki N. Detection of human papilloma virus DNA in seven cases of focal epithelial hyperplasia in Iran. *J Oral Pathol Med* 2009;38:773- 776.
8. Garcı́a-Corona C, Vega-Memije E, Mosqueda-Taylor A et al.. Association of HLADR4(DRB1*0404) with human papillomavirus infection in patients with focal epithelial hyperplasia. *Arch Dermatol* 2004;140: 1227-1231
9. Ledesma MC, Torres VME, Garces OM, Lopez MD. Hiperplasia epithelial focal (enfermedad de Heck). *Estudio clinico-patologico. Práctica Odontológica* 1992;13:21- 26.
10. Hall C, McCullough M, Angel C, Manton D. Multifocal epithelial hyperplasia: a case report of a family of Somalan descent living in Australia. *Oral Surg Oral Med Oral Patol Oral Radiol Endod* 2010;109:e20-e24.
11. Mosannen-Mozaffari P, Falaki F, Amirchaghmaghi M, Pakfetrat A, Dalirsani Z, Saghafi-khadem S. Multifocal epithelial hyperplasia, a rare oral infection in Asia: report of twelve cases in Iran. *Med Oral Patol Oral Cir Bucal* 2010;15:e591- 5.
12. Artac H, Göktürk B, Bozdemir SE, et al. Late-onset adenosine deaminase deficiency presenting with Heck's disease. *Eur J Pediatr* 2010;169:1033 -1036.
13. Bombeccari GP, Pallotti F, Guzzi G, Spadari F. Diode Laser therapy for Heck's disease associated with HPV13 infection. *J Eur Acad Dermatol Venereol*. 2009;23(2):197-198.
14. Saunders NR, Scolnik D, Rebbapragada A, et al. Focal epithelial Hyperplasia caused by Human Papillomavirus. *Pediatr Infect Dis J* 2010;2:550-552.
15. Marvan E, Firth N. Focal epithelial hyperplasia in an HIV positive man. An illustrated case and review of the literature. *Aust Dent J*. 1998 Oct;43(5):305-10.
16. Durso BC, Pinto VMJ, Jorge J, Almeida OP. Extensive focal epithelial hyperplasia. *J Can Dent Assoc* 2005; 71(10):769-771.
17. Hashemipour MA, Shoryabi A, Adhami S, Mehrabizadeh Honarmand H. Extensive focal epithelial hyperplasia. *Arch Iran Med* 2010;13:48-52.
18. Bassioulas K, Danielides V, Georgiou I. Oral focal epithelial hyperplasia. *Eur J Dermatol* 2000;10:395-7.
19. Williamson AL, Denis SJ. The use of the polymerase chain reaction for the detection of human papilloma virus type 13. *J Virol Methods* 1991;31:57-65.
20. Moerman M, Danielides VG, Nousia CS, Wanzele FV, Forsyth R, Vermeersch H. Recurrent focal epithelial hyperplasia due to HPV 13 in an HIV-positive patient. *Dermatology* 2001;203:339- 341.
21. Ledesma-Montes C, Vega-Memije E, Garcés-Ortiz M, Cardiel-Nieves M, Juárez-Luna C. Multifocal epithelial

- hyperplasia. Report of nine cases. *Med Oral Pathol Oral Cir Bucal* 2005;10:394- 401.
22. Berkhout RJ, Bouwes-Bavinck JN, Schegget J. Persistence of human papillomavirus DNA in benign and (pre)malignant skin lesions from renal transplant recipients. *J Clin Microbiol* 2000;38:2087-2096.
 23. Maschke J, Brauns TC, Goos M. [Imiquimod for the topical treatment of focal epithelial hyperplasia (Heck disease) in a child.] *J Dtsch Dermatol Ges* 2004; 2: 848–850.