

# Periferik Akciğer Karsinomlarında Hava Bronkogramı ve Psödokavitasyon Bulgularının Yüksek Rezolüsyonlu Bilgisayarlı Tomografi ile Değerlendirilmesi\*

Bilge ÇAKIR<sup>1</sup>, Önder SAYINBAŞ<sup>2</sup>, Ogün KAYMAK<sup>2</sup>,  
Alaaddin VURAL<sup>3</sup>, Aydın KARABACAKOĞLU<sup>3</sup>

## ÖZET

**Amaç:** Periferik akciğer karsinomlarında kontur ve internal özellikler yönünden Yüksek Rezolüsyonlu Bilgisayarlı Tomografinin (YRBT) ayrıntılı bilgi verdiği bilinmektedir. Çalışmamızda YRBT ile retrospektif olarak periferik akciğer karsinomlarında hava bronkogramı ve psödokavitasyon bulguları araştırılmıştır.

**Gereç ve yöntem:** 42 periferik akciğer karsinomu olgusunda konvansiyonel bilgisayarlı tomografiye ek olarak yüksek rezolüsyonlu bilgisayarlı tomografi tekniği kullanılarak inceleme yapıldı.

**Bulgular:** 42 periferik akciğer karsinomunun % 81 'inde psödokavitasyon ve hava bronkogramı saptandı.

**Sonuç:** Akciğer nodüllerinde YRBT'nin üstünlüğü vurgulanarak hava bronkogramı ve psödokavitasyon varlığında erken sitolojik tanıya gidilmesinin uygun olduğu görüşüne varıldı.

**Anahtar Kelimeler:** Bilgisayarlı tomografi, yüksek rezolüsyon, akciğer tümörü

## SUMMARY

### HRCT EVALUATION OF AIR BRONCHOGRAM AND PSEUDOCAVITATION SIGNS IN PERIPHERIC PULMONARY CARCINOMAS.

**Aim:** It is known that HRCT yields detailed information about borders and internal characteristics in peripheric lung carcinomas. In our study the findings of air bronchogram and pseudocavitation in peripheric lung carcinomas were investigated retrospectively by HRCT and the results were presented by comparing the associated literature.

**Material and Method:** In 42 cases of peripheric lung carcinoma HRCT were performed in addition to the conventional computed tomography.

**Findings:** Pseudocavitation and air bronchogram were observed in 81 percent of 84 cases with peripheric lung carcinomas.

**Conclusion:** It is concluded that early citologic diagnosis must be considered in lung nodules which presents air bronchogram and pseudocavitation, by emphasizing the superiority of HRCT.

**Keywords:** Computed tomography, high resolution, lung carcinoma.

\* 10-14 Ekim 1993 Tıbbi Görüntüleme ve Girişimsel Radyoloji kongresinde sunulmuştur.

<sup>1</sup> Doç.Dr., Trakya Üniversitesi Tıp Fakültesi Radyodiagnostik Anabilim Dalı, EDİRNE

<sup>2</sup> Araş.Gör.Dr., Trakya Üniversitesi Tıp Fakültesi Radyodiagnostik Anabilim Dalı, EDİRNE

<sup>3</sup> Yrd.Doç.Dr., Selçuk Üniversitesi Tıp Fakültesi Radyodiagnostik Anabilim Dalı, KONYA

Periferik akciğer karsinomlarında yüksek rezolüsyonlu bilgisayarlı tomografi (YRBT)'nin spikülasyon, lobulasyon, plevral retraksiyon ve periferik damarlarda konverjans gibi, tanıda değerli radyolojik bulguları göstermede üstünlüğü bilinmektedir. Ayrıca, YRBT hava içeren bronşlar ve havasız akciğer dokusu arasında yüksek kontrast rezolüsyonu sağlayarak, hava bronkogramını net olarak görüntüleyebilmektedir (1,2).

Çalışmamızda, YRBT ile hava bronkogramı ve psödokavitasyon bulgusunun periferik akciğer tümörlerinde insidensi ve tanıya katkısı araştırılmıştır.

### GEREÇ VE YÖNTEM

Selçuk Ü.T.F. Radyodiagnostik Anabilim Dalında konvansiyonel ve YRBT tetkiki yapılmış ve akciğer karsinomu tanısı almış (transtorakal ince iğne aspirasyon biopsisi, transbronşial lavaj veya biopsi ve cerrahi girişim ile) 42 olgu (36 erkek, 6 kadın; 27-77 yaşlar arasında, ortalama yaş 57.9) çalışma kapsamına alınarak retrospektif olarak değerlendirildi.

İncelemelerimizde, Toshiba TCT 600S (320x320 matriks) BT cihazı ile konvansiyonel tetkike ek olarak sadece lezyon bölgesinde yüksek rezolüsyon tekniği (2mm kolimasyon, 100-150 mm

tarama alanı, 1.8 saniye tarama zamanı, standart ve kemik filtresi) uygulandı.

Tüm olgularımız Naidish ve arkadaşları (3) tarafından tanımlandığı gibi, kitle içinde yada kitleye direkt yönelmiş bir yada birden fazla bronşun varlığı ve kitle içi veya periferinde kaviteye benzer düşük attenuasyonlu küçük alanlar (psödokavitasyon) yönünden değerlendirildi.

### BULGULAR

42 periferik akciğer karsinomu olgusunun 38'i (%90.5) adenokarsinom, 2'si büyük hücreli ve 2'si küçük hücreli karsinom idi.

Lezyon boyutları 1.5-6 cm arasında (ortalama 3.8 cm) olup, 3 olguda (%7.1) homojen attenuasyon, 5 olguda (%11.9) kavitasyonsuz tümör nekrozu ve 34 olguda (%81) psödokavitasyon ve/veya hava bronkogramı saptandı (Resim 1-4). 6 olguda (%14.2) sadece psödokavitasyon (Resim 5) ve 11 olguda (%26.2) sadece hava bronkogramı (Resim 6,7) mevcuttu. 17 olguda (%40.5) psödokavitasyon ve hava bronkogramı birlikte görüntülendi (Resim 8). Kitle içi hava bronkogramı 8 olguda (%19) gözlemlendi. Hava bronkogramı ve psödokavitasyon bulgularına rastlanmayan olguların 4'ü küçük hücreli ve 4'ü adenokarsinom olgusu idi.



1



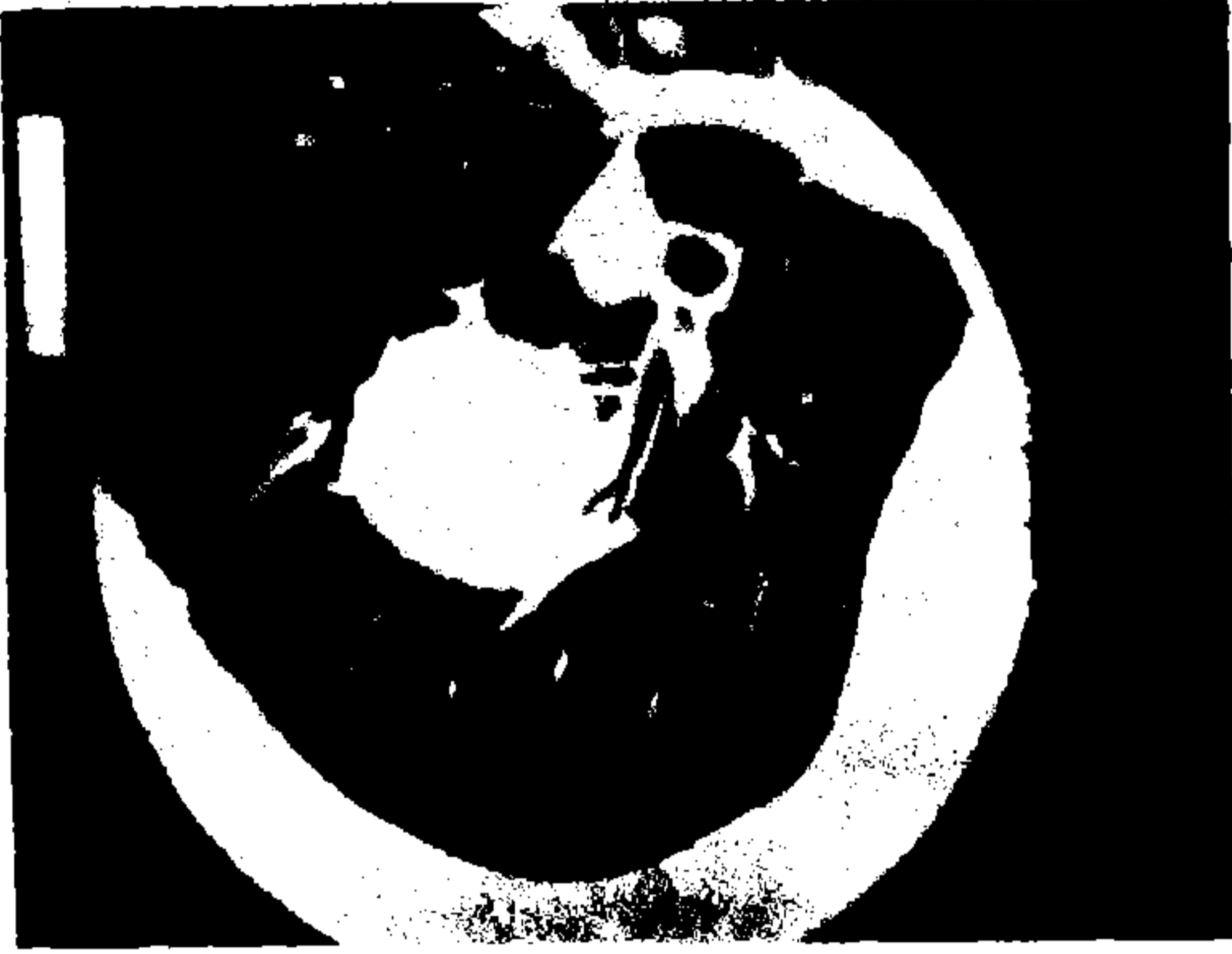2

Resim 1,2: Kitle konturunda papiller çıkıntılar arasında, düşük attenuasyonlu alanlar.

### TARTIŞMA

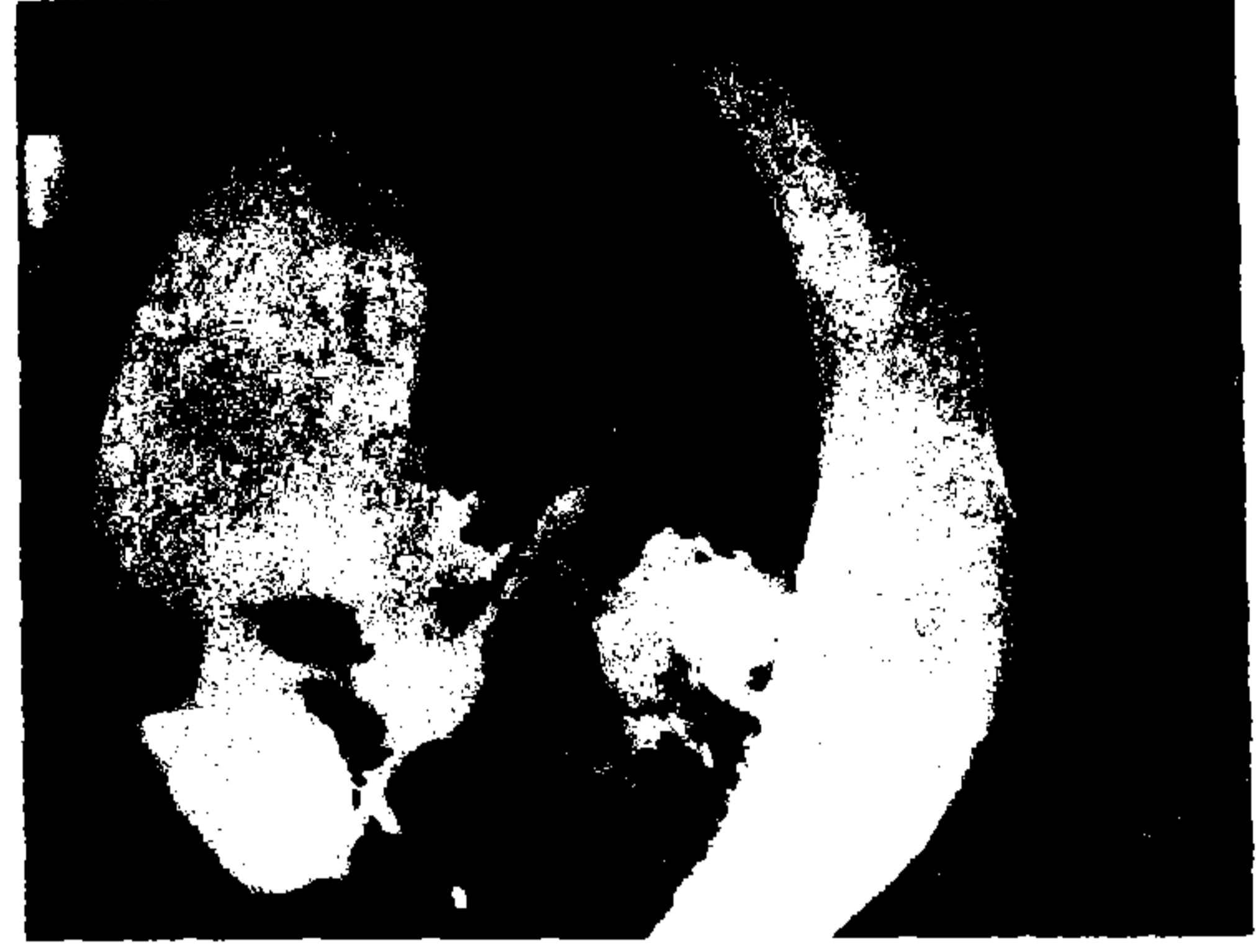Hava bronkogramı, normalde görüntülenemeyen bronşial hava kolonunun konsolide akciğer zemininde görünür hale gelmesi ile karakterize, değerli bir radyolojik bulgudur. Hava bronkogramının oluşumunda gerekli koşullar, bronş içinde hava olması ve çevre akciğer parankiminin

havalanmasının azalması veya kaybolmasıdır (1,2). Bronkoalveolar tipte akciğer karsinomlarının genellikle hava bronkogramı oluşturduğu kabul edilmektedir (4-6). Diğer tip akciğer karsinomlarında ise hava bronkogramının ender görüldüğü ileri sürülmüştür (7).



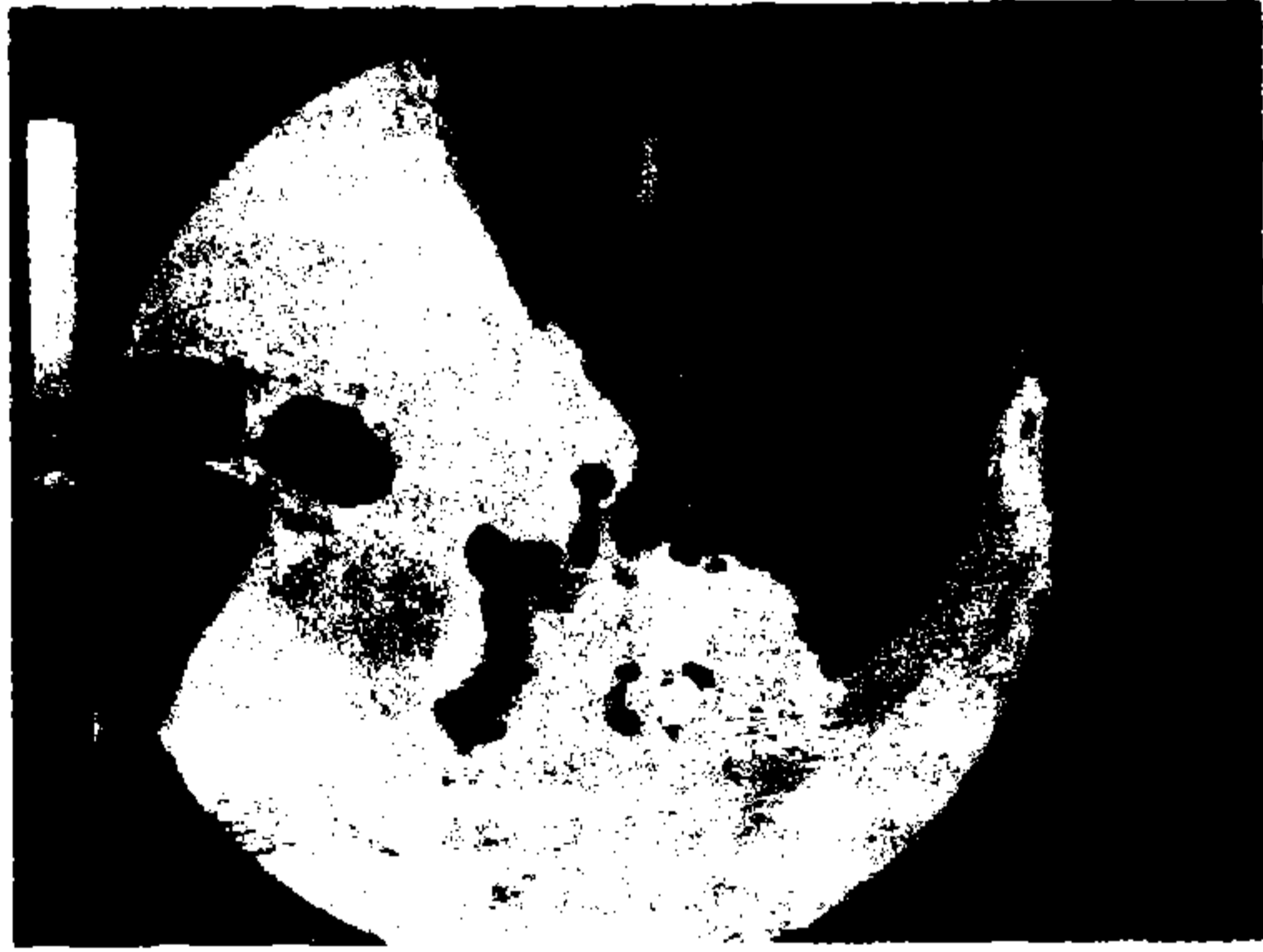3

**Resim 3,4:** Periferik adenokarsinom olgusunda




4

yüksek rezolüsyonlu BT'de kitle konturunda hava bronkogramı.



**Resim 5:** Adenokarsinom olgusunda kitlede hava bronkogramı.

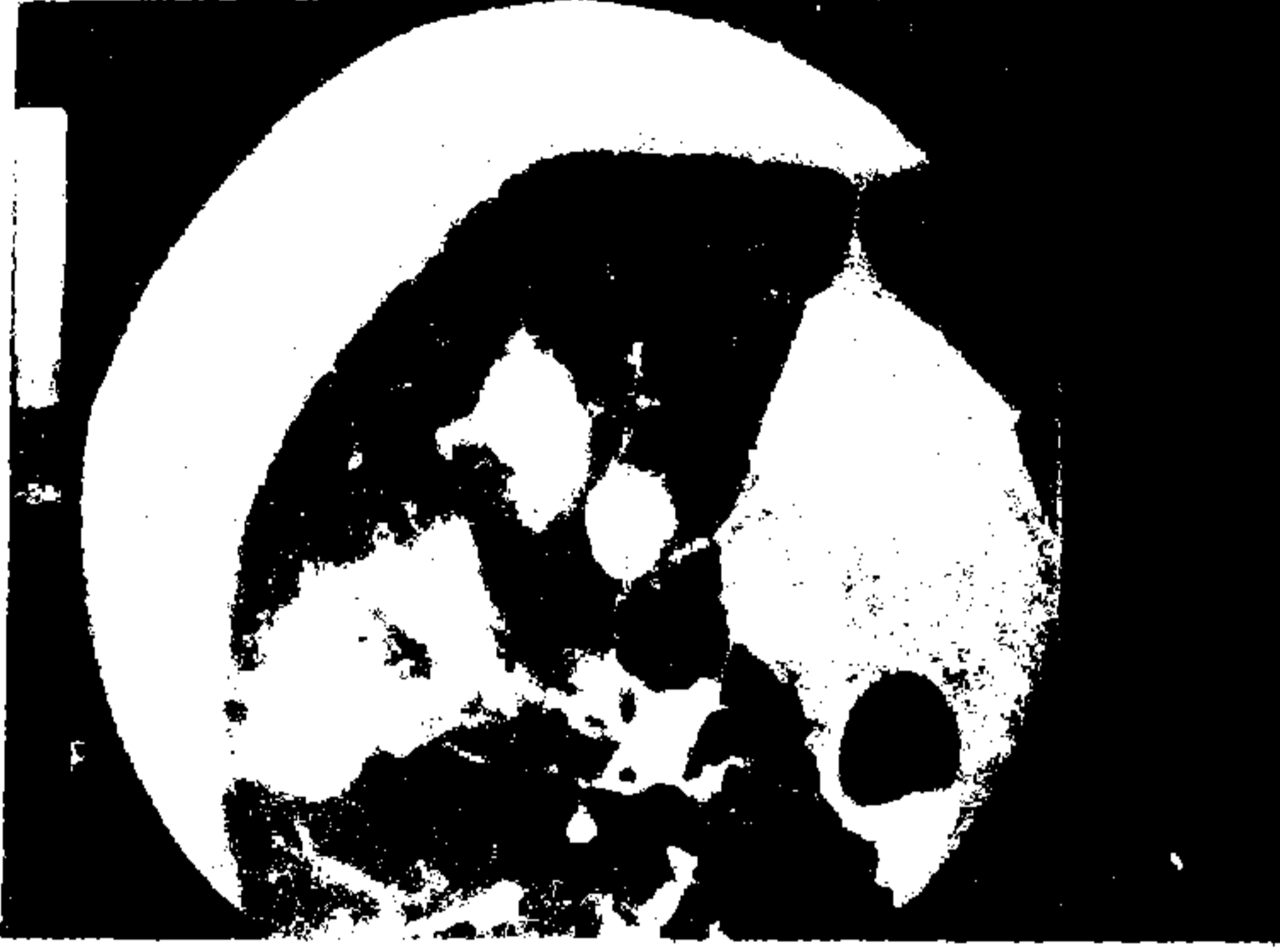

**Resim 6 :** Adenokarsinom olgusunda kitle içerisinde dallanan hava bronkogramı.

Kuriyama ve arkadaşlarının araştırmasında (8), 2 cm'den küçük çaptaki 18 periferik akciğer karsinomu olgusunda YRBT ile %72 oranında hava bronkogramı belirlenerek, karsinom şüphesinde bu bulgunun tanı değerinin yüksek olduğu vurgulanmıştır. Benzer bir çalışmada (2) olguların %80'inde internal heterojenite tanımlanmıştır. Nodül içi düşük attenuasyonlu alanlar karsinom olgularının %25'inde görülürken, aynı oran benign lezyonlarda %9 olup, her iki değer arasında istatistiksel olarak anlamlı farklılık bildirilmiştir. Aynı çalışmada, tümör içi hava bronkogramı %2 oranında bulunmuş, benign periferik kitlelerde ise görülmemiştir. Küçük periferik bronkoalveolar karsinomlarda psödokavitasyonun, hava bronkogramının kesit görüntüsü olduğu belirtilirken, histopatolojik karşılaştırma yapılan bu çalışmada,

psödokavitasyonun büyüyen kitlenin papiller çıkıntıları arasında kalan küçük bronşlar olduğu bildirilmiştir. Psödokavitasyon tanımladıkları olguların %60'ını bronkoalveolar karsinomlar oluşturmuştur (2). Çalışmamızda, periferik akciğer karsinomu tanısı alan 42 olguda %81 oranında hava bronkogramı ve psödokavitasyon saptanmıştır. Bu oranın kaynaklara göre yüksek olmasının lezyon boyutlarının büyüklüğünden ileri geldiği düşünülmüştür.

Sonuç olarak, akciğer nodüllerinin YRBT ile değerlendirilmesi ve nodülde hava bronkogramı ve/veya psödokavitasyon varlığında ise malignite şüphesi ile erken sitolojik tanıya gidilmesinin uygun olacağı kanısına varılmıştır.



7



8

Resim 7,8: İki olguda hava bronkogramı ve psödokavitasyonlar.

#### KAYNAKLAR

1. Kuriyama K, Tateishi R, Doi O, Kodama K, Tatsuta M, Matsuda M, et al.: CT and pathologic correlation in small peripheral lung cancers. *AJR* 1987; 149:1139-1143
2. Zwirewich CV, Vedal S, Miller RR, Müller NL: Solitary pulmonary nodule: high resolution CT and radiologic-pathologic correlation. *Radiology* 1991; 179:469-476
3. Naidich DP, Sunman R, Kutcher WL, Aranda CP, Garag SM, Ettenger NA: Solitary pulmonary nodules: CT-bronchoscopic correlation. *Chest* 1988; 93:595-598
4. Hill CA: Bronchioloalveolar carcinoma: a review. *Radiology* 1984; 150:15-20
5. Dock VW, Grabenwöger F, Pinterints BG: Das bronchioalveolare karzinom. *ROFO* 1986; 145:510-514.
6. Kuhlman JE, Fishman EK, Kuhajda FP, Meziene MM, Khouri NF, Zerhouni EA, et al.: Solitary bronchioloalveolar carcinoma: CT criteria. *Radiology* 1988; 107: 379-382
7. Fraser RG, Pare JAP, Pare PD, Fraser RS, Genereux GP: *Diagnosis of diseases of the chest. Vol 3, 3rd ed.* Philadelphia: WB Saunders Company, 1988: 1342-1367
8. Kuriyama K, Tateishi R, Doi O, Higashiyama M, Kodama K, Inoue E, et al.: Prevalence of airbronchograms in small peripheral carcinomas of the lung on thin-section CT: comparison with benign tumors. *AJR* 1991; 156:921-924