

# Radius Başı Kırıklarında Tedavi Sonuçlarımız

Hakan Gürbüz<sup>1</sup>, Halim Demiralp<sup>2</sup>, Aral Hakgüder<sup>3</sup>, Osman Uğur Çalpur<sup>4</sup>

## Özet:

**Amaç:** Radius başı kırıklarında uygun tedavi protokolü gerek literatür gerekse de yaptığımız bu klinik çalışmayla irdelendi.

**Gereç ve yöntem:** Şubat 1995 ve Ağustos 1996 yılları arasında Trakya Üniversitesi Tıp Fakültesi Ortopedi ve Travmatoloji kliniğinde tedavi edilen 12 radius başı kırıklı hasta bu çalışmaya dahil edildi. Hastaların ortalama yaşı 38,2 olup, ortalama 13 ay takip edildiler. Hastaların tümünde kırığa yol açan neden pronasyonda açık el üzerine düşme idi. Hastalar Mason sınıflamasına göre tasnif edildiler, kırıkların üçü tip 1, altısı tip 2 ve geri kalan üçü ise tip 3 idi.

**Bulgular:** Tip 1 kırıklar gece atellemesi ile tip 3 kırıklar ise radius başı eksizyonu ile tedavi edildiler. Cerrahi planlanan tip 2 kırıklı olgularda tedavi, 2'si ameliyatı kabul etmediğinden konservatif, geri kalan dördünde ise açık redüksiyon ve Herbert vidası ile internal fiksasyonla cerrahi olarak gerçekleştirildi. Takip sonunda, tip 2 kırıklı olup ameliyat edilemeyen 2 olgunun dışında hastaların tümünde fonksiyonel ve ağrısız dirsek elde edildi.

**Sonuç:** Bu çalışma ve literatür ışığı altında, tip 1 ve tip 2 radius başı kırıklarının -da radius başının anatomik bütünlüğünü koruyan tedavi protokollerinin, tip 3 kırıklarda ise radius başının eksizyonunun daha uygun olabileceği düşünülmüştür.

**Anahtar sözcükler:** Radius başı kırıkları, Herbert vidası.

## Summary:

### OUR RESULTS ON THE MANAGEMENT OF RADIAL HEAD FRACTURES.

**Aim:** The appropriate treatment protocol on the radial head fractures is concluded with this clinical research under light of the literature.

**Material and method:** Twelve patients with radial head fractures were treated at the hospital of Trakya University, Department of Orthopaedic Surgery between February 1995 and August 1996. The mean age was 38.2 years and the mean follow up period 13 months. The falling on the outstretched pronated hand was caused to fractures for all patients. Mason classification was used to evaluate the patients. Three cases were occupied as type 1, six as type 2 and three as type 3.

**Results:** Night splint were applied to patients in type 1, excision of radial head were performed to patients in type 3. Although surgical treatment was indicated in patients with Mason type 2, two cases conservatively because the patients refused the surgery. Other four patients underwent surgery, open reduction and internal fixation with Herbert screw were performed. At the end of the following period all but two patients treated conservatively in type 2 group had functional and painless elbows.

**Conclusion:** As a conclusion, ideal treatment of radial head fracture is to obtain anatomical restoration of the radial head for type 1 and 2, also excision of radial head for type 3.

**Keywords:** Radial head fractures, Herbert screw.

Humerus ve ulna ile eklemlenen radius başı dirsek ekleminin önemli bir parçasını oluşturur. Dirsek ekleminde özellikle axial yüklenmelerde ligamentöz yapı ile beraber radius başının stabilizatör görevi vardır. Önkoldan kola olan yük aktarımında oldukça etkindir. Axial yüklenmelerde radiohumeral ekleme yük geçişinin % 60'ını taşıırken ulnahumeral ekleme % 40'ını taşır. Pronasyonda

açık el üzerine düşme gibi hallerde, radius başından kapitelluma geçen yük radius başı kırığına yol açabilir. Pronasyonda radius başının proksimale migrasyonu ile birim başına düşen yükün artması bunda etkindir (1).

Radius başının tamamı hyalen kartilajla kaplı olup, intraartikülerdir. Anterolateral 1/3'ü subkondral kemik desteğinden yoksun bir şekilde kırıldıkça kaplı olduğu için bu kısım

<sup>1</sup> Yrd.Doç.Dr.Trakya Üniversitesi Tıp fakültesi Ortopedi ve Travmatoloji .A.D.

<sup>2</sup> Araştırma Görevlisi Trakya Üniversitesi Tıp Fakültesi Ortopedi ve Travmatoloji A.D

<sup>3</sup> Yrd.Doç.Dr.Trakya Üniversitesi Tıp Fakültesi Fizik Tedavi ve Rehabilitasyon A.D.

<sup>4</sup> Prof.Dr. Trakya Üniversitesi Tıp Fakültesi Ortopedi ve Travmatoloji A.D.

travmalara daha az direngendir ve sıklıkla kırılır (2). Pronasyon-süpinasyon hareketleri radius başının ulnaya eklemleşen 240 derecelik alanıyla sağlanır (1).

Bu çalışmamızda kliniğimizde tedavi ve takip ettiğimiz radius başı kırıklı hastalar irdelenmiş ve sonuçlar literatür ışığı altında tartışılmıştır.

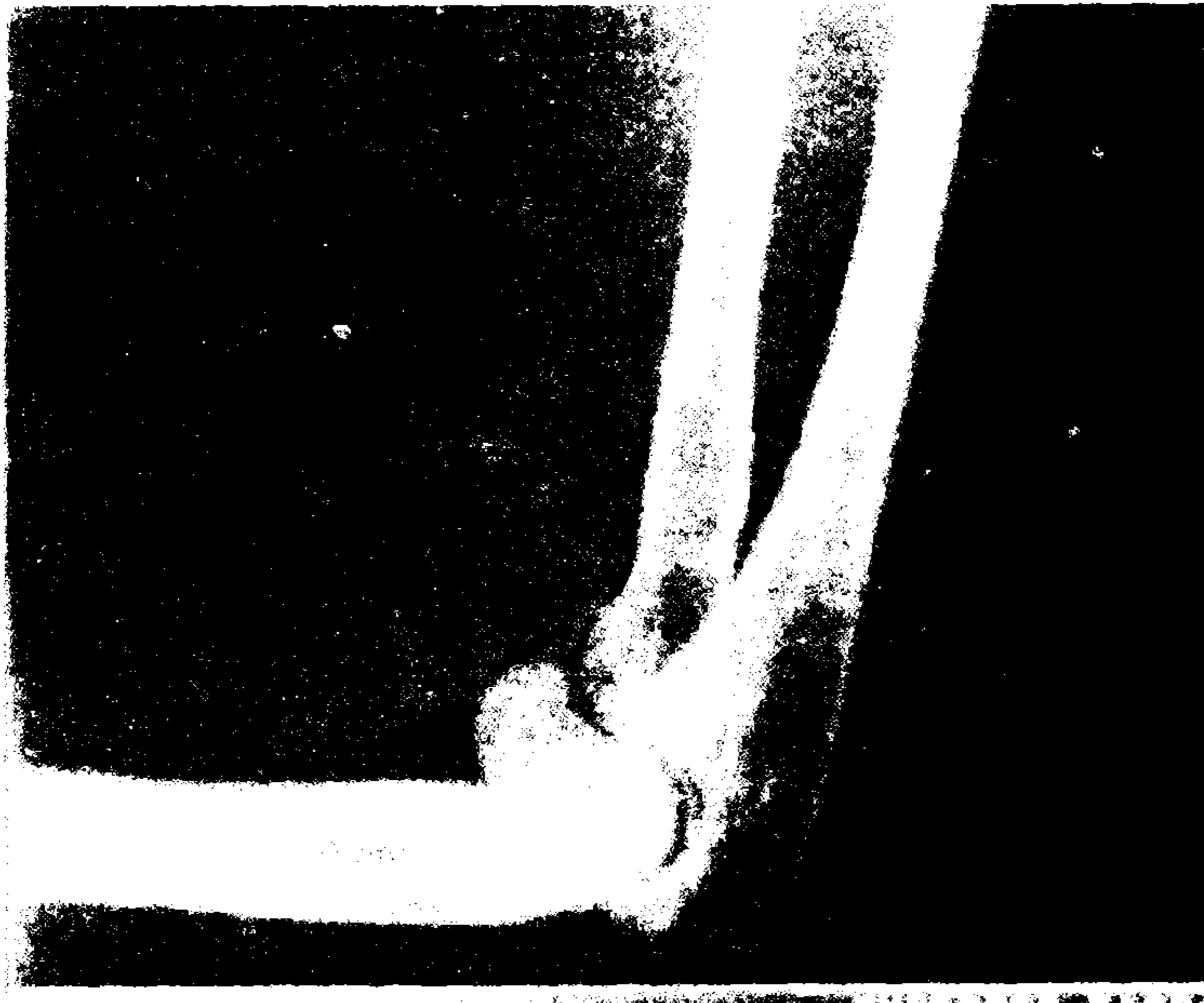### HASTALAR VE YÖNTEM

Şubat 1995 ve Ağustos 1996 tarihleri arasında Trakya Üniversitesi Tıp Fakültesi Ortopedi ve Travmatoloji Anabilim Dalında tedavi ve takip edilen oniki radius başı kırıklı hasta bu çalışmaya dahil edildi. Hastaların ortalama yaşı 38,2 olup, en küçüğü 28, en büyüğü 41 yaşında idi. Üçü kadın dokuzu ise erkekti. Hastaların tümünde kırığa yol açan neden pronasyonda açık el üzerine düşme idi.

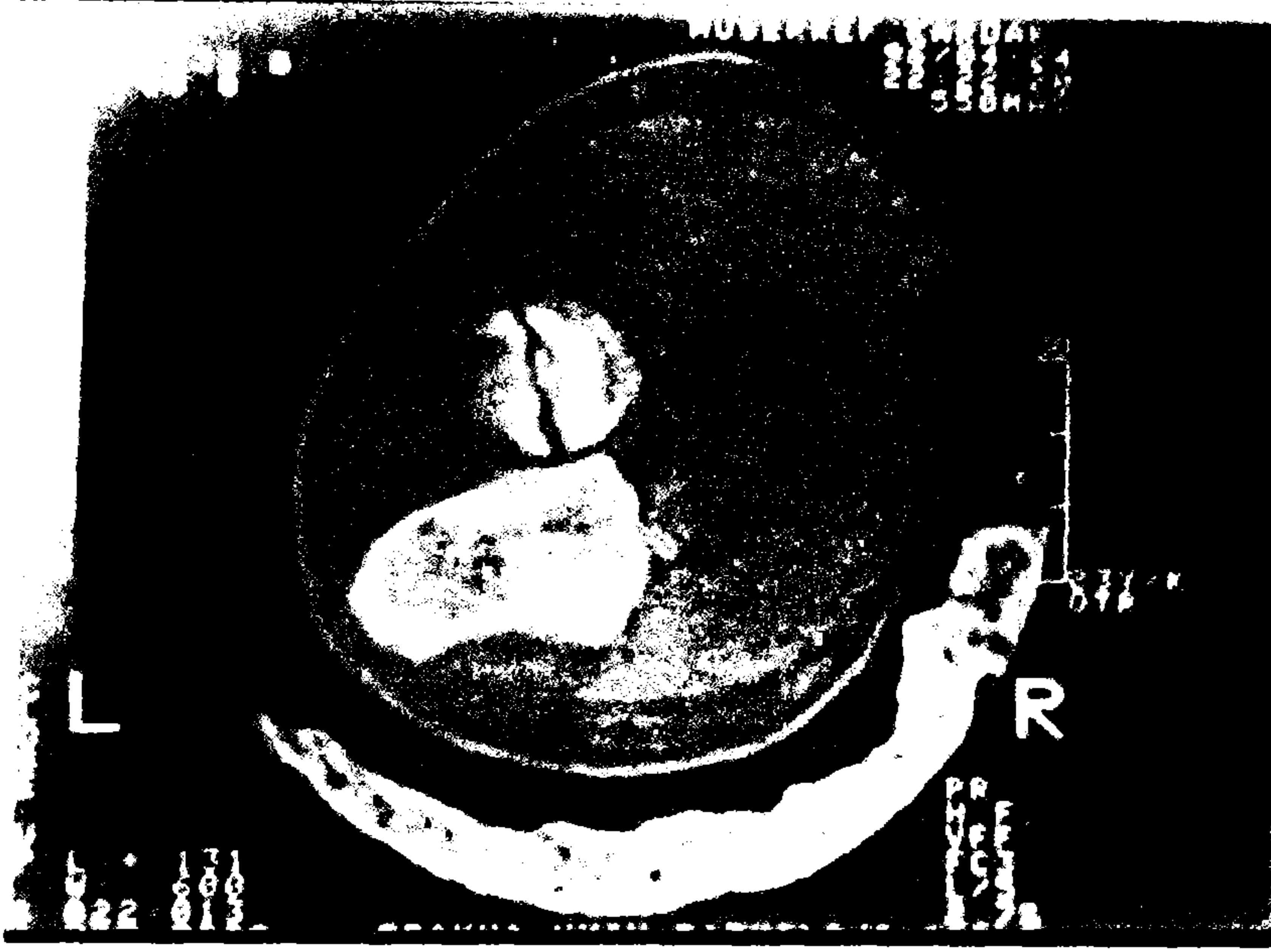
İki hastada kapitellum kırığı olaya eşlik etmekteydi. Bunun dışındaki olgular izole radius başı kırığı idi. Hastaların dokuzu ortalama 3 saatte kliniğimize başvururken, geri kalan üçü 2. ve 3. günlerde kliniğimize başvurdu. Başvuru gecikmesindeki etkenler ise bir olguda kırıkçı-çıkıkçılar, iki olguda ise tanının yumuşak doku travması şeklinde nitelendirildiği tıbbi yanlıgılandı.

Radius başı kırığı tanısı konan hastalar klinik olarak, özellikle eklem içi aspirasyonunu takiben yapılan eklem içi lidokain enjeksiyonu sonrasındaki dirsek muayenesiyle değerlendirildiler. Bu muayenede medial ve lateral kollateral ligament kompleks bütünlüğü, dirsek hareketlerinde takılma hissi ve eklem hareket açıklığı araştırıldı. Hastaların radyolojik incelemesi iki yönlü dirsek grafisi ve gerekenlerde dirsek bölgesi bilgisayarlı tomografisi (BT) ile gerçekleştirildi. Gerek radyolojik inceleme gerekse de eklem içi aspirasyon ve lidokain enjeksiyonunu takiben yapılan fizik muayene dikkate alınarak radius başı kırıkları Mason sınıflamasına göre tasnif edildiler (3).

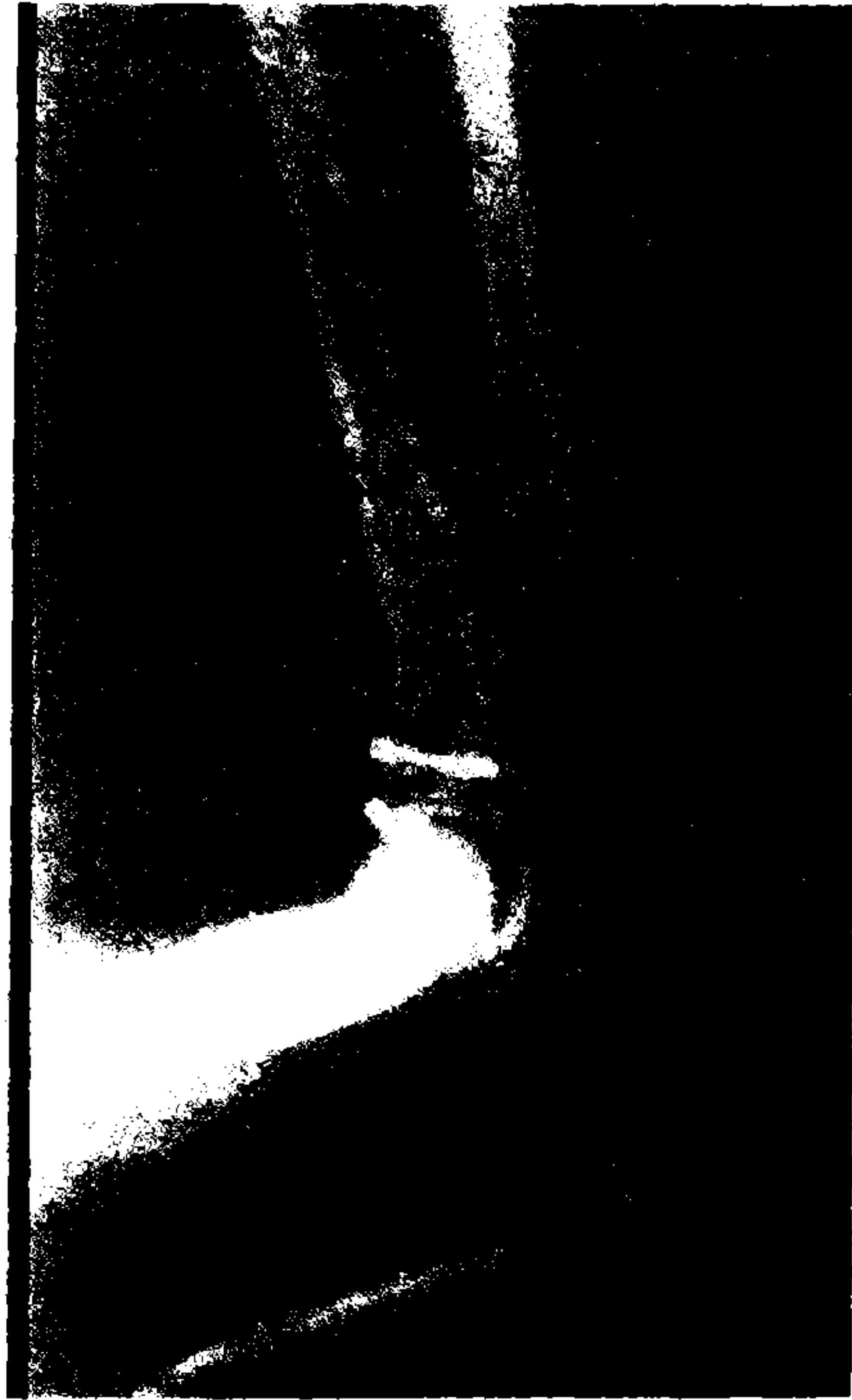Tedavide sınıflama ve kişisel faktörler baz alınarak erken hareket ve gece atelleme gibi konservatif yöntemler ile açık redüksiyon-Herbert vidası ile internal fiksasyon veya radius başı eksizyonu gibi cerrahi yöntemler kullanıldı. Hasta takiplerinde dirsekten hastanın memnuniyeti, fonksiyonları, radyolojik değerlendirmeleri ve el bileği fonksiyonları araştırıldı.



**Resim 1-A:** 29 yaşında bayan hasta. Radius başı ve kapitellum kırığı



**Resim 1-B:** Radius başının Bilgisayarlı Tomografisi (BT) ile aksial kesiti



**Resim 1-C:** Ameliyat sonrası, radius başı ve kapitellum kırıklarının açık redüksiyonu takiben Herbert vidası ile fikse edilmiş hali



## SONUÇLAR.

Hastalar ortalama 13 ay takip edildiler. Radius başı kırıkları Mason sınıflamasına göre tasnif edildi; kırıkların üçü tip 1, altısı tip 2 ve geri kalan üçü ise tip 3 idi. Tip 1 kırıklar erken hareket, gece atelleme ile tip 3 kırıklar ise de radius başı eksizyonu ile tedavi edildiler. Tip 2 kırıklarda ise tedavi hastanın kişisel faktörlerine göre belirlendi. Cerrahi endikasyonu olan iki olgu ameliyatı kabul etmediğinden, tedavi 2 hafta atelleme ve 3. haftada erken hareket-gece ateli şeklinde düzenlendi. Geri kalan dört hastada ise tedavi açık redüksiyon- Herbert vidası ile internal fiksasyon ile gerçekleştirildi. Aynı zamanda iki hastada var olan kapitellum kırığı da Herbert vidası ile tespit edildi. (Resim 1A,1B,1C)

Tip 1 kırıklı olguların takibinde 10 dereceden az fleksiyon-ekstansiyon, pronasyon supinasyon kaybı tespit edildi. Hiç bir hastada herhangi bir klinik yakınma mevcut değildi. Tip 2 kırıklı gruptan ameliyat edilemeyen iki hastada ortalama 35 derece fleksiyon, 30 derece ekstansiyon ve 35 derecelik pronasyon-supinasyon kaybı bulundu. Dirsek fonksiyonları kabul edilebilirlik sınırlarının son safhasındaydı, Aynı grubun ameliyat edilen dört hastasında ise ekstansiyonda 15 derece, fleksiyonda 10 derece, pronasyon-süpinasyonda ise 10'ar kayıp tespit edildi. Dirsek ile ilgili fonksiyonlarından hastaların hiç bir şikayeti yoktu. Radius başı rezeksiyonu yapılan tip 3 'lü üç hastadan birinde myositis ossifikans gelişirken hiç birinde el bileği problemi ortaya çıkmadı. Myositis ossifikans gelişen hastamız dahil olmak üzere, hepsinde hasta ve bizim için oldukça sevindirici sonuç elde edildi.

## TARTIŞMA

Radius başı kırıklarında tanı anemnez, fizik muayene ve dikkatli bir radyolojik incelemeyle konulmalıdır (3,4). Açık el üzerine pronasyonda düşme hekime radius başı kırıklarını veya naviküler kemik kırıklarını düşündürmelidir. Bunlardan her biri ayrı ayrı görülebileceği gibi her ikisinde birlikte görülebilir (5). Bu nedenlerden dolayı hastanın değerlendirilmesinde bu anemnez alındığında her iki bölge kırığıda hatırlanarak, bir tıbbi yanılığdan daha baştan sakınılmalıdır. Nitekim olgularımızdaki 2 vakada kırığın akla getirilmemesinden dolayı tanının konulması geçikmiştir.

Fizik muayenede dirsek ağrısı ve ağırlı - kısıtlı önkol rotasyonları aranılan bulgulardır. Tanısı radyolojik olarak konulan olgularda, eklem içi aspirasyonu ve ardından yapılan eklem içi lidokain enjeksiyonu ile elde edilen ağrısız dirseğin muayenesinde, hareket arkındaki kayıplar, takılma hissi ve dirsek stabilizasyonu değerlendirilmelidir (4). Bu sayede cerrahi endikasyon konulur veya test edilir. Ancak bu işlem yapılırken steriliteye azami dikkat oldukça önemlidir. Radius başı kırıklarında rutin olarak uyguladığımız bu muayene metodunda herhangi bir enfeksiyon ile karşılaşmamamız, usulüne uygun olarak yapıldığında enfeksiyon için ciddi bir risk taşımadığını bize göstermiştir.

Radius başı kırıklarının sınıflamasında kullanılan Mason sınıflamasında kırık deplasmanı, kırık lokalizasyonu ve ligament tutulumu dikkate alınır (3). Direkt radyolojide oldukça masum görünen bir kırığın natürü bilgisayarlı tomografi incelemesinde oldukça farklı olabilir. Bu nedenle sınıflama ve tedavi değişebilir.

Tip 1 kırıklarının tedavisinde genellikle kabul edilen erken hareket ve gece atelidir (3,4). Bunlarda eklem içi aspirasyonu ve lidokain enjeksiyonu hem dirsek muayenesini kolaylaştırır hemde ağrısız dirsek sağladığı için tedaviye yardımcıdır. Bu kırıklarda ilerisi için teşkil eden en büyük sorun arthrofibrozisdir. Bunun oluşmasında yapışıklar ve kan-fibrin ürünleri etkindir. Bunların artroskopik olarak temizlenmesini ve yapışıklıklarının artroskopik girişimle açılmasını Byrd önermiştir (6). Ancak kısıtlı sayıda olguya sahip serimizde böyle bir sorunla karşılaşmamıştır.

Masona göre sınıflanmış tip 2 radius başı kırıklarının tedavisinde kırıktaki deplasman dirsek hareketlerinde takılma hissine veya fonksiyon kaybına yol açmıyorsa, ameliyat olmayı kabul etmiyorsa 2-3 haftalık bir atelleme ile tedavi düzenlenebilir. Ancak deplasman 2-3mm den fazla ise ve 30 derece üzerinde hareket kısıtlılığı varsa tedavi seçeneği cerrahidir. Özellikle kırık fragmanının boyutu bütünün % 30'u altında ise parçanın veya başın tümünün eksizyonu gerekebilir. Fakat ideal olan radius başı anatomik restorasyonunu sağlamak için açık redüksiyon internal fiksasyondur (3,4). Internal fiksasyon için ise Herbert vidası (3,4), Kirschner telleri ve AO nun küçük fragman vidaları (7) veya fibrin adhesive seal sistem (8) önerilmiştir. Serimizde Mason tip2 radius başı kırıklı dört olgu, ikisinde aynı zamanda kapitellum kırığıda mevcuttu, açık redüksiyon



Herbert vidası ile internal fiksasyon ile tedavi edildi. Sonuçlarında ameliyatı kabul etmediğinden dolayı cerrahi yapılamayan tip 2 kırıklı iki hastamızın sonuçlarına göre çok iyi olması, anatomik restorasyonun başarıdaki rolünü kanımızca gösterdi.

Tip 3 kırıkların tedavisinde ise genellikle kabul edilen radius başı rezeksiyonu - nudur. Bu olgularda cerrahi öncesi medial kollateral ligament kompleks yırtığı ve akut longitudinal radioulnar disosiyasyon(ALRUD) araştırılmalıdır. Eklem içi aspirasyonu ve lidokain enjeksiyonunu takiben elde edilen ağrısız dirseğin muayenesinde; valgus stres testi ile medial kollateral ligament kompleksinin sağlamlılığı test edilir. Medial kollateral ligament kompleksi yaralanmalarında, yapılan radius başı rezeksiyonları valgus streslerinde dirsekte anstabiliteye yol açacaktır (4).

ALRUD varlığının tanısı için; bilek ekleminde şişlik, hassasiyet araştırılmalı ve kıyaslamalı nötral el bileği grafileri ile de radiusun proksimale migrasyonu değerlendirilmeli (3,4) ve interossöz membranın sağlamlılığı MRI ile araştırılmalıdır (9,10). Çünkü, ALRUD varlığında yapılan radius başı rezeksiyonları radiusun proksimale migrasyonuna yol açarak ağırlı el bileğine neden olabilecektir

Bu gibi durumlar nedeniyle rezeksiyon sonrası radius başı silastik protezi kullanımı gündeme gelmiştir (11). Kullanımında axial stabilitenin sağlanması ve radiusun proksimale migrasyonunun engellenmesi amaçlanmıştır. Ancak yapılan uzun süreli takipli çalışmalarda axial yüklenmeleri protezin karşılamadığı, sinovite yol açarak ostopeni provokasyonu ile birlikte yeni kırıklara ve ağırlı dirseğe yol açtığı bildirilmiştir (12,13). İlaveten protez kullanımını gerektiren şartların özellikle ciddi bir el bileği sorunu yaratmadığı ve protez kullanımının çok

da gerekli olmadığı ayrıca bildirilmiştir (7,14,15,16,17). Son zamanlarda silastik radius başı protezi yerine metal radius başı protezinin kullanımı gündeme gelmiştir (18). Bu uygulamanın ise geç dönem takipleri hala hazırda bildirilmemiştir.

Radius başı eksizyonunun artroskopik olarak yapılması önerilmiştir. Bu uygulamanın ameliyat sonrası daha az ağrıya yol açtığı ve daha erken rehabilitasyona izin verdiği bildirilmiştir (19). O'Driscoll ve Morrey ise bunun aksini savunarak, uygulama gücünü öne sürerek bu uygulamanın radius başı rezeksiyonunda rutin olamayacağını bildirmişlerdir (20).

Bizim serimizde rezeksiyon yaptığımız hiç bir olguda ALRUD ve medial kollateral ligament kompleks yırtığı tespit etmediğimiz için ciddi bir sorunla karşılaşmadık. Bu ise hala net bir çözüme kavuşturulamayan bu konuda bizim şansımızdı.

Her tip radius başı kırığında erken hareket ve iyi rehabilitasyonun önemi bildirilmiştir. Bunda ise hasta ile kurulacak kooperasyonun önemi açıktır (21). Ayrıca atellemeden yani dirsek immobilizasyonundan özellikle sakınılması gerektiği yayınlanmıştır (22). Serimizde de erken hareket ve rehabilitasyonun önemi hastalarımıza anlatılmış ve koopere hastalarda iyi sonuç alınmasında bunun oldukça önemli olduğu müşahade edilmiştir.

Sonuç olarak, radius başı kırıklarının tanısını koymak için öncelikle iyi bir anemnez alarak kırık tanısının düşünülmesi ve radyolojik inceleme için doyurucu bir şekilde yapılması, kırık tanısı konulan hastalarda ise eklem içi aspirasyonu ve lidokain enjeksiyonu sonrası dirseğin değerlendirilmesi ve mümkün olduğu kadar radius başının anatomik bütünlüğünü koruyan tedavinin planlanmasının faydalı olacağı düşünüldü.

### KAYNAKLAR

- 1 An KN, Morrey BF: Biomechanics of the elbow. In: Morrey B.F, eds. The elbow and its disorders. 2<sup>nd</sup> ed., Philedelphia, etc: W.B. Saunders Company, 1993: 53-72.
- 2 Morrey BF: Biomechanics of the elbow. In: Morrey B.F, eds. The elbow and its disorders. 2<sup>nd</sup> ed., Philedelphia, etc: W.B. Saunders Company, 1993: 53-72.
- 3 Morrey BF: Radial head fracture. In: Morrey B.F, eds. The elbow and its disorders. 2<sup>nd</sup> ed., Philedelphia, etc: W.B. Saunders Company, 1993: 383-404
- 4 Hotchkiss RN, Green DP: Fractures and dislocations of the elbow, In Rocwood C.A., Green D.P., Bucholz RW, eds. Fractures in adults, 3rd ed, Philedelphia , etc J.B.Lippincott company, 1991, 739-842.
- 5 Funk DA, Wood MB: Concurrent fractures of the ipsilateral scaphoid and radial head. J. Bone Joint Surg 1988, 70A: (1) 134-136.
- 6 Byrd JWT: Elbow arthroscopy for arthrofibrosis after type I radial head fractures. The Journal of Arthroscopic & Related Surgery 1994, 10(2): 162-165.

- 7 Sanders RA, French HG: Open reduction and internal fixation of comminuted radial head fractures. *Am J. Sports Medicine*, 1986, 14(2) 130-135.
- 8 Arcalis Arche A, Marti Garin D, Molero Garcia V: Treatment of radial head fractures using a fibrin adhesive seal. A review of 15 cases. *J. Bone Joint Surg* 1995, 77B: (3) 422-424.
- 9 Hotchkiss RN, An KM, Sowa DT, Bosta S: An anatomic and mechanical study of the interosseous membrane of the forearm. Pathomechanics of proximal migration of radius. *J. Hand Surg.* 1989, 14A: 256-261.
- 10 Trausdale RT, Amadio PC, Cooney WP, Morrey BF: Radio ulnar dissociation. A review of 20 cases. *J. Bone Joint Surg.* 1992, 74A: (10) : 1486-1497.
- 11 Swanson AB, Jaeger SH, Rochella D: Communicated fractures of the radial head. The role of silicone -implant replacement arthroplasty. *J. Bone Joint Surg.* 1981, 63A: 1039-1049.
- 12 Morrey BF, Askew I, Chao EY: Silastic prosthetic replacement for the radial head. *J. Bone Joint Surg.* 1981, 63A: 454-458.
- 13 Vanderwilde RS, Morrey BF, Melberg MW, Vinh TN: Inflammatory arthritis after failure of silicone rubber replacement of radial head. *J. Bone Joint Surg.* 1994, 76B: (1) 78-81.
- 14 Akgün I, Centel T, Tezcan R: Radius başı rezeksiyonundan sonra oluşan distal radio-ulnar subluksasyon. *Acta Orthop Traum Turc* 1985, 19(2): 147-153.
- 15 Domaniç Ü, Çakmak M, Taşer Ö, Hamzaoğlu A: Radius başı rezeksiyonundan sonra el bileği fonksiyonlarının incelenmesi. *Acta Orthop Traum Turc* 1982, 16(1): 37-45.
- 16 Goldgerg I, Peylan J, Yosipovitch Z: Late results of excision of the radial head for an isolated closed fracture. *J. Bone Joint Surg* 1986, 68A: (5) 675-679.
- 17 Sowa DT, Hotchkiss RN, Weiland A.J: Symptomatic proximal translation of the radius following radial head resection. *Clinical Orthopaedics and related research.* 1995, 317: 106-113.
- 18 Knight DJ, Rymaszewski A, Amis AA, Miller JH: Primary replacement of the fracture radial head with a metal prosthesis. *J. Bone Joint Surg* 1993, 75B: (4) 572-576.
- 19 Lo IKY, King GJW: Arthroscopic radial head excision. Case report. *The Journal of Arthroscopic & Related Surgery.* 1994, 10(6): 689-692.
- 20 O'Driscoll SW, Morrey BF: Arthroscopy of the elbow. *J Bone Joint Surg.* 1992, 74A: 84-94.
- 21 Weseley MS, Barenfeld PA, Eisenstein AL: Closed treatment of isolated radial head fractures. *J. Trauma.* 1983, 23(Am) 36-39.
- 22 Unsworth WJ, Koka R, Churchill M: The non operative management of radial head fractures. *Injury.* 1994, 25(Br) 165-167.