

Tunika vaginalis flebi ile onarılan parçalı testis rüptürü: Olgu sunumu

Severe testicular rupture treatment by using with tunica vaginalis flap:Case report

Cem Başataç

İstanbul Bilim Üniversitesi, Tıp Fakültesi, Üroloji Ana Bilim Dalı, İstanbul, Türkiye.

Özet

Testis rüptürü, künt skrotal travma sonrası tunika albugineanın bütünlüğünde bozulma olarak tanımlanmaktadır. Testis rüptüründen şüphelenildiğinde erken cerrahi eksplorasyon önerilmektedir. Hafif laserasyonlar primer onarım ile tedavi edilebilir. Ancak, geniş tunikal defekti olan testis rüptürlerinde tedavi yönetimi zordur. Bu hastalarda şiddetli ödem ve geniş tunikal ayrılma sebebiyle primer kapama mümkün olmayabilir. Buna ilaveten, fertilitenin korunması için de orşiyektomi en son seçenek olarak düşünülmelidir. Biz bu olguda primer onarıma uygun olmayan geniş tunikal defekte sahip bir testis rüptürü olgusunda tunika vaginalis flebi ile yapılan onarımın etkinliği ve uygulanabilirliğini sunduk.

Pam Tıp Derg 2017;10(3):294-296

Anahtar sözcükler: Acil, flep, rüptür, travma, testis.

Abstract

Testicular rupture is defined as the impairment of the integrity of the tunica albuginea after blunt scrotal trauma. Early surgical exploration is recommended when the diagnosis of testicular rupture is suspicious. Mild lacerations can be treated with the primary repair. However, the management of testicular rupture with the large tunical defect is challenging. Primary closure can be impossible due to excessive edema and large tunical separation in these patients. In addition to this, orchiectomy should be considered as a last resort since preservation of the fertility. In this case, we presented the feasibility and efficacy of the vascularized tunica vaginalis flap in patient who has testicular rupture with the large tunical defect not amenable to the primary repair.

Pam Med J 2017;10(3):294-296

Keywords: Testicular rupture treatment by using flap.

Giriş

Testislerin skrotum içerisindeki pozisyonu ve mobilitesi sebebiyle künt skrotal travmalara nadiren rastlanılmaktadır. Ancak testis kemik pelvis ile travmaya sebep olan kuvvet arasında sıkışırca testis parankiminde ezilmeye bağlı yaralanma olabilir. Bu yaralanmaya bağlı olarak testiste dislokasyon, hematosel, rüptür ve hematoma gelişebilir. Künt skrotal travmalarda testiste rüptür gelişme ihtimali %50 olarak belirtilmektedir [1]. Rüptüre testisi fizik muayenede tespit etmek; aşırı hassasiyet, şişlik ve ekimoz sebebiyle zordur. Bundan dolayı en önemli tanı aracı ucuz, non-invazif ve kolay ulaşılabilir olmasından dolayı skrotal renkli doppler ultrasonudur [2]. Maksimum testis dokusunun korunabilmesi için testis rüptürü tespit edildiği zaman erken cerrahi eksplorasyon önerilmektedir [3]. Eksplorasyonda skrotal hematoma boşaltılır, nekrotik seminifer tübüller debride edilerek tunika albuginea primer olarak kapatılabilir ya da orşiyektomi yapılır. Genellikle testisteki fissür ve hafif laserasyonlarda primer onarım, parçalanma olgularında ise orşiyektomi

önerilmektedir [4]. Bu yazıda skrotuma gelen direk travma sonucu oluşan ve tunika vaginalis flebi kullanılarak başarı ile tedavi edilen parçalı testis rüptürü olan hasta sunuldu. Olgumuz güncel literatür eşliğinde tartışıldı.

Olgu Sunumu

25 yaşında erkek olgu acil servisimize 3 saat önce skrotuma direk darbe sonucu oluşan sol testiste ağrı, şişlik ve morarma şikâyeti ile başvurdu. Yapılan fizik muayenede sol skrotum ileri derecede şiş ve skrotum cildi muhtemelen hematoma bağlı ekimotik olarak izlendi. Sol testis şiddetli ağrı ve şişlik sebebiyle palpe edilemedi. Yapılan laboratuvar testlerinde hemogramda beyaz kan hücre (11200) ve sedimentasyon yüksekliği 32 (mm/saat) dışında anormal bulgu izlenmedi. Olgunun skrotal renkli doppler ultrasonografisinde sol testis orta ve üst pol arasında parankimal bütünlüğün bozulmuş olduğu belirtildi. Bununla birlikte skrotum içerisinde 4x5 cm ebatlarında hematoma ile uyumlu koleksiyon tespit edildi. Olgunun renkli doppler incelemesinde sol testiste kanlanma izlenmedi.

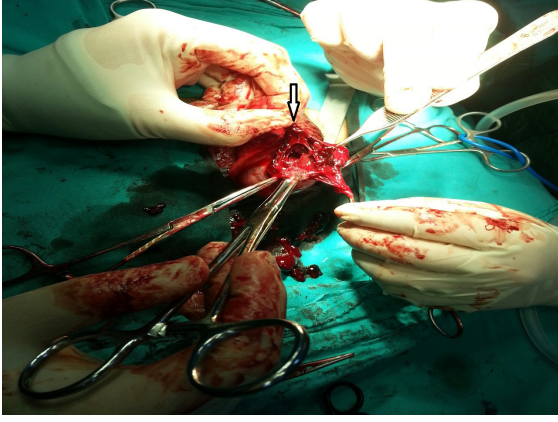
Cem Başataç

Yazışma Adresi: İstanbul Bilim Üniversitesi, Tıp Fakültesi, Üroloji ABD, İstanbul, Türkiye.
e-mail: cembasatac@gmail.com

Gönderilme tarihi: 03.04.2017

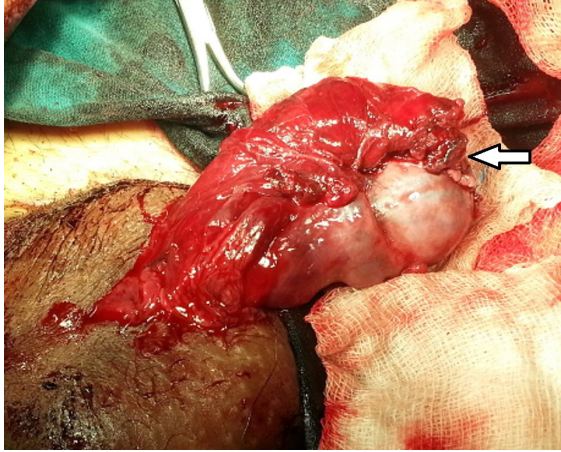
Kabul tarihi: 17.06.2017

Bunun üzerine acil skrotal ekplorasyon yapıldı. Skrotal hematom boşaltılarak sol testise ulaşıldı. Sol testisin orta ve üst polünde tunika albuginea parçalanma tarzında yaralanma izlendi (Resim 1).



Resim 1. Parçalı tunika albuginea defekti olan sol testis rüptürü.

Nekrotik tunikal ve tubuler dokular debride edildi. Parçalanmış tunikal yapılara 5-0 poliglaktin sütür materyali ile yaklaştırma yapıldı. Takiben tunika vaginalisin paryetal yaprağından 5x5 cm'lik flep hazırlandı. Tunika vaginalis flebi, travma yatağına örtülerek, sol testisin tunika vaginalisinin viseral yaprağına 5-0 poliglaktin ile sütüre edildi (Resim 2).



Resim 2. Testis rüptürünün tunika vaginalis flep kaydırma tekniği ile onarılması.

Loja hemovak dren konularak operasyon sonlandırıldı. Herhangi bir komplikasyon izlenmeyen olgunun dreni ameliyat sonrası 1. gün alındı. Post operatif 7. ve 30. gün yapılan skrotal renkli dopler ultrasonografide sol testisin kanlanması doğal olarak izlendi.

Tartışma

Skrotal travmaya maruz kalan hastaların tedavisinde hedef travmadan etkilenen testisin korunmasıdır. Konservatif takip yöntemlerinde enfeksiyon ve testis atrofisi ihtimali daha fazla olmaktadır. Ayrıca orşiyektomi yapılma ihtimalinin de fazla olması sebebiyle testis rüptürü olan hastalarda konservatif yaklaşım uygun değildir [3]. Bununla birlikte sunulan olguda da olduğu gibi skrotumda oluşan hematoma spermatic korda baskı yapması sebebiyle testisin kanlanması azalabilir ya da tamamen durabilir [5]. Bu sebeple skrotal travmaya bağlı testis rüptürü saptanan hastalarda erken cerrahi eksplorasyonla hematom boşaltılmalı ve spermatic kord serbestleştirilmelidir.

Her ne kadar parçalı testis rüptürü olgularında orşiyektomi yapılma ihtimali yüksek olsa da günümüz üroloji pratiğindeki eğilim organ koruyucu cerrahi lehinedir. Bu amaçla tunika albuginea defektinin primer onarımı yapılabilir. Ancak bu olguda da olduğu gibi tunika albugineada parçalı rüptür oluşan hastalarda primer onarım mümkün değildir. Ayrıca parçalı rüptür olgularında dışarı taşan canlı testis dokusu ve seminifer tübüllerin de korunması amacı ile tunika albuginea defektinin greft ya da flepler ile örtülmesi önerilmektedir. Güncel literatürde testis rüptürü onarımında kullanılan greftler politetrafloroetilen greftleri ile serbest tunika vaginalis greftleridir. Ancak Ferguson ve arkadaşları ateşli silahlı yaralanma sonrası oluşan testis rüptürlerinde sentetik greftler ile yapılan onarımlarda karşılaşılan yüksek enfeksiyon oranlarından dolayı serbest tunika vaginalis greftlerinin kullanılmasının daha uygun olacağını bildirmişlerdir [6].

Tunika vaginalis greftleri ile parçalı tunika albuginea yaralanmalarının onarımını literatürde ilk bildiren Kapoor ve arkadaşlarıdır [7]. Molokvu ve ark. ise sağ testis yaralanması sebebiyle eksplore edilen bir hastanın tunika albuginea defektini tunika vaginalis greftinden oluşan bir neokapsül ile onarıp, başarılı sonuçlar bildirmişlerdir [8]. Bizim çalışmamızda skrotal künt travma sonucu oluşan parçalı tunika albuginea defekti, tunika vaginalis grefti toplanmadan, testis üst polüne komşu alandan hazırlanan tunika vaginalis flebi ile kapatıldı. Olgunun 1. hafta ve 1. ay yapılan takiplerinde skrotal dopler ultrason ile testis kanlanması doğal olduğu görüldü.

Sonuç olarak, travmaya bağlı parçalı testis rüptürlerinin cerrahi tedavisi zordur. Orşiyektomi organ kaybı ile sonuçlanacağı için en son

seçenek olarak düşünölmelidir. Sunulan olguda da olduđu gibi geniş tunika albuginea defekti olan parçalı testis rüptürlerinin, canlı testis dokusunun daha iyi korunabilmesi ve ileriki dönemde oluşabilecek fertilitte ve hormonal bozukluk ihtimalinin azaltılması açısından, tunika vaginalis greft ya da flep kaydırma teknikleri ile onarılması oldukça başarılı bir tedavi yöntemidir. Ancak tekniğin etkinliği ve güvenilirliğinin belirlenebilmesi için uzun dönem sonuçları olan çok merkezli çalışmalara ihtiyaç vardır. Bu olguların primer onarım ile tedavi edilmesi ise intratestiküler kompartıman sendromuna yol açabileceğinden önerilmemektedir.

Çıkar İlişkisi: Çıkar çatışması olmadığı yazarlar tarafından beyan edilmiştir.

Kaynaklar

1. Wang Z, Yang JR, Huang YM, et al. Diagnosis and management of testicular rupture after blunt scrotal trauma: a literature review. *Int Urol Nephrol* 2016;48:1967-1976.
2. Deurdulian C, Mittelstaedt CA, Chong WK, Fielding JR. US of acute scrotal trauma: optimal technique, imaging findings, and management. *RadioGraphics* 2007;27:357-369.
3. Chanra RV, Dowling RJ, Ulubasoglu M, Haxhimolla H, Costello AJ. Rational approach to diagnosis and management of blunt scrotal trauma. *Urology* 2007;70:230-234.
4. Koşar A. Skrotum ve testis yaralanmaları. Anafarta K, Arıkan N, Bedük Y. Temel üroloji, 4. Baskı, Ankara: Güneş Tıp Kitabevi, 2011;718-719.
5. Pepe P, Bonaccorsi A, Candiano G, Pietropaolo F, Panella P, Pennisi M. Acute scrotum following traumatic spermatic cord hematoma: A case report and review. *Urol Case Rep* 2015;3:35-36.
6. Ferguson GG, Brandes SB. Gunshot wound injury of the testis: the use of tunica vaginalis and polytetrafluoroethylene grafts for reconstruction. *J Urol* 2007;178:2462-2465.
7. Kapoor D, Leech J, Yap W. Use of tunica vaginalis patch graft for repair of traumatic testicular rupture. *Urology* 1992;40:374-375.
8. Molokwu CN, Doull RI, Townell NH. A novel technique for repair of testicular rupture after blunt trauma. *Urology* 2010;76:1002-1003.