

Normo-hiperглиsemik Sıçanlarda İskemi: Hücre Harabiyeti*,**

Safnaz ALBAYRAK YILDIZ¹, Seyhun SOLAKOĞLU²

ÖZET

Amaç: Bu çalışmada streptozotosin ile kısa süreli hiperглиsemi durumunda geçici serebral iskeminin beyin harabiyetine etkisi incelenmektedir.

Gereç ve Yöntem: Wistar türü erkek sıçanlara streptozotosin (65 mg/gün) verilerek kısa süreli (dört gün) hiperглиsemi oluşturuldu. Bu sıçanlara 10 dakika geçici ön beyin iskemisi uygulandıktan sonra, çeşitli beyin bölgelerinde özel bir histolojik boya yöntemi olan asit fuksin-selestin mavisi ile iskemiden etkilenen ve nekroz oluşan nöronlar ışık mikroskopunda değerlendirildi ve sayıldı. Sonuçlar kontrol grubu ile karşılaştırıldı.

Bulgular: STZ ile preiskemik hiperглиsemi oluşturulan sıçanların çeşitli beyin bölgelerinde, normoglisemili iskemik sıçanların beyinlerine göre daha yaygın ve yoğun nöron harabiyeti gözlemlendi.

Sonuç: Bu sonuç, klinikte karşılaşılan kardiyak arrest ve inme vakalarında kan glikoz konsantrasyonunun çok iyi ayarlanması gerektiğini düşündürmektedir.

Anahtar Kelimeler: Önbeyin iskemisi, streptozotoscin, preiskemik hiperглиsemi, nöron harabiyeti, asit fuksin-selestin mavisi

SUMMARY

ISCHEMIA IN NORMO-HYPERGLYCEMIC RATS: NEURONAL DAMAGE

Purpose: In this study effects of short term preischemic hyperglycemia on transient brain damage are investigated.

Material and Methods: Hyperglycemia is developed by administering 60 mg/kg of streptozotocin (STZ) in male Wistar rats. After 10 minutes of transient forebrain ischemia, necrotic neurons of the rats were quantified by using acid fuchsin-celestine blue, a specific stain for detecting neuronal injury, in the affected brain areas due to ischaemic insult.

Findings: Neuronal destruction has been found to be more extensive and pronounced in various sites of brains of pre-ischemic rats with STZ induced hyperglycemia compared to ischemic rats with normoglycemia.

Results: These findings suggest that blood glucose levels should be under strict control in cases with cardiac arrest and stroke.

Key words: Forebrain ischemia, streptozotocin, pre-ischemic hyperglycemia, neuronal injury, acid fuchsin-celestine blue.

GİRİŞ

İskemi hücre enerji metabolizmasında yetersizlik ve bozulma ile beyin harabiyetine neden olur (1). Harabiyetin yoğunluğu enerji yetersizliğinin süresiyle doğru orantılıdır. Resirkülasyon ile birlikte işleyen karşıt mekanizmalar da harabiyete katkıda bulunur. Preiskemik hiperглиsemiminin geçici global ve önbeyin iskemisinde oluşan beyin harabiyetini daha da artırdığı bilinmektedir (2-5). Araştırmalara göre iskemiden hemen önce gerçekleştirilen glikoz infüzyonu ya da beslenme iskemisi sırasında aşırı intrasellüler ve ekstrasellüler asidoz

oluşturmaktadır. Normoglisemik koşullarda iskeminin selektif nöronal nekroz oluşturduğu bilinmektedir (6). Preiskemik hiperглиsemi nöronları ve glia hücrelerini etkileyerek şiddetli beyin ödemi, geniş infarkt alanları ve postiskemik nöbetler oluşmasına neden olur. Normoglisemik beyin harabiyetine göre; preiskemik hiperглиsemide oluşan harabiyet farklı özellikler göstermektedir. Birincisi, preiskemik hiperглиsemide harabiyet gelişme süresi kısalmıştır (7). Normoglisemik koşullarda 10 dakikalık geçici önbeyin iskemisinden sonraki resirkülasyonun 48-96 saatlerinde harabiyet gözlenirken; bu süre

*Bu çalışma 23. Ulusal Türk Fizyolojik Bilimler Kongresi 29 Eylül - 6 Ekim 1997 tarihlerinde Adana'da sunulmuştur.

**Bu çalışma İstanbul Üniversitesi Araştırma Fonu tarafından desteklenmiştir; Proje No:767/280795

¹ Prof. Dr. İstanbul Üniversitesi İstanbul Tıp Fakültesi Fizyoloji A.D.

² Uzm. Dr. İstanbul Üniversitesi İstanbul Tıp Fakültesi Histoloji ve Embriyoloji A.D.

preiskemik hiperglisemide resirkülasyonun 1-4 saatlerine kadar inmektedir. İkincisi, preiskemik hiperglisemik beyinlerde alışılmışın dışında lezyonlar gözlenmiştir. Normoglisemiden farklı olarak SNPR (Subtansia nigra pars retikülata), singulate korteks ve talamik çekirdeklerin hiperglisemiden belirgin biçimde etkilendiği gösterilmiştir (7,8). Deneysel çalışmalarda preiskemik hiperglisemi oluşturmak için, iskemi öncesi organizmaya glikoz %50 konsantrasyonda intraperitoneal olarak yüklenmekte ya da %25 konsantrasyonda intravenöz infüze edilmektedir. Bizim çalışmamızda; streptozotosin 65 mg/kg intraperitoneal yoldan verilerek hiperglisemi oluşturuldu. Kısa süreli hiperglisemide (4 gün) kısa süreli (10 dakika) geçici iskeminin çeşitli beyin bölgeleri üzerindeki etkisi incelendi ve kaydedilen değişiklikler normoglisemik iskemi grubu ile karşılaştırıldı.

YÖNTEM

Çalışmada Wistar türü Albino erkek sıçanlar, kullanıldı. Hiperglisemi oluşturmak için 65 mg/kg I.P. Streptozotosin (STZ) injekte edildi. Ertesi gün kan şekeri düzeyleri ölçüldü. Kan şekeri 433+105 mg/dl. Olarak bulundu. Streptozotosin (STZ) uygulamasından sonraki 4.gün sıçanlar deneye alındı. İşlemler sodyum pentotal anestezisi (35 mg/kg i.p.) altında gerçekleştirildi. Kan basıncını ölçmek için femoral artere kanül yerleştirildi. Madde vermek için femoral vene kanül kondu. Ön beyin iskemisi oluşturmak için bilateral karotis arterleri klampe edildi ve ortalama arteriyel kan basıncı düşürüldü. Kan çekmek için eksternal juguler vene ortalama çapı 1.8 mm. olan silikon kateter yerleştirildi. Kan basıncı 50 mmHg düzeyinde sabit tutulmaya çalışıldı (9). 10 dakika süreli iskeminin ardından 60 dakika boyunca dokunun yeniden kanlanması sağlandı. Deney süresince kan basıncı ve EEG kayıtları alındı. İskemik periyot EEG ile doğrulandı. Resirkülasyonun sonunda sol kalpten, 350 ml. pH:7.35 olan tampon içindeki %4'lük formaldehid perfüzyonu ile beyinler tespit edildi (10). Ertesi gün beyinler çıkarıldı ve histolojik inceleme için rutin takibe alındı.

Beyinler 2.8 mm kalınlığında dilimler şeklinde kesildi ve dereceli etanol konsantrasyonlarında dehidrate edildi. Ksilol ile şeffaflaştırıldıktan sonra, parafine gömüldü. Daha sonra Reichert mikrotomu ile 8 µm.lik seri kesitler alındı ve kesitler krezil-viyole ve asit fuksin ile boyandı (10). Nöron harabiyetini incelemek için

kesitler hipokampus, singulate korteks, pariyetal korteks, talamus, subtansia nigra bölgelerinden alındı. Beyin kesitleri ışık mikroskopisi ile incelendi. Haraplanmış nöronlar, ışık mikroskopu ile x 400 büyütmede, pembe asidofilik nöronlar sayılarak değerlendirildi. Pariyetal, singulate neokorteks, hipokampus CA₁, CA₃ ve CA₄ bölgeleri, talamus ve subtansia nigra bölgeleri incelendi. Nöronal harabiyet 5 derece halinde sınıflandırıldı. Derece 0 = Histolojik olarak normal, Derece 1 = her seksiyonda 1-5 patolojik değişikliğe uğramış nöron, D.2 = hasarlı nöron oranı <10%, D.3 = hasarlı nöron oranı %10-50 ve D.4 = hasarlı nöron oranı >%50. Bütün yapılardaki harabiyet puanlandı. Her beyin yapısı için belirlenen oranlar kendi arasında toplandı ve 'Beyin Harabiyet İndeksi' ile değerlendirildi.

Deney Grupları: Kontrol grubu (n=4), Normoglisemi + iskemi grubu (n=6), Kısa süreli hiperglisemi + İskemi grubu (n=6).

BULGULAR

Histolojik incelemede; hipokampus CA₁, CA₃, CA₄, singulate ve pariyetal korteks, talamus ve subtansia nigra beyin bölgelerinde geridonüşsüz hücre harabiyetini gösteren asidofilik nöronlar sayıldı. Asidofilik nöronlar; anormal üçgen şeklini almış, sitoplazması açık kırmızı boya alan nöronlar olup; sitoplazmaları kırmızı olmasına karşın çekirdekleri koyu mor olarak izlenmekteydi (Resim 1,2,3). Diğer bir bulgu olan "sponge"lar ise; perinöronal açıklık alanları olup; astrosit ödemi ifade etmektedir (7).

Asidofilik nöronlar her iki hemisferde yukarıda belirtilen bölgelerde sayıldı ve derecelendirildi. Sonuçlarımıza göre; kontrol grubuna (normoglisemi) göre, normoglisemi + iskemi grubunda (NGI) 6 sıçandan 3 tanesinin beyinde 1. Derecede nöronal harabiyet bulundu (Tablo I-II). Bu beyin bölgelerinde dentat girusta astrosit ödemi mevcuttu.

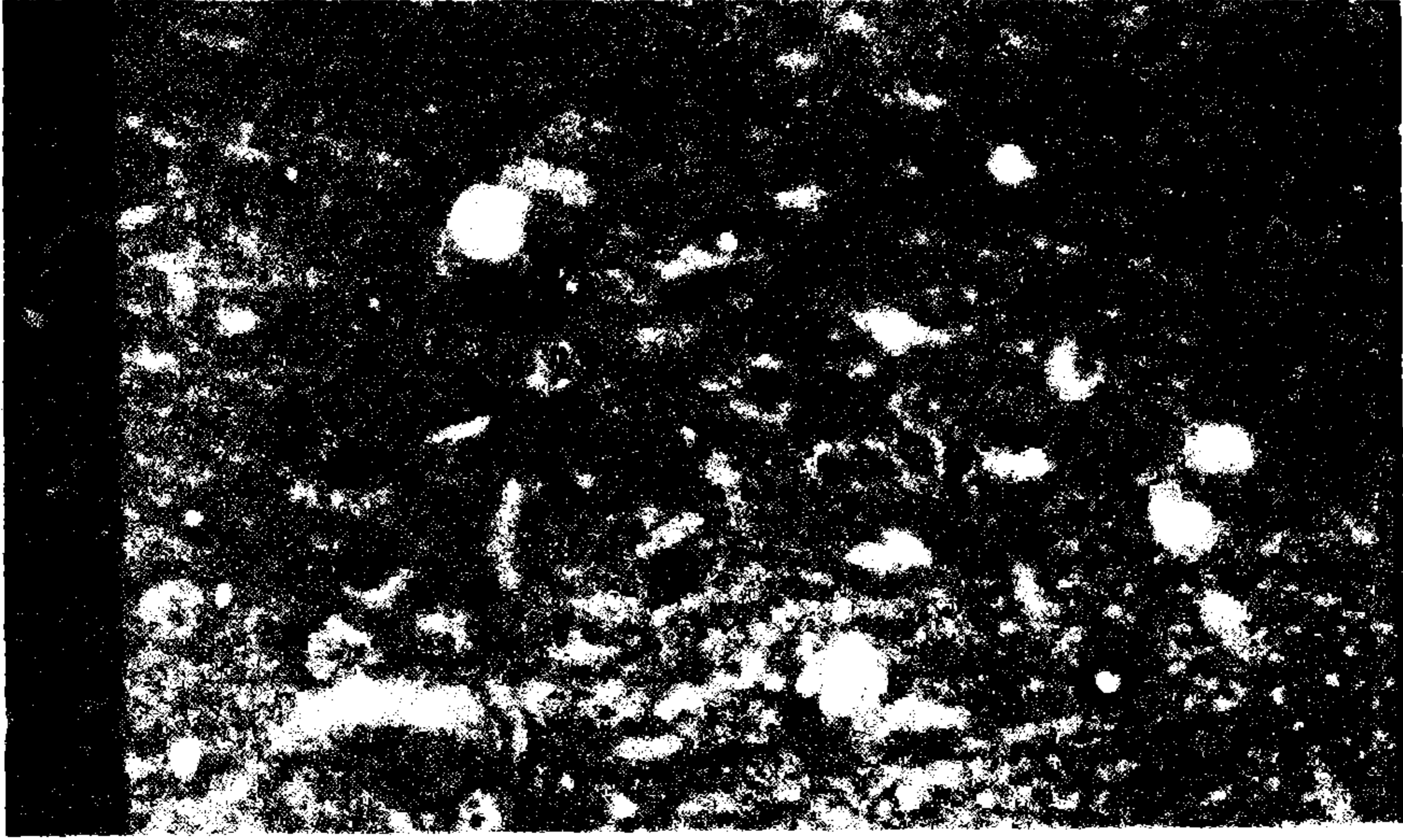
Kısa süreli hiperglisemi + iskemi grubunda (KSHIG); 6 sıçan beyinden 2 tanesinde 2. Derece, 3 tanesinde 1. Derece ve 1 tanesinde 3. Derece nöronal harabiyet bulundu. Normoglisemi + İskemi grubuna göre; hiperglisemi + iskemi grubu sıçanlarda bütün beyin bölgelerinde nekrotik hücre sayısı artmış bulundu. Özellikle singulate ve pariyetal korteks ve talamusun ventromedial ve lateral çekirdeklerinde asidofilik hücre sayısı anlamlı derecede artmıştı (p<0.001) (Tablo I-II). Hiperglisemi + İskemi grubunda asidofilik hücre

sayısı %50 civarında idi. Sadece kısa süreli hiperglisemi + iskemi grubunda, subtansia nigra da asidofilik hücre gözlemlendi. Bu bulgu anlamlı olup ($p < 0.001$), literatür verileri ile uygunluk göstermektedir. Asidofilik nöronların bulunduğu bölgelerde "sponge"lar da izlendi (Resim 4).

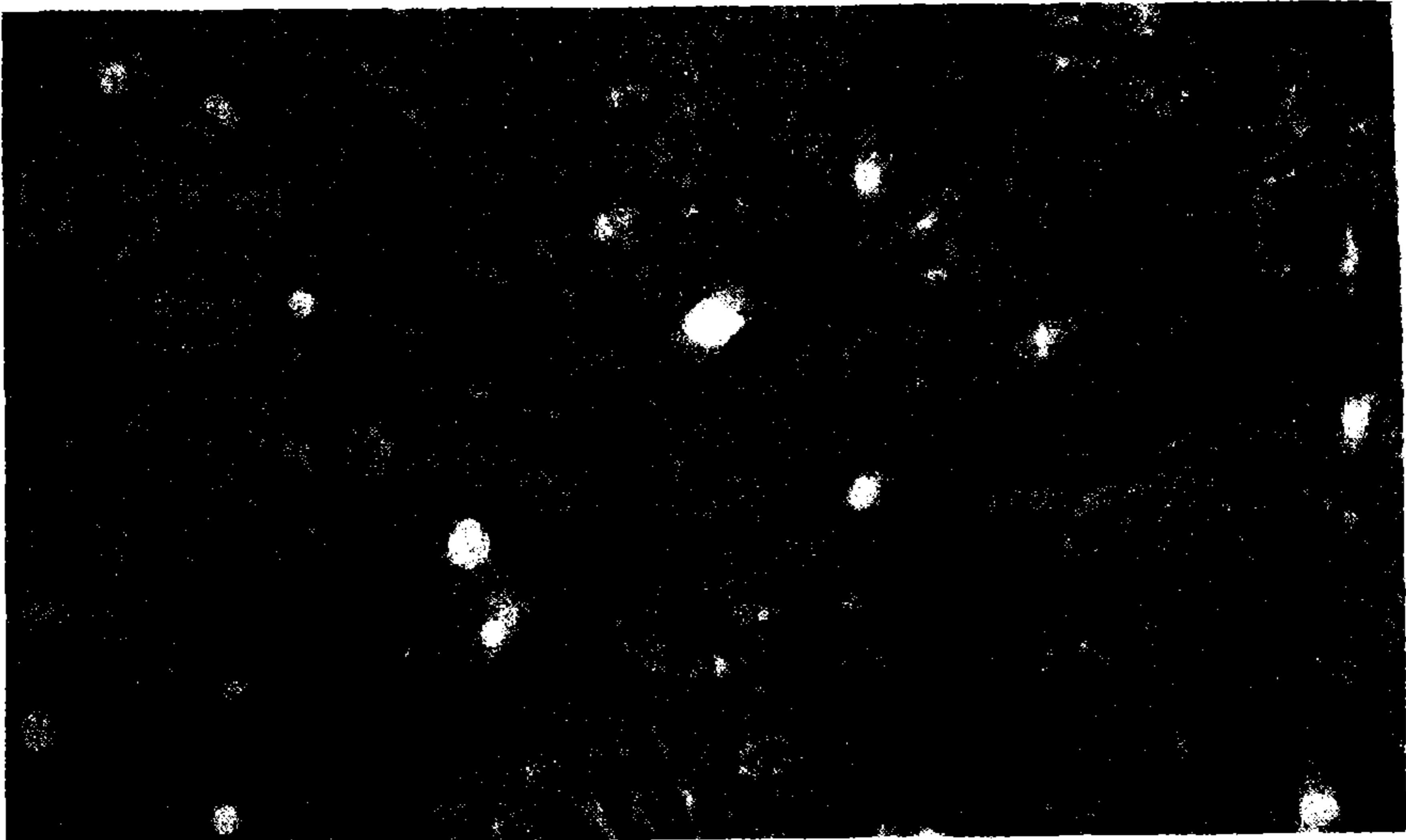
TARTIŞMA

10 dakika ön beyin iskemisi ve 1 saat resirkülasyon periyodu uygulanan sıçanlarda elde ettiğimiz sonuçlara göre; normoglisemi + iskemi (NGİ) grubunda %5.3 ± 0.8 asidofilik (nekroze) hücre bulundu. NGİ grubuna göre STZ ile kısa süreli hiperglisemi + iskemi grubunda asidofilik hücre %12.6 ± 0.6 idi, bu oldukça anlamlı bir

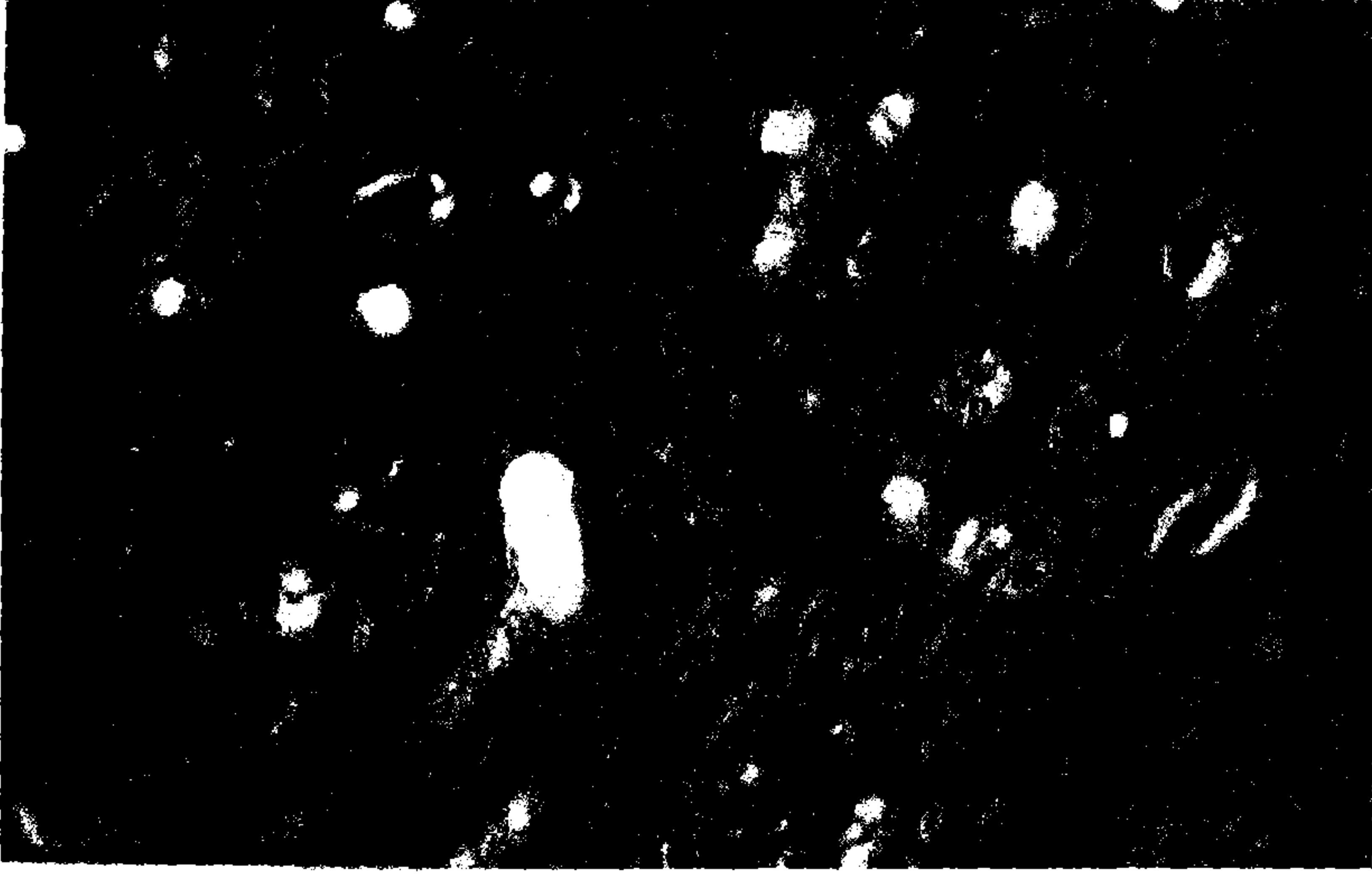
RESİM 1: Normoglisemi + iskemi grubunda normal (n) ve asidofilik (AN) nöronların görünümü. x 100.



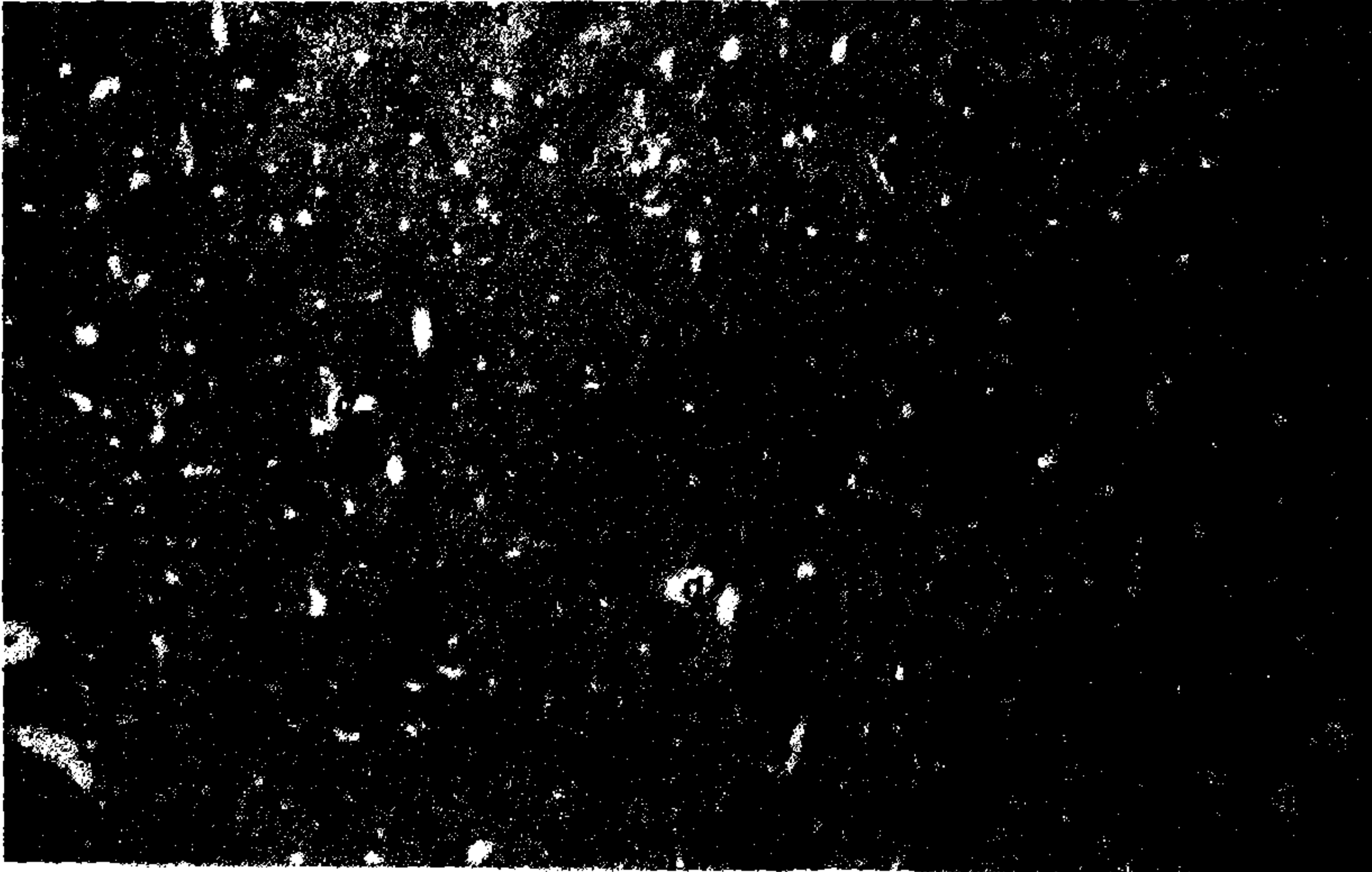
RESİM 2: Kısa süreli hiperglisemi + iskemi grubunda normal (n) ve asidofilik boyanmış nöronlar (AN) ve damarların (d) görünümü. x 180.



RESİM 3: Kısa süreli hiperglisemi + iskemi grubunda normal (n) ve asidofilik boyanmış nöronlar (AN), damarların (d) ve "sponge" (ok) görünümü. x 180.



RESİM 4: Kısa süreli hiperglisemi + iskemi grubunda asidofilik boyanmış nöronlar (ok) ve damarların (d) görünümü. x 50.



TABLO I: Sol Hemisferde çeşitli beyin bölgelerinde % asidofilik nöron sayısı

GRUPLAR	Kontrol G.(n=4)	Normoglisemi+İskemi G.(n=6)	Kısa süreli hiperglisemi +İskemi G.(n=6)
Hipokampus CA ₁	1 ±0.1	2.53 ± 0.8	4.5 ± 0.6**
Hipokampus CA ₃	0.8 ± 0.1	2.81 ± 0.8	4.15 ± 0.8**
Hipokampus CA ₄	0.6 ± 0.1	2.38 ± 0.5	3.14 ± 0.9*
Singulate korteks	0	4.2 ± 1	8.7 ± 2***
Pariyetal korteks	0	1.2 ± 0.5	4.8 ± 1.2***
Talamus	0	1.5 ± 0.5	28.5 ± 11***
Substansia nigra	0	0	5.66 ± 1***

* p < 0.05

** p < 0.01

*** p < 0.001

TABLO II: Sağ hemisferde çeşitli beyin bölgelerinde % asidofilik nöron sayısı

GRUPLAR	Kontrol G. (n=4)	Normoglisemi + İskemi G.(n=6)	Kısa süreli Hiperglisemi + İskemi G. (n=6)
Hippokampus CA ₁	1 ± 0.3	3.3 ± 0.5	4 ± 1*
Hippokampus CA ₃	0	3.2 ± 0.4	4 ± 1.2*
Hippokampus CA ₄	0	1.8 ± 0.4	2.7 ± 0.6**
Singulate korteks	0	4.4 ± 1	9.8 ± 2***
Pariyetal korteks	0	1 ± 0.2	6.7 ± 1***
Talamus	0	1.2 ± 0.4	20 ± 0.6***
Substansia nigra	0	0	5.66 ± 1***

* p < 0.05

** p < 0.01

*** p < 0.001

TABLO III: Bütün gruplarda ortalama beyin hücre harabiyeti indeksi

Harabiyet Yoğunluk Derecesi	0	1	2	3	4	Ortalama nekrotik hücre (asidofilik) sayı %
Kontrol G. (Normoglisemi) (n=4)	4	-	-	-	-	0.8 ± 0.1
Normoglisemi +İskemi G. (n=6)	3	3	-	-	-	5.3 ± 0.8
Kısa süreli Hiperglisemi +İskemi (n=6)	-	3	2	1	-	12.64 ± 0.6***

Derece 0 = Histolojik olarak normal

Derece 1 = %1-5 asidofilik nöron

Derece 2 = %5-10 asidofilik nöron

Derece 3 = %10-50 asidofilik nöron

Derece 4 = %50-100 asidofilik nöron

***p < 0.001

bulguydu ($P < 0.001$) (Tablo III). Bu sonuçlar literatür verileri ile uygunluk göstermektedir (7,8,10,11). Normoglisemik hayvanlarda iskemik harabiyet duyarlı nöronların bulunduğu-hipokampus-gibi bölgeye has, selektif, dağınık küçük alanlar şeklinde bulundu. Ayrıca harabiyet hipokampus, neokorteks gibi alanlarda sınırlı idi. Bununla beraber iskemiden etkilenen nöronların büyük bölümü henüz nekroze olmamıştı. Sitoplazma ve membranları normal görünümdeydi. Bu grupta dentat girusta küçük alanlarda sponge gözlendi. STZ ile oluşturulan kısa süreli hiperglisemide hücre harabiyeti hipokampus CA_1, CA_3, CA_4 bölgeleri, neokortekse ilaveten, substansia nigra, pars retikulate, talamus bölgelerinde geniş alanlarda daha yoğun bir biçimde gözlendi. Ayrıca ödemi ifade eden spongeler mevcuttu. Bu bulgular literatür verileriyle uygunluk içindedir. Bu çalışmada hiperglisemi normoglisemiye göre iskemik harabiyeti daha şiddetlendirmiş ve yaygınlaştırmıştı.

Hiperglisemik koşullarda iskemik dokuda, glikoz oksidatif yolla metabolize olamamakta, anaerobik glikoliz hızı artmaktadır. Bunun sonucunda hücre içi pH düşmekte ve intrasellüler laktat birikmeye başlamaktadır. Doku laktat oranının 17-20 mmol/kg olması hiperglisemide hücre harabiyeti oluşumu açısından eşik değer

olarak kabul edilmektedir. Bu durum asidoz beyin ödemi ve hücre ölümüne neden olmaktadır (12,13,14). Dahası infarkt alanlarının genişlemesine yol açmaktadır.

Post iskemik kan glikoz konsantrasyonu da iskemik beyin harabiyetinin düzeyini değiştirmektedir. Perfüzyonun erken döneminde, iskemik doku glikozu tercihen anaerobik glikoliz yoluyla kullanır, bu da bir süre daha laktat birikmesine yol açar. Asidozun, Ca^{+2} birikimini artırarak, glutamat/aspartat serbestlemesini artırarak, astrosit aktivasyonunu inhibe ederek, sitotoksik ve vazojenik beyin ödemi oluşumunu hızlandırarak, serbest oksijen radikallerinin oluşumunu hızlandırarak iskemik hücre harabiyetini daha da artırdığı bildirilmektedir (13,14).

Bu çalışmada, STZ ile oluşturulan kısa süreli hiperglisemide ortaya çıkan hücre harabiyeti, iskemiden hemen önce (20 dak) % 25-50'lik glikoz ile oluşturulan iskemik harabiyetin derecesi ile yakından ilişkili bulunmuştur. Çalışmamız, hiperglisemik koşullarda kısa süreli (10 dak) geçici iskemi ve reperfüzyon (1 saat) periyoduna nöronların çok duyarlı olduğunu ortaya koymakta ve elde edilen sonuçlar; klinikte kısa süreli kardiyak arest veya inme vakalarında kan glikoz düzeyinin iyi ayarlanması gerektiğini düşündürmektedir.

KAYNAKLAR

1. Siesjö BK: Mechanisms of ischemic brain damage. *Neurochem. Pathol* 1988a; 9: 33-88.
2. King GL., Banskota NK.: Mechanisms of diabetic microvascular complications. *Joslin's Diabetes*. 1991, 37: 631-643
3. Pulsinelli WA, Waldman S, Rawlinson D, and Plum F. Moderate hyperglycemia augments ischemic brain damage: A neuropathologic study in the rat. *Neurology* 1982; 32: 1239-1246,
4. Siesjö BK: Acidosis and ischemic brain damage. *Neurochem Pathol*. 9: 31-88,1988.
5. Siesjö BK, Katsura K, Mellergard P, Ekholm A, Lundgren J, and Smith ML: Acidosis-related brain damage. *Progr. Brain Res*. 1993; 96:23-48.
6. Smith ML, Auer RN, and Siesjö BK. The density and distribution of ischemic brain injury in the rat following 2-10 min of Forebrain ischemia. *Acta Neuropathol* 1984; 64:319-332.
7. Smith ML, Kalimo H, Warner DS, Siesjö BK: Morphological lesions in the brain preceding the development of postischemic seizures. *Acta Neuropathol (Berl)*. 1988; 76:253-264.
8. Inamura K, Olsson Y, and Siesjö BK: Substantia Nigra damage induced by ischemia in hyperglycemic rats. *Acta Neuropathol (Berl)* 1987; 75:131-139.
9. Smith ML, Bendek G, Dahlgren N, Rosan I, Wieloch T, and Siesjö BK: Models for studying long-term recovery following forebrain ischemia in the rat. 2 A2-vessel occlusion model. *Acta Neurol Scand*. 1984; 69:385-401.
10. Auer RN, Olsson Y, Siesjö BK: Hypoglycemic brain damage. Correlation of density of brain damage with the EEG isoelectric time: a quantitative study. *Diabetes* 1984; 30:1090-1098.
11. Pulsinelli WA, Levy DE, Sigsbee B, Scherer P, Plum F. Increased damage after ischemic stroke in patients with hyperglycemia with or without established Diabetes Mellitus. *The American J. Med*. 1983; 74:540-544.
12. Marie C, Bralet J: Blood glucose level and morphological brain damage following cerebral ischemia. *Cerebrovasc. Brain Metab. Rev* 1991; 3:29-38.

13. Wagner KR, Kleinholz M, Myers GMC, and Myers RE: Hyperglycemic versus normoglycemic stroke: Topography of brain metabolites, intracellular pH, and infarct size. *J.Cereb.Blood Flow Metab.* 1992; 12(2):213-222.
14. Sutherland GR, Peeling J, Sutherland E, Tyson R, Dai F, Kozlowski P, and Saunders JK: Fore-brain ischemia in diabetic and nondibetic BB rats studied with 31p Magnetic Resonance Spectroscopy. *Diabetes* 1992; 41:1328-1334.