

Akromiyoklaviküler Eklem Çıkığı Tedavisinde Klavikula Hook Plağı Tekniği ve Fonksiyonel Sonuçları

Clavicle Hook Plate Technique and Its Functional Results in the Treatment of Acromioclavicular Joint Dislocation

Mehmet Ali Baran, Yaşar Mahsut Dinçel, Ozan Beytemür, Sever Çağlar, Oktay Adanır, Ender Alagöz

Bağcılar Eğitim ve Araştırma Hastanesi, Ortopedi ve Travmatoloji Kliniği, İstanbul, Türkiye

ABSTRACT

AIM: Surgical treatment options of dislocations of acromioclavicular joints vary. We aimed to evaluate the surgical and functional results of clavicle hook plate technique used in our patients suffered from acromioclavicular joint dislocation including Rockwood grade 3 and 5 injuries.

METHODS: In this retrospective study, the records of 24 patients, operated with the same technique were evaluated. During data analysis, the characteristics were presented with descriptive statistics.

RESULTS: There were 20 male and 4 female patients. Rockwood grade 3 and 5 injuries were seen in 11 and 13 patients, respectively, and all of them were treated by using clavicle hook plaque technique. The mean follow up time was 27.6 (6-50) months by using direct X ray graph. The functional results were evaluated using Constant-Murley scores.

The plates were removed from a patient complicated with infection and another patient with movement limitation in the postoperative fifth and third months, respectively. In addition, one of the plates was removed at the thirteenth month after one portion of the plate was broken. The rest of the patients were without any complaint. We demonstrated degenerative changes in the X-rays of four patients. Constant – Murley shoulder score was perfect in 20 (83.3%) patients and good in 4 (16.7%) patients.

CONCLUSION: Clavicle hook plate technique used in the surgical management of acromioclavicular joint dislocations seems easy to apply and has favorite outcomes with a low incidence of obligatory removal.

Key words: acromioclavicular joint; dislocation; plate

ÖZET

AMAÇ: Akromiyoklaviküler eklem çıkığının cerrahi tedavi seçenekleri oldukça çeşitlilik göstermektedir. Biz bu yazımızda Tip 3 ve Tip 5 akromiyoklaviküler eklem çıkıklarında klavikula çengel (hook) plağı uyguladığımız olguları ve fonksiyonel sonuçlarını incelemeyi amaçladık.

YÖNTEM: Bu retrospektif çalışmada, aynı teknikle ameliyat edilmiş 24 hastanın verileri incelendi. Veri analizinde, özellikler tanımlayıcı istatistiklerle sunuldu.

BULGULAR: İncelediğimiz 24 hastadan 20'si erkek ve dördü kadındı. Akromiyoklaviküler eklem çıkığı olgularının 11 tanesi Rockwood Tip 3, 13 tanesi Rockwood Tip 5 eklem çıkığıydı. Tüm hastalar klavikula çengel plağı tekniği ile tedavi edildi. Hastalar ortalama 27,6 ay (6 ay–50 ay) takip edildi ve takip direkt grafi ile yapıldı. Fonksiyonel sonuçlar Constant-Murley omuz skorlaması ile değerlendirildi.

Bir hastada enfeksiyon nedeni ile ameliyat sonrası beşinci ayda, bir hastada ise hareket kısıtlılığı nedeni ile ameliyat sonrası üçüncü ayda plak çıkartıldı. Bir olguda ise plağın çengel kısmının kırılması nedeni ile ameliyat sonrası 13. ayda plak çıkartıldı. Diğer hastalarda şikayet olmadı. Dört olguda direkt grafide dejeneratif değişiklikler saptandı. Constant-Murley omuz skorlaması 20 hastada mükemmel (%83,3) ve dört hastada iyi (%16,7) olarak saptandı.

SONUÇ: Akromiyoklaviküler eklem çıkığı cerrahi tedavisinde klavikula çengel plağı yöntemi cerrahi açıdan kolay uygulanabilen, implant çıkartılmasına nadiren ihtiyaç duyulan ve fonksiyonel sonuçlar açısından başarılı bir yöntem gibi gözükmektedir.

Anahtar kelimeler: akromiyoklaviküler eklem; çıkık; plak

Giriş

Akromiyoklaviküler eklem yaralanmaları genellikle sporcu genç erkeklerde görülmektedir¹⁻³. En sık yaralanma omuz üzerine düşme sonucu, omuz üzerine gelen direkt darbe ile olur. Darbe sonucu omuza uygulanan kuvvet akromiyonu mediyale ve aşağı iter. Herhangi bir kırık oluşmazsa önce akromiyoklaviküler

Uzm. Dr. Ozan Beytemür, Halkalı Merkez Mah. Şehit Er Murat Akın Sok. Korukent Sitesi. B Blok, D 19, Küçükçekmece, İstanbul, Türkiye
Tel. 0530 820 09 92 Email. beytemur@yahoo.com
Geliş Tarihi: 31.08.2013 • Kabul Tarihi: 09.04.2014

bağlar gerilir ve sonrasında yırtılır. Uygulanan kuvvet daha da devam ederse korakoklaviküler ligamanı gerek deltoid ve trapezius kaslarının yırtılmasına ve sonunda korakoklaviküler bağların yırtılmasına neden olur¹.

Akromiyoklaviküler eklem çıkığı omuz çevresi çıkıklarının %12'sini oluşturmaktadır^{1,2}. Tedavisi ile ilgili kesin bir görüş birliği olmayıp, tartışmalar halen devam etmektedir.

Rockwood tarafından akromiyoklaviküler eklem yaralanmaları altı sınıfa ayrılmıştır. Tip 1 çıkıklarda sadece akromiyoklaviküler eklemde gerilme olup, radyolojik bir bulgu görülmemektedir. Tip 2 çıkıklarda ise akromiyoklaviküler bağlarda yırtılma söz konusu olup korakoklaviküler bağlar sağlamdır. Tip 3 çıkıklarda hem akromiyoklaviküler bağlar hem de korakoklaviküler bağlar yırtılmış olup, klavikulanın distali superiora deplase olmuştur. Tip 4 çıkıklarda klavikulanın distali posteriora doğru yer değiştirmiştir. Tip 5 çıkıkta Tip 3 çıkıktan daha şiddetli bir durum söz konusudur. Klavikulanın distali çevre kas dokularının da tam kat yırtılması ile, eklem mesafesinin %100'ünden fazla yukarı deplase olmuştur. Tip 6 çıkıkta ise klavikulanın distali inferiora deplase olup oldukça nadir görülmektedir. Genellikle Tip 1 ve 2 çıkıklarda konservatif tedavi uygulanır. Tip 4, 5 ve 6 çıkıklarda ise cerrahi tedavi ön plandadır. Tip


3 çıkıklar tartışmalı olup genellikle gençlerde ve aktif sporcularda cerrahi tedavi tercih edilir^{1,2}.

Cerrahi tedavi seçenekleri oldukça çeşitlilik göstermektedir. Biz de bu yazımızda Tip 3 ve Tip 5 akromiyoklaviküler eklem çıkıklarında klavikula çengel (hook) plağı uyguladığımız olguları ve fonksiyonel sonuçları incelemeyi amaçladık.

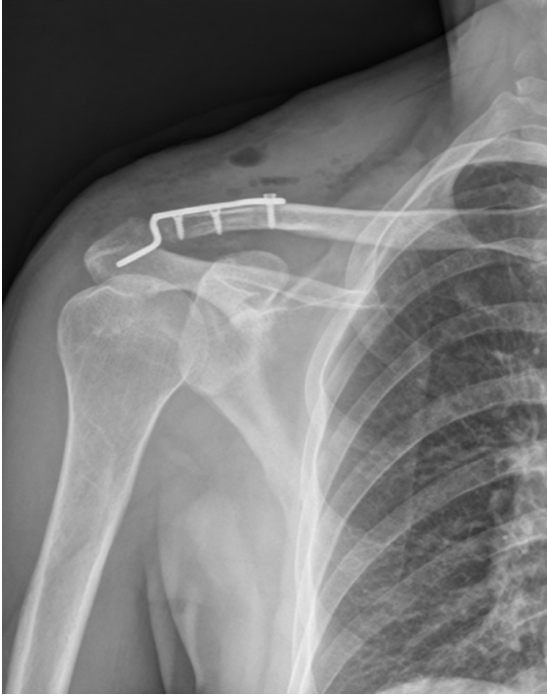
Yöntem

İncelememizde akromiyoklaviküler eklem çıkığı nedeni ile cerrahi tedavi olarak klavikula çengel plağı uyguladığımız 24 hastayı (20 erkek, 4 kadın) retrospektif olarak değerlendirdik. Çalışmada Helsinki Deklarasyonu ilkelerine uygun olarak katılımcıların bireysel haklarına saygı gösterildi.

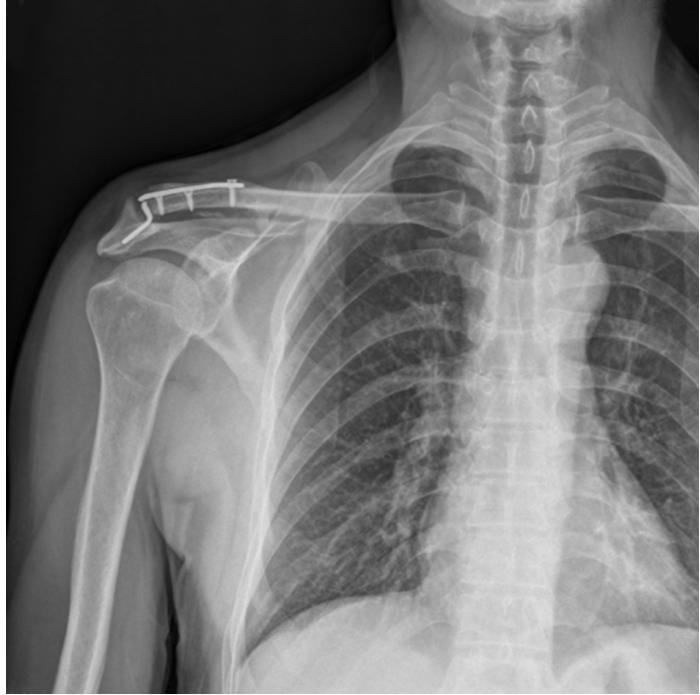
İncelediğimiz tüm hastalar aynı cerrahi teknik ve sağaltım yöntemiyle takip edildiler. Tüm hastalarda genel anestezi altında şezlong pozisyonunda, akromiyoklaviküler eklem üzerinden transvers cilt insizyonu ile ameliyata alındılar. Akromiyoklaviküler eklem görüldükten ve diskin durumu değerlendirildikten sonra eklem redükte edilerek, klavikula çengel plağının uç kısmı akromiyonun posterioruna gelecek şekilde yerleştirilip, genellikle iki ya da üç vida ile tespit sağlandı. Skopi kontrolünden sonra herhangi bir bağ tamiri yapılmadan ameliyat sonlandırıldı (Şekil 1 ve 2).



Şekil 1. Klavikula çengel plağı.



Şekil 2. Ameliyat sonrası direkt grafi.



Şekil 3. Ameliyat sonrası geç dönemde plakta kırılma.

Ameliyat sonrası 4–6 hafta süre ile omuz kol askısı kullanıldı. Bu yaralanmalarda kol ağırlığı deplase edici güç olduğundan, klasik pandüler omuz hareketleri verilmedi. Bunun yerine supin pozisyonunda abduksiyon egzersizleri uygulandı. Altı hafta sonra tüm hareketlere izin verildi. Üçüncü aydan sonra güçlendirme egzersizleri verildi.

Bulgular

İncelediğimiz hastaların yaş ortalaması 36'ydı (17–56). Yaralanma nedenleri 18 olguda (%75) araç içi trafik kazası, dört olguda (%16,6) spor aktivitesi esnasında düşme, iki olguda (%8,3) ise iş kazasıydı. Akromiyoklaviküler eklem çıkığı olan olguların 11 tanesinde Rockwood Tip 3, 13 tanesinde ise Rockwood Tip 5 eklem çıkığı vardı. On sekiz olguda sağ taraf, altı olguda sol taraf yaralanması mevcuttu. Tüm hastalar ortalama iki gün (1–4) içerisinde ameliyat edildiler.

Hastalar ortalama 27,6 ay (6–50 ay) takip edildi. Hastaların radyolojik takibi direkt grafi ile yapıldı. Fonksiyonel sonuçlar Constant-Murley omuz skorlaması ile değerlendirildi.

Bir hastada geç dönemde enfeksiyon nedeni ile ameliyat sonrası beşinci ayda, bir hastada ise hareket kısıtlılığı nedeni ile ameliyat sonrası üçüncü ayda plak ekstirpe edildi.

Bir olguda ise plağın çengel kısmında kırılma nedeni ile ameliyat sonrası 13'üncü ayda plak ekstirpe edildi (Şekil 3). Diğer hastalarda plak ekstrepsasyonu yapılmadı.

Dört olguda direkt grafide dejeneratif değişiklikler (eklem aralığında daralma, klavikula distali ve akromiyonda osteofitler) saptandı. Constant-Murley omuz skorlaması ortalama 92 (86–95) olarak bulundu. Yirmi hastada mükemmel (%83,3), dört hastada (%16,7) iyi olarak saptandı. Hiçbir hastada patoloji ve fonksiyon kaybı tekrarlamadı. Diğer hastalarda şikayet yaratmadığından plak çıkartılmadı. Dört hastada direkt grafide uzun dönemde dejeneratif değişiklikler görüldü (Tablo 1).

Tablo 1. Ameliyat sonrası görülen komplikasyonlar

Komplikasyonlar	Hasta sayısı
Enfeksiyon	1
Plak kırılması	1
Hareket kısıtlılığı	1
AC ekleminde dejenerasyon	4
Nüks	0

Tartışma

Akromiyoklaviküler eklem yaralanmaları tüm eklem yaralanmalarının %4'ünü oluşturmaktadır^{1,2}. Literatüre bakıldığında tedavi seçeneklerinin d6nemsel olarak deęişiklik gösterdiği ve tartışmaların halen devam ettiği anlaşılmaktadır. Rockwood Tip 4, 5 ve 6 eklem çıkıklarında cerrahi tedavi önerilmektedir. Rockwood Tip 3 eklem çıkıklarında ise cerrahi tedaviyi önerenler olduğu gibi konservatif tedaviyi de savunanlar mevcuttur⁴⁻⁸. Genel yaklaşım ise genç ve atletik hastalarda ve aktif sporcularda cerrahi tedaviyi biraz daha 6n planda tutmak şeklindedir. Ancak tüm tedavi yöntemlerinin avantajları ve dezavantajları hastaya anlatılmalı ve birlikte karar verilmelidir.

Akromiyoklaviküler eklem çıkığı tedavisinde birçok yöntem bulunmaktadır. Tedavi yaklaşımları genel olarak üç başlık altında incelenir. Bunlar eklem içi sabitlemeler, korakoklaviküler tespitler ve bağ tamirleri ile rekonstrüksiyonlarıdır¹. Her bir yöntemin birçok avantaj ve dezavantajları bildirilmiştir.

Korakolaviküler vida ile tespit yönteminde omuz abduksiyonu ile beraber klavikulanın rotasyon hareketi kısıtlanacağından, erken dönemde implantın çıkartılması gerekir¹⁻³.

Hook plak uygulamaları son yıllarda giderek artmaktadır. Hem akromiyoklaviküler eklem çıkıklarının tedavisinde hem de distal klavikula kırıklarının tedavisinde, bu yöntem kullanılmaktadır⁴⁻¹³. Hatta, bu yöntemin medial klavikula kırığı tedavisinde de kullanıldığı bildirilmiştir⁹. Genel olarak erken dönemde oldukça başarılı sonuçlar bildirilmiştir^{2,8}.

Çengel plaęının dięer implantlara göre daha uzun süre yerinde bırakılması, eklem kapsülü ve bağların iyileşmesi için yeterli süreye izin verir⁵⁻¹¹. Ayrıca çengel plaęının yaptığı stabil tespit erken omuz hareketlerine de izin verir. Hem vertikal hem de horizontal planda yaptığı tespit, klavikulanın fizyolojik hareketlerine izin vermekte ve sonuç olarak eklemde artrit, sertlik gibi komplikasyonları azaltmaktadır^{5-7,11,12}.

Çengel plak uygulamasının dięer bir avantajı ise kolay uygulanabilir olması ve minimal diseksiyon gerektirmesidir. Ameliyat süresi dięer yöntemlere göre daha kısadır. Ayrıca kilitli plak yapısını içermesi ilave stabilite sağlamaktadır^{11,13}.

Uyguladığımız çengel plak yöntemi fonksiyonel sonuçlar açısından da oldukça başarılıdır. De Baets ve arkadaşları çengel plak yöntemi ile tedavi ettikleri akromiyoklaviküler eklem çıkığı olgularında Constant-Murley

omuz skorunu ortalama 91,7 bulmuşlardır. Bizim çalışmamızda ise bu skor ortalama 92 bulunmuş ve literatürle uyumlu olduğu görülmüştür¹¹.

Bu yöntemi enfeksiyon açısından deęerlendirdiğimizde Kienast ve arkadaşlarının çalışmasında, 313 hastada enfeksiyon oranı %1,91 saptanmıştır. Bizim çalışmamızda bu oran %4,1 saptanmış olup literatüre göre yüksek bulunmuştur. Ancak bu sonuçta olgu sayımızın az olmasının etkisi olduğunu düşünmekteyiz².

Her ne kadar erken dönemde oldukça başarılı sonuçlar bildirilmişse de uzun dönem sonuçlar hakkında kesin bir bilgi yoktur^{3,5,6}. Geç komplikasyonlar arasında akromiyoklaviküler eklemde artrit, akromiyonda osteoliz, plak kırılması, rotator manşet yırtığı ve hareket kısıtlılığı bulunmaktadır^{2,3,5,6,11,14-16}. Bizim olgularımızda içerisinde bir olguda hareket kısıtlılığı, bir olguda plak kırılması ve dört olguda ise dejeneratif deęişiklikler saptandı.

Uygulama esnasında plaęın yerleşimine oldukça dikkat edilmelidir. Plaęın kanca kısmı akromiyonun biraz posteriorunda olmalıdır. Aksi takdirde hareket kısıtlılığı ve ağrı gibi komplikasyonlar oluşabilir^{4,5}.

Çengel plak uygulamasının en önemli dezavantajı plaęın çıkarılması gerektiğinde anestezi gerektirmesidir^{7,8,12}. Literatürde plaęın erken çıkarılmasını önerenler olduğu gibi, çıkarılma zamanı konusunda kesin bir fikir birliği yoktur. Bizim olgularımızda yalnızca dört olguda, şikayetler (enfeksiyon, kırılma, hareket kısıtlılığı) nedeni ile plaklar ekstirpe edildi ve tüm şikayetler plak ekstirpasyonundan sonra geriledi. Dięer olgularda şikayet oluşmadığı için plak çıkartılmadı. Enfeksiyon oluşan hastamızda, plak ekstirpasyonu ve ampirik oral antibiyotik tedavisi ile şikayetler tamamen kayboldu.

Son yıllarda akromiyoklaviküler eklem çıkığı tedavisinde 6n çapraz bağ rekonstrüksiyonunda endobutton sistemleri (korakoklaviküler tespit amacı ile) kullanılmaktadır⁶. Bu tedavi yöntemi ile ilgili başarılı sonuçlar bildirilmektedir.

Tedavi seçenekleri deęerlendirilirken, yöntemin hem stabil bir tespit sağlaması hem de klavikulanın fizyolojik hareketlerini de engellememesi gerektiğini düşünüyüz.

Sonuç

Sonuç olarak akromiyoklaviküler eklem çıkığı cerrahi tedavisinde çengel plak yöntemi, kolay uygulanabilen, fonksiyonel sonuçlar açısından da başarılı bir seçenek gibi gözükmektedir.

Kaynaklar

1. Rockwood CA Jr. Injuries to the acromioclavicular joint. In: Rockwood CA Jr, Green DP, editors. *Fractures in adults*. Vol 1, 2nd ed. Philadelphia: JB Lippincott; 1984. p.860–910.
2. Kienast B, Thietie R, Queistch C, et al. Mid-term results after operative treatment of rockwood grade III-V acromioclavicular joint dislocations with an AC-hook-plate. *Eur J Med Res* 2011;16:52–6.
3. Zhu L, Yang HJ, Zhao WJ, et al. Case-control study on endobutton plate or clavicular hook plate for the repair of acromioclavicular joint dislocations. *Zhongguo Gu Shang* 2012;25:120–3.
4. Wu JH, Liao QD, Chen G, et al. Clavicular hook plate in the treatment of dislocation of acromioclavicular joint and fracture of distal clavicle. *Zhong Nan Da Xue Xue Bao Yi Xue Ban* 2006;31:595–8.
5. Reška M, Konečný J, Kašpar M, et al. Stabilisation of the dislocated acromioclavicular joint and lateral fractures of the clavicle using a hook plate. *Rozhl Chir* 2013;92:143–50.
6. Jiang D, Lü S, Hong Y, et al. Effectiveness comparison of triple endobuttons and clavicular hook plate for treatment of fresh acromioclavicular joint dislocation. *Zhongguo Xiu Fu Chong Jian Wai Ke Za Zhi* 2012;26:1025–8.
7. Zhu L, Yang HJ, Zhao WJ, et al. Case-control study on endobutton plate or clavicular hook plate for the repair of acromioclavicular joint dislocations. *Zhongguo Gu Shang* 2012;25:120–3.
8. Hsu TL, Hsu SK, Chen HM, et al. Comparison of hook plate and tension band wire in the treatment of distal clavicle fractures. *Orthopedics* 2010;33:879.
9. Gille J, Schulz A, Wallstabe S, et al. Hook plate for medial clavicle fracture. *Indian J Orthop* 2010;44:221–3.
10. Renger RJ, Roukema GR, Reurings JC, et al. The clavicle hook plate for Neer type II lateral clavicle fractures. *J Orthop Trauma* 2009;23:570–4.
11. De Baets T, Truijen J, Driesen R, et al. The treatment of acromioclavicular joint dislocation Tossy grade III with a clavicle hook plate. *Acta Orthop Belg* 2004;70:515–9.
12. Dağlar B, Delialioğlu OM, Minareci E, et al. An alternative fixation method for the treatment of unstable distal clavicle fractures: locked distal radius plate. *Acta Orthop Traumatol Turc* 2009;43:324–30.
13. Tiren D, van Bommel A, Dingeman J, et al. Hook plate fixation of acute displaced lateral clavicle fractures: mid-term results and a brief literature overview. *J Orthop Surg Res* 2012;7:2.
14. Hoffler CE, Karas SG. Transacromial erosion of a locked subacromial hook plate: case report and review of literature. *JJ Shoulder Elbow Surg* 2010;19:12–5.
15. Chiang CL, Yang SW, Tsai MY. Acromion osteolysis and fracture after hook plate fixation for acromioclavicular joint dislocation: a case report. *JJ Shoulder Elbow Surg* 2010;19:13–5.
16. Nadarajah R, Mahaluxmivala J, et al. Clavicular hookplate: complications of retaining the implant. *Injury* 2005;36:681–3.