

# Eklem Tüberkülozu (Olgu Sunumu)

Celal KARLIKAYA<sup>1</sup>, Şeref AKTAŞ<sup>2</sup>, Levent TAN<sup>3</sup>, Latife CANDAN<sup>4</sup>

## ÖZET:

Tüberkülozda osteoartriküler tutulum %1-5 oranında, nadir olarak görülür. Bunun yarısı da vertebra tüberkülozudur. Burada yaşları 1.5-67 arasında değişen vertebra dışı eklem tüberkülozu olan dört olgu sunulmaktadır. Tanının gecikmesine bağlı olarak çoğu olguda eklem kırıldak harabiyeti gelişmiş olduğu ve iki olguda ilgili eklem hareketlerini engelleyen artrodez operasyonu yapılırken, bir olguda da izlemde fibröz ankiloz gelişti. Kısmen erken devrede saptanan bir olguda sadece tıbbi tedavi uygulandı ve diğer olguların aksine belirgin bir sakatlık kalmadı. Tedavide erken tanının, erken tanıda da klinik şüphenin ve uygun tanısal yöntemlerin önemi irdelendi. Tanı sonrası aşamada da ulusal tüberküloz kontrol protokollerine uyumlu yaklaşımların ve tüberküloz uzmanlık dalı ile birlikte tedavinin önemi vurgulandı.

**Anahtar Kelimeler:** Tüberküloz, ekstrapulmoner, eklem, olgu sunumu

## SUMMARY:

### JOINT TUBERCULOSIS: CASE REPORT

Osteoarticular involvement is rarely seen at a rate of 1-5 % among all tuberculosis cases and approximately one half of this is vertebra tuberculosis. Here, four cases with nonvertebral tuberculosis arthritis at the ages of 1.5-67 are reported. In our cases, the diagnoses of tuberculosis could be made in the late stage when joint cartilage was destructed and unfortunately, arthrodesis was the surgical treatment choice in two cases and another case sustained from fibrous ankylosis on follow up. One of our cases was diagnosed relatively early stage and received medical treatment only, and no obvious disability developed unlike the other ones. It is noted that the most important step in the treatment is early diagnosis and the most important early diagnostic step is clinical suspicion and performing further diagnostic tests on time. It is emphasized that treatment protocols compliant with the national tuberculosis control programs should be applied and treatment collaboration with a tuberculosis specialist is required.

**Key Words:** Tuberculosis, extra pulmonary, joint, case report

## GİRİŞ

Antik çağlardan beri insanlık felaketi olan tüberkülozun (tb) kemik ve eklem deformitelerine yol açtığını paleopatolojik kanıtlardan da biliyoruz. Tb % 80 pulmoner, %20 ekstrapulmoner yerleşim gösterir. Kemik eklem tb'si ekstrapulmoner tb olgularının %8.8-10.6'sını oluşturur ve dördüncü sırada yer alır (1),(2). İskelet sistemi tutulumunun %50'si vertebralarda görülür. Bunu sırayla kalça, diz ve ayak bileği izler (1). Ancak hastalık uzun kemikler, kaburgalar, kafatası kemikleri, klavikula, el ve ayak kemikleri ve eklemleri, sakroiliak eklem, omuz, dirsek ve el bileğini de tutabilir. Çocuklarda uzun kemiklerde kist oluşumu siktir (3).

Tb osteoartritin tüm tb formları arasındaki yerini ve önemini vurgulamak, tanı ve tedavi yaklaşımlarını irdelemek amacıyla yaklaşık 5 yıl süre ile tek bir ortopedi uzmanınca izlenen 4 olgu retrospektif olarak değerlendirildi.

## OLGU SUNUMU

### Hasta 1

E. Y. 1.5 yaşında kız. Öksürük, aşırı terleme, 6-7 aydır süren ve çeşitli tedavilerden yarar görmeyen sağ alt ekstremitte üzerine basamama ve yürüyememe yakınması ile başvuran hastanın fizik bakışında servikal polimikro LAP'ler; sağ kalça eklem hareketlerinde kısıtlılık (abduksiyon 15°), sağ kalçada 25-30 derecelik fleksiyon kontraktürü, sağ alt ekstremitte 3 cm kısalık saptandı. Sedimantasyon 57 mm/saat, lökosit 12800/mm<sup>3</sup>, parçalı %47.6, lenfosit %43.9; PPD 18 mm; radyografik incelemelerde akciğerde sol hiler ve parahiler bölgede infiltrasyon (resim 1a); sağ kalçada dislokasyon, sağ acetabulumda ve femur başında litik lezyon (resim 1b) saptandı. Akciğer ve eklem tb tanısı konan hastaya izoniazid (H), rifampisin (R), piraziamid (Z) üçlü tedavisi yaklaşık 2 ay uygulandıktan sonra yapılan operasyonda eklem kırığının destrükte olduğu ve hem femur başında hem de acetabulumda

<sup>1</sup> Yrd. Doç. Dr., Trakya Üniversitesi Tıp Fakültesi Göğüs Hastalıkları ve Tüberküloz AD.

<sup>2</sup> Yrd. Doç. Dr., Trakya Üniversitesi Tıp Fakültesi Ortopedi ve Travmatoloji AD.

<sup>3</sup> Araş. Gör. Dr., Trakya Üniversitesi Tıp Fakültesi Ortopedi ve Travmatoloji AD.

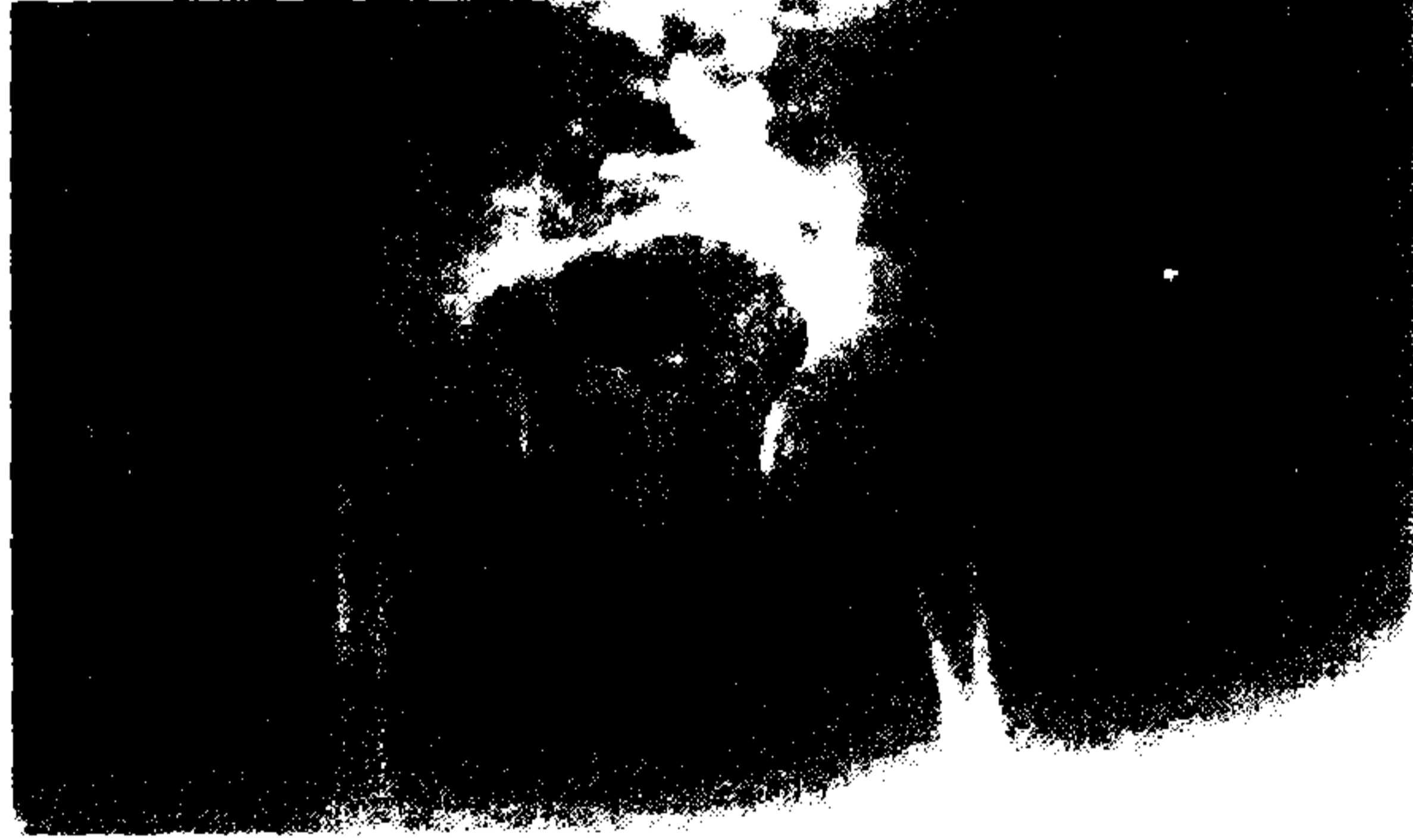<sup>4</sup> Yrd. Doç. Dr., Trakya Üniversitesi Tıp Fakültesi Patoloji AD.

subkondral kemiğin açığa çıktığı görüldü. Hastaya adduktor tenotomi, iliopsoas tenotomi, debridman, artrodez ve pelvipedal alçı uygulaması yapıldı. Operasyon sırasında alınan spesimenlerin mikobakteriyolojik incelemesinde yayma ve kültür negatif bulunurken, histopatolojik incelemede kazeifiye

granülomatöz inflamasyon görüldü. Anti-tb tedavinin toplam 12 ay olarak planlandı. Dördüncü aydaki son kontrolünde sağ kalçada artrodezin geliştiği ve buna bağlı olarak kalça eklemi hareketinin olmadığı saptandı (Resim 1c). Dördüncü aydan sonra hastanın ailesinin başka şehire taşınması nedeniyle takip yapılamadı.



Resim 1 a) Birinci hastanın akciğer grafisi. Sol hiler ve parahiler bölgede infiltrasyon görülmektedir




Resim 1 b) Aynı hastanın preoperatif ön-arka pelvis radyografisinde superior kalça çıkığı ve asetabuler erozyon görülmektedir

### Hasta 2

HA. 32 yaşında, erkek; bir yıl kadar önce sağ ayak bileğinde, düşme sonucu ağrı ve şişlik ortaya çıkması üzerine bir ay sirküler alçı ve anti-inflamatuvar tedaviler uygulanmış. Ancak yakınmaları devam eden ve ayak bileğinde akıntılı lezyon ortaya çıkan hasta, hastanemize sevk edilmiş. Özgeçmişinden üç yıl önce tb geçirdiği ve tedaviyi tamamlamadığı


öğrenildi. Fizik bakıda sağ ayak lateral malleol üzerinde 2x2 cm boyutlarında ülsere lezyon, sağ ayak bileği hareketlerinde ağrı ve kısıtlılık, ayak bileğinde yaygın ödem saptandı. Sedimantasyon 74 mm/saat, akciğer radyografisinde sağ kostofrenik sinüsten sağ hilusa kadar uzanan 1-2 cm genişliğinde ve 7-8 cm uzunluğunda kalsifiye plevral plak ve sağ hiler heterojen dansite artımı saptandı(Resim2a).



**Resim 2a)** İkinci hastanın akciğer radyografisinde sağ kostofrenik sinüsten hilusa kadar uzanan 1-2 cm genişliğinde ve 7-8 cm uzunluğunda kalsifiye plevral plak ve sağ hiler heterojen dansite artımı.

Preoperatif sağ ayak bileği ön-arka radyografisinde ayak bileği ekleminde daralma ve eklemin her iki tarafında periferde litik lezyonlar görüldü. Septik artrit ön tanısıyla ameliyata alınan hastada peroperatif olarak eklem kıkırdaklarında, periferde harabiyet

gözlemlendi ve fistülektomi ve sinoviyektomi uygulandı. Postop olarak direk yaymada tüberküloz basili görülmedi ancak kültürde üreme vardı. Histopatolojik incelemede tb ile uyumlu nekrotizan granümatöz inflamasyon saptandı(Resim 2b)




**Resim 2b)** İkinci hastaya ait ayak bileği sinovial doku örneğinin histopatolojik incelenmesinde (HE x400) granülom içinde Langhans dev hücresi görülmektedir.

Göğüs hastalıkları kliniğine anti-tb tedavisi 2 ay dörtlü, 7 ay ikili olmak üzere toplam 9 ay olarak uygulandı. Hasta üç hafta diz üstü sirküler alçıda ve daha sonrada diz altı sirküler alçıda tutuldu. Toplam immobilizasyon altı hafta idi. Takipte ağrı ve nüks şikayetleri olmayan hastada fibröz artrodeze bağlı olarak ayak bileği hareketi yoktu. Postoperatif 13. aydaki izlem radyografisinde fibröz ankiloz gelişmiş ayak bileğinde eklem mesafesinde daralma görüldü. Hastalık nüksü saptanmadı.

### Hasta 3

ŞŞ. 51 yaşında, erkek; sağ ayak bileğinde ağrı yakınması ile başvurdu. Fizik bakışında sağ ayak bileği hareketleri özellikle dorsifleksiyonda ağrılı ve kısıtlı idi. Sağ lateral malleol üzerinde şişlik ve hassasiyet vardı. Sedimantasyon: 61 mm/saat, lökosit 9600/mm<sup>3</sup> idi. Radyografide sağ ayak bileği eklem mesafesinde düzensizlik, talusun lateralinde, distal tibial eklem yüzeyinin medial ve lateralinde periferde litik lezyonlar görüldü (Resim 3a).



**Resim 3a:** Üçüncü hastanın preop ayak bileği ön-arka radyografisi: Sağ ayak bileği eklem mesafesinde daralma, talusun lateralinde, distal tibial eklem yüzeyinin medial ve lateralinde periferde litik lezyonlar görülmektedir.

Hastaya tanı amaçlı insizyonel biyopsi yapıldı. Biyopsi örneklerinin direk yayması ve

kültüründe tüberküloz basili saptandı. Çekilen akciğer grafide (resim 3b)



Resim 3b

aktif akciğer tb ile uyumlu görünümle saptandı ve balgam yayma ve kültürü de pozitif. Aktif akciğer tb nedeniyle postoperatif olarak 2 hafta süreyle Göğüs Hastalıkları ve Tüberküloz Anabilim Dalı Servisinde yatırılarak tedavi edildi. Hastanın ayak bileği üç hafta süreyle diz altı sirküler alçıda tutularak istirahata alındı. Dörtlü 2 ay, ikili 7 ay standart anti-tb tedavi aldı. Takipte nüks saptanmayan hasta, uzun süreli yürüyüşlerinden sonra ayak bileğinde hafif şişme ve ağrı oluştuğunu, ancak günlük yaşam aktivitelerinde şikayeti olmadığını ifade etti. Fizik bakıda sağ ayak bileğinde nötral (0°) dorsifleksiyon ve 15° plantarfleksiyon saptandı. Ayak bileği ön arka ve yan grafilerinde ise distal tibial eklem yüzeyinin medial kesiminde ve talusun ayak bileği ile

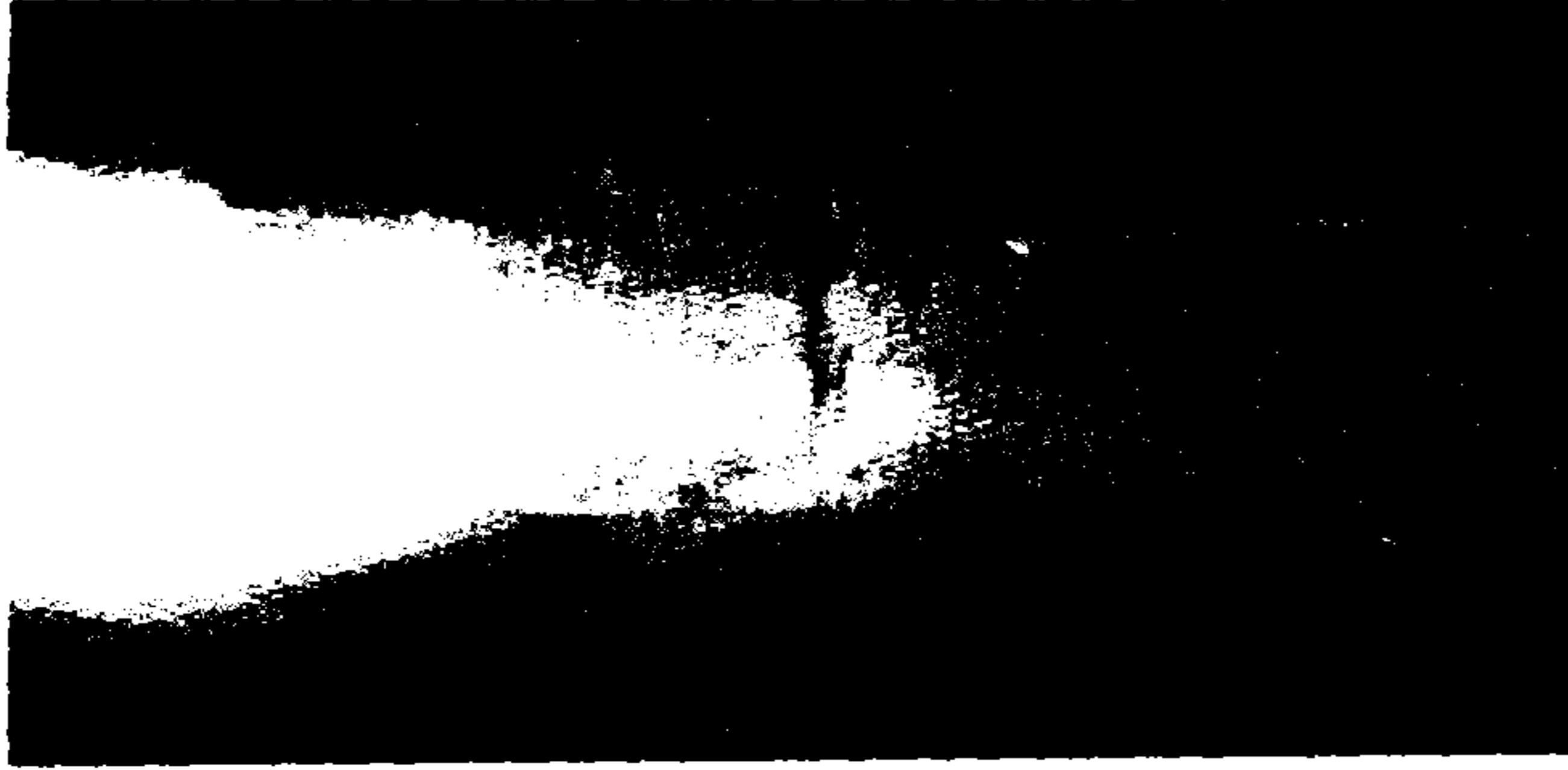eklem yapan kubbesinde düzensizlik görülmektedir.(Resim3c)

#### Hasta 4


H. O. 67 yaşında erkek; sol dizde ağrı, şişlik ve akıntılı lezyon yakınması ile başvurdu. Fizik bakıda sol dizde şişlik, hareket kısıtlılığı ve hareketle ağrı, sol diz posteriorda iki adet fistül ağzı mevcuttu. Öyküsünde daha önce tb geçirmediği, bir yıl kadar önce diffüz osteoartrit nedeniyle sol dizine intraartriküler kortizon tedavisi uygulandığı, bundan 3 ay sonra şişlik ve ağrıda artış olduğu ve 3-4 aydır da akıntı eklendiği saptandı. Sedimantasyon 116 mm/saat, PPD=21 mm; sol diz eklemi radyografilerinde eklem mesafesinde daralma, yaygın kıkırdak harabiyeti, eklem periferinde litik lezyonlar

görüldü (Resim 4a). Akciğer grafisi normaldi. Ameliyatta eklem kıkırdaklarında yaygın destrüksiyon olduğu gözlemlendi ve debridman, sinoviektomi, eksternal fiksasyon ile artrodez ameliyatı uygulandı. Direk yaymada tüberküloz basili görüldü. Patolojik olarak da kazeifiye granülomatöz iltihap saptandı. Postop aile

taramasında hasta olgu saptanmadı. Takipte postop 3. ayda klinik ve radyolojik olarak füzyon gelişen hastanın eksternal fiksatörü çıkarıldı (Resim 4b). Dörtlü anti-tb tedavi başlandı ve 2. aydan itibaren ikili devam edildi. Hasta tedavinin beşinci ayında halen sorunsuz izlenmektedir.



**Resim 3c :**Hastanın en son izlem radyografisi: Distal tibial eklem yüzeyinin medial kesiminde ve talusun ayak bileği ile eklem yapan kubbesinde düzensizlik görülmektedir



**Resim 4a:** Dördüncü hastanın preop sağ diz ön-arka radyografisinde eklem mesafesinde daralma, eklemnin periferik ve interkondiler "notch" bölgelerinde litik lezyonlar.



**Resim 4b:**Aynı hastanın diz artrodezi operasyonundan 4 ay sonraki ön-arka diz eklemi radyografisinde kemi.

## TARTIŞMA

Tb günümüzde en yaygın görülen infeksiyon hastalıklarından biridir ve her yıl 2.5-3 milyon insanın ölümünden sorumludur. Dünyadaki tüm ölümlerin %7'sine ve gelişmekte olan ülkelerdeki ölümlerin %26'sına TB tek başına yol açmaktadır (4-6). Tüm dünyadaki ölümlerin %25 ile ilk sırada yer almaktadır (7). Mevcut hastaların %95'i, tb ölümlerinin %98'i gelişmekte olan ülkelerde gerçekleşmektedir. Bu ülkelerdeki hastaların ancak yarısından azına (%46'sı) tanı konmakta, tanı konularının da ancak yarısından azı tedavi edilebilmektedir (5,7). Batılı ülkelerde 20. yy.ın başından itibaren hızla azalmasına karşın 1985'den sonra yeniden artmaya başlamıştır. Bu artış esas olarak çeşitli azınlık gruplarında, AIDS'lilerde, yüksek prevalanslı ülkelerden gelen göçmenlerde, yaşlı ve 15 yaş altı çocuklarda ortaya çıkmıştır. ABD'de yeni tb olgularının %25-50'si HIV pozitifdir. Bu olgularda ekstrapulmoner tutulum ve ilaca dirençli formlar daha sık görülmektedir. Dünya nüfusunun 1/3'ünü oluşturan 1.7-2 milyar insan tb basili ile infekte olup bunların büyük çoğunluğunu geliştirmekte olan ülkelerdeki insanlar oluşturmaktadır (5,8,9). Tüm dünyada 20 milyondan fazla tb hastası bulunmakta olup, buna her yıl 8 milyon yeni hasta eklenmektedir. Her yıl ortaya çıkan yeni olgulardan 7.2 milyonu akciğer tb (yarısı yayma pozitif, yani bulaşıcı akciğer tb), 0.8 milyonu akciğer dışı organ tüberkülozudur. Ekstrapulmoner tb'nin %10'u osteoartriküler tb'dir. Osteoartriküler tb'nin de %50'si vertebra tb, yani Pott hastalığıdır. Bu rakamlara göre ülkemizde osteoartriküler tb insidansı yılda yaklaşık 800 olgu kadardır. T.C. Sağlık Bakanlığı verilerine baktığımızda 1987-1984 yıllarında ortalama 680 (539-909) olgu/yıl kemik-eklem tb tüm Türkiye'deki hastanelerde yatırılarak tanı ve tedavi almıştır (<http://www.saglik.gov.tr>). Bu rakamlar ülkemizde tb'nin zaten ciddi boyutlarda olduğunu ve hatta yetersiz bildirim/istatistikler ve ayaktan tanı alan hastalar ve HIV (+) olgu olmadığı da dikkate alındığında sorunun çok daha ileri boyutlarda olabileceğini düşündürmektedir.

Kemik tb primer tb seyrinde kemiğe yerleşmiş odağın reaktivasyonu ile veya kronik plevral, renal veya lenf nodu odağından lenfojen veya hematojen yayımla oluşabilir. Tb'de osteoartriküler tutulum %1-5'dir ve nadir olması nedeniyle de genellikle geç şüphelenilir ve tanı

gecikir; özellikle osteoartrit, romatoid artrit ve kemik metastazları ile karıştırılabileceği bildirilmektedir (10). Eklem tb tipik olarak subkondral epifizdeki osteomyelit odağının eklem yüzeyine ve oradan eklem boşluğuna doğru erozyonu ile oluşur. Nadiren basil direk kan yoluyla da sinovyaya ulaşabilir. Başlangıçtaki inflamatuvar reaksiyonu granülasyon dokusu, effüzyon ve pannus oluşumu izler. Mikobakteriler kollajenaz salgılamadığı için piyojenik bakterilerde olduğu gibi eklem yüzeyi hemen harap olmaz. Pannus, kıkırdağı eklem periferinde subkondral kemiğe doğru harab eder ve eklem kıkırdağının desteğini sağlayan bu kemik bölgesinde demineralizasyon ve nekroza yol açar. En sonunda kemikte ciddi bir harabiyet, eklem çevresinde soğuk abse ve fistülizasyon olur. İyileşme sırasında genellikle fibröz ankiloz ile sonuçlanan fibrozis ortaya çıkar (11). Bizim ikinci olgumuzda da takipte fibröz ankiloz gelişmiştir; bu da hastanın ayak bileği hareketlerinde fonksiyon kaybına neden olmuştur.

Endemik bölgelerde daha çok ağırlık taşıyan büyük eklemler etkilenirken (%60-90) endemik olmayan bölgelerde üst ekstremitte eklemleri alt ekstremitte eklemleri kadar tutulabilmektedir. Anormal akciğer grafisi ve/veya pozitif PPD hastaların 1/2-1/3'ünde saptanmaktadır. Bizim dört olgumuzdan üçünde akciğer tb vardı; ikisi aktif, birisi inaktifti. Tb artrit hastaların %85'inde kronik monoartriküler hastalık şeklinde görülmektedir; iki veya üçten fazla eklem tutulumu çok nadirdir (12).

Kalçada tb basili sinovia, acetabulum veya proksimal femurda bulunabilir. Kemik destrüksiyonu en çok asetabulumda görülür. Femur boynu ve başı ve torakanterik epifizler de sık tutulum bölgeleridir. Semptom olarak kasık, diz ve uylukta hafif-orta ağrı ve hareket kısıtlılığı görülür. Çocukta en sık belirti topallamadır. Gluteal kaslarda atrofi ve kasıkta hassasiyet sıklıkla saptanır. İstirahatte iken kalça fleksiyon ve abduksiyonda tutulur. Daha sonra soğuk abse, sinus traktı oluşumu ile birlikte femur boynu ve asetabulumda ağır harabiyet gelişir (11). Birinci olgumuzun preoperatif radyolojik incelemesinde kalça eklemindeki harabiyet, çarpıcı olarak görülmektedir.

Dizde ağrı sinsidir ve hasta doktora başvurana kadar yıllar geçebilir. Başlangıçta yaklaşık %20 hasta şişlik, %10 hasta dizde sertleşmeden yakınıdır. Lokalize sıcaklık artışı ve kas atrofisi, topallama, sinovial şişlik ve hareket kısıtlılığı

sıktır. Salt sinovial enfeksiyon olabilmesine karşın, bizim olgumuzda olduğu gibi birçok hastada kemik tutulumu ile birlikte (11,13).

Diğer eklemlerdeki tb, kalça ve diz hastalığındaki gibi kronik hafif dereceli ağrı, şişlik ve eklem sertliği ile birlikte yavaş gelişen fonksiyon kaybı ve abse oluşumu gibi yakınmalara neden olur. Yumuşak doku tutulumu sıktır ve birçok sorunla karışabilir. Bildirilen olguların çoğunda romatizmal hastalık öyküsü ve immüno-supressif tedavi veya kortikosteroid tedavi öyküsü vardır veya diyaliz tedavisi görmektedirler. Lokal bir travma öyküsü alınabilir. El-bilek tendonlarının tutulumu karpal tünel sendromuna yol açabilir (11).

Tb'ye bağlı poliartrit de (tüberküloz romatizması) tanımlanmış olup anti-tb tedaviye yanıt verirken anti-inflamatuvar tedaviye yanıt vermez, ancak tb'nin eklem tutulumundan çok sekonder otoimmün bir olay olduğu düşünülmektedir. Çünkü sıvı ve biyopsi sterildir (11,14,15). QUOTEİskelet tb'de lezyonun yaşına göre çeşitli şiddetlerde ve tanıyı düşündürebilen bazı radyolojik bulgular olmakla birlikte spesifik değildir (16). Genel olarak tb çok fazla yeni kemik oluşumunu uyarmaksızın kemik destrüksiyonu yapar. Eklemle bitişik destrüktif kemik lezyonları sıklıkla oval ve düzgün kenarlıdır. Kortekse doğru genişledikçe bir miktar periost reaksiyonu oluşur. Sekestrum oluşumu nadirdir. Eklem tutulduğunda lokal osteopeni ve yumuşak doku şişliği erken bulgulardır. Daha sonraları eklem kenarlarında küçük subkondral erozyonlar ortaya çıkar. Kartilaj mesafesi bitişik kortikal kemikte yaygın harabiyet oluşana kadar korunma eğilimindedir. İlerlemiş hastalıkla birlikte eklemde total destrüksiyon ortaya çıkabilir. Harabiyet osteofit oluşumu ile birlikte değildir, ancak kalsifiye debris içeren soğuk abse gölgesi görülebilir (11). Tb artrit tanısı hastalık şüphesine ve tetkik için materyal elde edilmesine bağlıdır. Elde edilen örneklerin %90'ından histolojik veya mikrobiyolojik olarak tanı konur. Sinovial doku kültürü %25-80, yayması %20-40 hastada pozitifdir. Sinovial sıvı proteini hemen her zaman artmıştır ve %60 hastada sıvı glukoz düzeyi düşüktür. Sinovial sıvı lökosit sayısı 10.000-20.000 ve parçalı oranı genelde %75'in üzerindedir. Mantoux testi (PPD 5 TU) enfeksiyonu göstermede oldukça yararlıdır ve olguların %90'ında 10 mm üzerindedir. Ancak

hastalığın göstergesi değildir. Hastalık tanısında en kesin yöntem basilin izolasyonudur. Klasik kültür yöntemleri yanında "BACTEC" radyometrik yöntemi, DNA probları, "PCR" gibi yöntemler de seçilmiş olgularda yararlı olabilmektedir (10,11).

İskelet sistemi tb'de esas tedavi kombine anti-tb tedavidir. Yeni olgularda standart tedavi ilk 2 ay dörtlü H, R, Z, etambutol (E) veya streptomisin (S) ve 4 ay ikili (H, R) tedavidir. Tedavi süresi HIV (+) hastalarda 9 ay olmalıdır. Tedavi süresinin özellikle küçük çocuklarda 12 aya kadar uzatılmasını öneren çalışmacılar da vardır (17,18). Tedavinin kişiselleştirilmesi en uygun yöntemdir. Kemik tutulumu çok az olan veya hiç olmayan eklem tb sadece ilaçla tedavi edilebilir (19,20). Ağrıyı gidermek ve deformiteyi önlemek için veya özellikle çocukta kalça çıkığına önlemek için erkenden immobilizasyon aspirasyon, eklem lavajı veya emin olmak için artroskopi yapılmalıdır. Periartriküler kemik tutulumu yaygın ise kemik enfeksiyon odağının debridmanı iyileşmeyi hızlandırır. Küretajla birlikte sinovektomi kalça hastalığı olan çocukta önemlidir (11),(21). Ağır yük taşıyan eklemlerde yaygın harabiyet durumunda, artroplastisi için yaş küçükse veya diz ve bilek gibi eklemlerde tutulum varsa seçilecek tedavi artrodezdır. Bizim bir hastamızda sinovektomi, ikisinde artrodez cerrahi tedavi olarak uygulanmıştır. Sinevektomi uygulanan olguda fibroz ankiloz gelişmiştir. Gelişmekte olan ülkelerde Girdlestone's eksizyon artroplastisi kalça hastalığında yaygın bir şekilde uygulanmaktadır. Hastalık kontrol altına alındığında total eklem artroplastisi başarılı olabilir (11).

### SONUÇ

Erken tanı önemli olduğu halde genellikle gecikilmektedir. Tanıda en önemli unsur klinik kuşku ve erken dönemde ileri tetkiktir. Septik artrit düşünülen olgularda anamnezde tb öyküsünün ayrıntılı bir şekilde sorgulanması ve akciğer grafisinin dikkatlice değerlendirilmesi önemlidir. Ekstrapulmoner tb'nin özellikle HIV (+) bireylerde fazlalığı göz önüne alınmalı ve rutin HIV tetkiki yapılmalıdır. Ayrıca HIV (+) kişilerde çok ilaca dirençli tb riski de arttığından tüm olgularda direnç testleri elde edilmeye çalışılmalıdır. Ulusal tb kontrol programlarının başarıya ulaşmasındaki en önemli unsurlardan biri olan ve yasal bir sorumluluk olan bildirim aksatılmamalıdır.

## KAYNAKLAR

1. Farer LS, Lowell AM, Meador MP. Extrapulmonary tuberculosis in the United States. *Am J Epidemiol.* 1979; 109: 205-217.
2. Centers for Disease Control and Prevention. 1991 Tuberculosis Statistics in the United States. Atlanta. US Department of Health and Human Services. 1993.
3. Lloyd N, Friedman MD. *Bone: Pulmonary & Critical Care Medicine.* 1998 ed. St. Louis, Mosby-Year Book, Inc.; 1998; K5, Mycobacterium tuberculosis. p. K5.1-K5.83.
4. Ekuklu G, Saltık A. Tüberküloz Epidemiyolojisi. *Sürekli Tıp Eğitimi Dergisi.* 1996; 5: 41-43.
5. Sudre P, ten Dam C, Kochi A. Tuberculosis: a global overview of the situation today. *Bulletin of the World Health Organization.* 1992; 70: 149-159.
6. Barnes PF, Barrows SA. Tuberculosis in 1990's. *Ann Intern Med.* 1993; 119: 400-410.
7. Malin AS, Mc Adam KPW. Escalating threat from tuberculosis: The Third Epidemic. *Thorax.* 1995; 50: 537-542.
8. Barış İ. Son bilgiler ışığında tüberküloz. *İnfeksiyon Bülteni.* 1996; 1: 23-29.
9. Öger O. Tüberküloz epidemiyolojisi ve Türkiye'de tüberkülozun durumu. *Klimik Dergisi.* 1989; 2: 42-44.
10. Garrido G, Gomez-Reino JJ, Fernandez-Dapica P, Palenque E, Prieto S. A review of peripheral tuberculous arthritis. *Semin Arthritis Rheum.* 1988; 18: 142-149.
11. Koopman. Editor. *Arthritis and allied conditions: a textbook of rheumatology.* 13th ed. Baltimore: Williams & Wilkins; 1997. p. 2305.
12. Valdazo JP, Perez-Ruiz F, Albarracin A, Sanchez-Nievas G, Perez-Benegas J, Gonzalez-Lanza M, Beltran J. Tuberculous arthritis. Report of a case with multiple joint involvement and periarticular tuberculous abscesses. *J Rheumatol.* 1990; 3: 399-401.
13. Rieder HL, Snider DEJ, Cauthen GM. Extrapulmonary tuberculosis in the United States. *Am Rev Respir Dis.* 1990; 141: 347-351.
14. Southwood TR, Hancock EJ, Petty RE, Malleson PN, Thiessen PN. Tuberculous rheumatism (Poncet's disease) in a child. *Arthritis Rheum.* 1988; 31: 1311-1313.
15. Hameed K, Karim M, Islam N, Gibson T. The diagnosis of Poncet's disease +AFs-see comments+AF0. *Br J Rheumatol.* 1993; 9: 824-426.
16. Haygood TM, Williamson SL. Radiographic findings of extremity tuberculosis in childhood: back to the future? *Radiographics.* 1994; 14: 561-570.
17. Ad Hoc Committee of the Scientific Assembly on Microbiology, Tuberculosis, and Pulmonary Infections. *Clin Infect Dis* 1995;21:9-27.
18. Starke JR, Correa AG. Management of mycobacterial infection and disease in children. *Pediatr Infect Dis. J* 1995; 14: 455-469.
19. Muradali D, Gold WL, Vellend H, Becker E. Multifocal osteoarticular tuberculosis: report of four cases and review of management. *Clin Infect Dis.* 1993; 17: 204-209.
20. Lee AS, Campbell JA, Hoffman EB. Tuberculosis of the knee in children. *J Bone Joint Surg Br.* 1995; 77: 313-318.
21. Negusse W. Bone and joint tuberculosis in childhood in a children's hospital, Addis Abeba *Ethiop Med J.* 1993; 31: 51-61.