

OLGU SUNUMU

Uyluk Cildine Metastaz Yapmış Rektum Adenokarsinomu: Olgu Sunumu^[*]

Cutaneous Metastasis to the Thigh From Rectal Adenocarcinoma: A Case Report

Hakan KARAGÖL, Kazım UYGUN, Selçuk BİLGİ, İrfan ÇİÇİN, Füsün TOKATLI, Ruşen COŞAR-ALAS, Murat ÇALOĞLU

Başvuru tarihi / Submitted: 02.05.2005 Kabul tarihi / Accepted: 08.09.2005

Yetmiş iki yaşındaki erkek hastada, rektum 1/3 alt kısmını dolduran ve anal kanala uzanan adenokarsinom nedeniyle Miles ameliyatı yapıldı. Adjuvan radyoterapi uygulanan hasta, ameliyattan 54 ay sonra sağ supraklaviküler 2 cm çaplı fikse lenfadenopati, sağ bacakta şişlik yakınmalarıyla tekrar başvurdu. Klinik ve patolojik değerlendirmede sağ supraklaviküler lenf nodu, akciğer, kemik ve pelvik lenf nodu metastazları bulunan hastaya palyatif radyoterapi ve kemoterapi uygulandı. Kemoterapinin dördüncü kürü sonunda, sağ uyluk 1/3 orta ön kısım cildinde papüler lezyonların geliştiği görüldü. Cilt biyopsisinde karsinom metastazı belirlendi. Kemoterapi rejimi değiştirilen ve cilt lezyonlarına yönelik palyatif radyoterapi uygulanan hasta, nüks belirmesinden sekiz ay sonra hastalığın ilerlemesi sonucu kaybedildi.

Anahtar Sözcükler: Adenokarsinom; rektal neoplaziler; deri neoplazileri/ikincil.

A 72-year-old man underwent Miles operation for curative excision of adenocarcinoma infiltrating 1/3 distal part of the rectum and extending to the anal canal. He received adjuvant radiotherapy postoperatively. Fifty-four months after the operation, he presented with right supraclavicular lymphadenopathy 2 cm in diameter and a swelling in the right lower extremity. Clinical and pathological evaluations showed metastatic involvement of the right supraclavicular lymph node, lung, bone, and pelvic lymph nodes. Chemotherapy and palliative radiotherapy were initiated. Papular skin lesions were noted in the 1/3 middle part of the right thigh after the fourth cycle of chemotherapy. Pathologic examination of the skin lesions showed metastasis of adenocarcinoma, for which second-line chemotherapy and palliative radiotherapy were initiated. The patient died of disease progression eight months after recurrence.

Key Words: Adenocarcinoma; rectal neoplasms; skin neoplasms/secondary.

Kolorektal kanser, kadınlarda meme, erkeklerde akciğer kanserinden sonra cilde en sık metastaz yapan tümördür.^[1] Ancak sıralama böyle

olsa da, kolon malignitelerinden cilde metastaz, az rastlanılan bir durumdur.^[2,3] Rektum adenokarsinomunun cilt metastazları ise, daha az sık-

Trakya Univ Tıp Fak Derg 2006;23(1):43-46

*XVI. Ulusal Kanser Kongresi'nde poster olarak sunulmuştur (20-24 Nisan 2005, Antalya).

Trakya Üniversitesi Tıp Fakültesi İç Hastalıkları Anabilim Dalı Tıbbi Onkoloji Bilim Dalı (Karagöl, Yrd. Doç. Dr.; Uygun, Doç. Dr.; Çiçin, Uzm. Dr.); Patoloji Anabilim Dalı (Bilgi, Prof. Dr.); Radyasyon Onkolojisi Anabilim Dalı (Tokatlı, Çaloğlu, Yrd. Doç. Dr.; Coşar-Alas, Uzm. Dr.).

İletişim adresi: Dr. Hakan Karagöl. Trakya Üniversitesi Tıp Fakültesi İç Hastalıkları Anabilim Dalı Tıbbi Onkoloji Bilim Dalı, 22030 Edirne. Tel: 0284 - 235 39 52 Faks: 0284 - 236 10 74 e-posta: hkaragol@hotmail.com

©Trakya Üniversitesi Tıp Fakültesi Dergisi. Ekin Tıbbi Yayıncılık tarafından basılmıştır. Her hakkı saklıdır.

©Medical Journal of Trakya University. Published by Ekin Medical Publishing. All rights reserved.

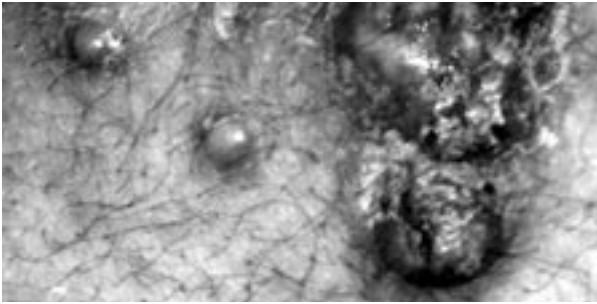
lıkta, hastaların %4'ünde, genellikle orta ve alt karın ile peri-anal bölge cildinde görülmektedir.^[2] Metastazlar sıklıkla ameliyat sonrası dönemde oluşmakta, ilk tanı anında ise nadiren karşılaşılmaktadır.^[2]

Rektum adenokarsinomunun cilt metastazları; birleşme eğilimi gösteren, genellikle 5 cm'den küçük, ağrısız subkutan ya da intradermal nodül veya papül şeklinde görülmektedir. Nadiren yaygın zosteriform lezyonlar şeklinde de karşımıza çıkabilmektedir.^[2,4]

Bu olgu sunumunda, atipik bir yerleşim yeri olarak, sağ uyluk 1/3 orta ön kısım cildine metastaz yapmış bir rektum adenokarsinomlu hasta sunulmaktadır.

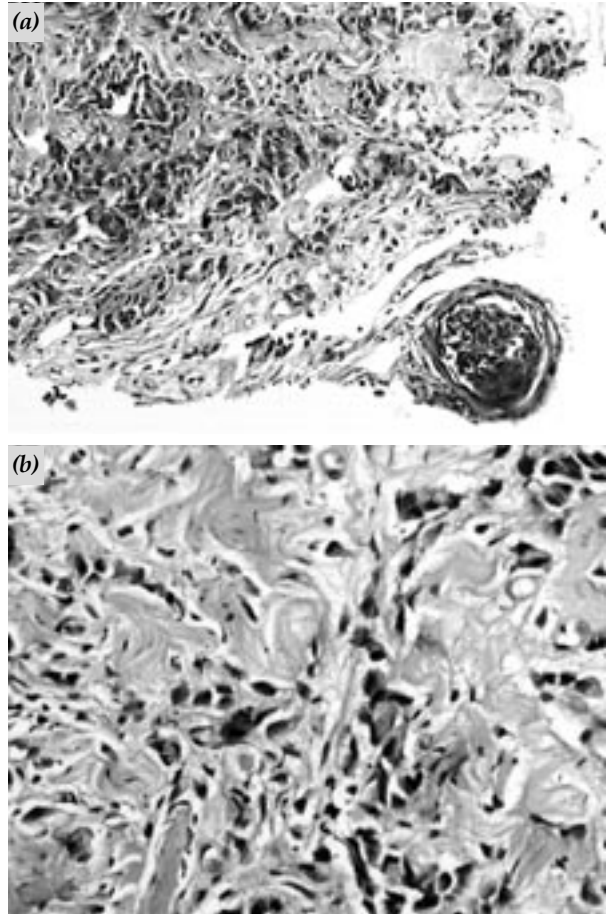
OLGU SUNUMU

Bir yıldır devam eden rektal kanama yakınmasıyla Ocak 2000 tarihinde kliniğimize başvuran 72 yaşındaki erkek hastada, rektum 1/3 alt kısmını dolduran ve anal kanala uzanım gösteren 4 cm çaplı kitle belirlenmesi üzerine alınan biyopsiyle adenokarsinom tanısı konularak, Şubat 2000'de Miles ameliyatı yapıldı. Radyolojik ve patolojik değerlendirme sonrasında olgu, disseke edilen üç adet lenf nodunda metastaz görülmemesine karşın, yetersiz lenf nodu çıkarılması nedeniyle T₂N_xM₀ olarak evrelendirildi ve ameliyat sonrası dönemde, pelvise 54 Gy eksternal adjuvan radyoterapi uygulandı. Tedavisi tamamlandıktan sonra kontrolden çıkan hasta, Ağustos 2004'te sağ supraklaviküler 2 cm çaplı fikse lenfadenopati (LAP), sağ bacakta şişlik yakınmalarıyla polikliniğimize tekrar baş-



Şekil 1. Rektal adenokarsinomun uyluk cildine metastazı ile oluşan; ağrısız, kırmızı ve yer yer üstü gri-beyaz renkli, birbirleri ile birleşme eğiliminde papüller lezyonlar.

vurdu. Yapılan fizik muayenede sağ bacakta yaygın ödem, kızarıklık artışı ve peteşiyal döküntüler belirlendi. Radyolojik ve patolojik değerlendirmede, sağ supraklaviküler LAP'nin adenokarsinom metastazı olduğu, sağ bacakta ödemin ise sağ ana, eksternal ve internal iliak lenf nodlarında konglomerasyon oluşturan ve inguinal bölgeye uzanan metastazlardan kaynaklandığı saptandı. Hastanın, sintigrafide belirlenen kemik metastazları dışında akciğer, karaciğer ve diğer organlarında tümör yayılımı görülmedi. Metastatik lenf nodlarına yönelik palyatif radyoterapi alan hastaya, kemoterapi olarak oksaliplatin (85 mg/m² 1. gün), 5-fluorourasil (1000 mg/m² 1. ve 2. gün) ve kalsiyum folinat (200 mg/m² 1. ve 2. gün) 14 günde bir (FOLFOX-4 Rejimi) olacak şekilde uygulandı. Dördüncü kür sonunda yapılan değerlendirme-



Şekil 2. Dermiste, tek tek veya küçük düzensiz gruplar halinde infiltrasyon gösteren karsinom hücreleri. (a) (H-E x 50) (b) (H-E x 200)

de; sağ uyluk 1/3 orta ön kısım cildinde, radyolojik olarak alttaki kas dokusuyla ilgisi olmayan, ağrısız, kırmızı ve yer yer üstü gri-beyaz renkli, birbirleriyle birleşme eğiliminde papüller lezyonların geliştiği görüldü (Şekil 1). Bu bölgeden alınan cilt biyopsisinde; dermiste, tek tek veya küçük düzensiz gruplar halinde infiltrasyon gösteren, rektumdaki karsinom hücreleriyle benzer yapıda tümör hücrelerinden oluşan metastaz belirlendi (Şekil 2a, b). Olguya, ikinci seçim kemoterapi ve metastatik cilt lezyonlarına yönelik palyatif radyoterapi uygulanmaya başlandı. İkinci seçim ilacın birinci küründen sonra hastalık progresyonu nedeniyle genel durumu kötüleşen hasta, nüks belirmesinden sekiz ay sonra kaybedildi.

TARTIŞMA

Cilt metastazları, kanserin vücuttaki yaygınlığının artmasıyla görünür hale gelen lezyonlardır. Bu nedenle, kötü prognoz ve terminal döneme yaklaşıldığının habercisidir.^[2,4]

Tüm kanser hastalarında cilt metastazlarının görülme sıklığı %0.7 ile %10.4 arasında değişmektedir.^[3,5,6] Sıklıkla 50-70 yaş arasında görülür. Birçok kanser türünde cilt metastazı görülür, ancak özellikle bazı türlerde daha sık karşımıza çıkmaktadır. Kadınlarda en sık cilt metastazının, meme kanseri (%69) kaynaklı olduğu, daha sonra kolorektal kanserler (%9), malign melanom (%5) ve over kanserinden (%4) kaynaklandığı belirlenmiştir. Erkeklerde en sık cilt metastazı; akciğer kanseri (%24), kolorektal kanserler (%19), malign melanom (%13) ve oral kavite (%12) kanserlerinden kaynaklanmaktadır.^[1,2]

Retrospektif bir çalışmada 4020 metastatik hasta incelenmiş, belirlenen 413 kolorektal kanserli hastanın 18'inde (%4.4) cilt metastazı olduğu bildirilmiştir. Bu hastaların 11'inde (%61) cilt metastazı cerrahi insizyon hattında gelişmiştir.^[7] Bir başka retrospektif çalışmada ise 7316 kanser hastası incelenmiş, bunların 367'sinde (%5) cilt metastazı görülmüştür. Bu hastaların %1.3'ünde cilt metastazının ilk tanı anında görüldüğü belirlenmiştir. Bu çalışmadaki hasta grubunda kolorektal tümöre bağlı cilt metastazı oranı %0.05 olarak belirlenmiştir.^[8]

Kolorektal kanserlerden cilt metastazı en sık ilk iki yıl içinde oluşmakta ve karaciğer, periton, pelvis, akciğer ve kemik metastazlarıyla birlikte görülmektedir.^[2] Kolorektal tümörlerde en sık cilt metastazı karın bölgesine olmaktadır. Bundan sonra erkeklerde sırasıyla; pelvis, üst ekstremitte, göğüs, sırt, baş-boyun ve nadiren glans penis cildinde karşımıza çıkarken, kadınlarda sırasıyla; pelvis, sırt, baş-boyun bölgesi cildinde görülmektedir.^[2] Sunduğumuz olguda rektum adenokarsinomu, pelvik ve supraklaviküler lenf nodlarına yayılmış, ardından, sağ uyluk 1/3 orta kısım ön yüz cildine metastaz yapmıştır. Yaptığımız literatür taramasında, alt ekstremitede bu bölge cildine metastaz yapmış başka bir rektum adenokarsinomu olgusu olmadığı belirlenmiştir. Olgumuzdaki metastatik cilt lezyonlarının dikkat çeken bir özelliği de, belli bir bölgeye yerleşmeleri ve vücudun başka bir yerinde cilt metastazlarının bulunmamasıdır. Atipik yerleşim gösteren böyle bir cilt metastazının varlığı; aynı taraf inguinal ve iliak konglomere LAP'lerin basısı sonucu gelişen lenfatik stazın, tümör hücrelerinin retrograd olarak subkutan lenfatiklere yayılmasına neden olabileceğini ve cilt metastazının buna bağlı gelişebileceğini düşündürmektedir.

Cilt metastazlarında yaşam süresi 1-34 ay arasında değişmektedir.^[2] Cilt metastazı olan 18 kolorektal kanserli hastada medyan sağkalım 18 ay olarak belirlenmiştir.^[7] Diğer bir çalışmada, dokuz cilt metastazlı hastada metastazdan sonra ölüme kadar geçen süre medyan 4.4 ay olarak bildirilmiştir.^[9] Rektum kanserinin cilt metastazlarının tedavisi; lezyonun yerine, palyasyon gerektiren semptomlara neden olup olmadığına, diğer organ metastazlarının bulunup bulunmadığına ve hastanın performans durumuna bağlı olarak cerrahi, sistemik tedavi ajanları ve radyoterapinin tek başına veya kombine edilmesi yoluyla yapılmaktadır. Sunduğumuz olguda da sistemik tedavi ve radyoterapi birlikte kullanılmıştır.

Son yıllarda sistemik tedavi konusundaki gelişmelerle hastaların yaşam sürelerinde anlamlı uzamalar sağlansa da, halen rektum kanserinin cilt metastazı kötü prognoz göstergesi olmaya devam etmektedir.

KAYNAKLAR

1. Aasi SZ, Leffell DJ. Cancer of the skin. In: DeVita VT, Heilman S, Rosenberg SA, editors. Cancer: principles and practise of oncology. 7th ed. Philadelphia: Lippincott Williams & Wilkins; 2005. p. 1717-44.
2. Sarid D, Wigler N, Gutkin Z, Merimsky O, Leider-Trejo L, Ron IG. Cutaneous and subcutaneous metastases of rectal cancer. *Int J Clin Oncol* 2004;9:202-5.
3. Rendi MH, Dhar AD. Cutaneous metastasis of rectal adenocarcinoma. *Dermatol Nurs* 2003;15:131-2.
4. Damin DC, Lazzaron AR, Tarta C, Cartel A, Rosito MA. Massive zosteriform cutaneous metastasis from rectal carcinoma. *Tech Coloproctol* 2003;7:105-7.
5. Schwartz RA. Cutaneous metastatic disease. *J Am Acad Dermatol* 1995;33(2 Pt 1):161-82.
6. Gmitter TL, Dhawan SS, Phillips MG, Wiszniak J. Cutaneous metastases of colonic adenocarcinoma. *Cutis* 1990;46:66-8.
7. Lookingbill DP, Spangler N, Helm KF. Cutaneous metastases in patients with metastatic carcinoma: a retrospective study of 4020 patients. *J Am Acad Dermatol* 1993;29(2 Pt 1):228-36.
8. Lookingbill DP, Spangler N, Sexton FM. Skin involvement as the presenting sign of internal carcinoma. A retrospective study of 7316 cancer patients. *J Am Acad Dermatol* 1990;22:19-26.
9. Schoenlaub P, Sarraux A, Grosshans E, Heid E, Cribier B. Survival after cutaneous metastasis: a study of 200 cases. *Ann Dermatol Venereol* 2001; 128:1310-5.