

## Nadir Görülen Primer Dalak Kist Hidatiği: İki Olgu Sunumu<sup>[\*]</sup>

### *Primary Hydatid Cyst Disease of the Spleen; a Rare Entity: Report of Two Cases*

Kemal KARAKAYA

Zonguldak Karaelmas Üniversitesi Tıp Fakültesi Genel Cerrahi Anabilim Dalı, Zonguldak

**Başvuru tarihi / Submitted:** 22.02.2007 **Kabul tarihi / Accepted:** 02.04.2007

Kist hidatik hastalığı, sıklıkla karaciğer ve akciğerleri etkilemektedir. İzole dalak tutulumu az görülür. Dalak kist hidatiklerinde klinik sıklıkla sessizdir. Bu yazıda, cerrahi tedavisi yapılan ve izole dalak tutulumu olan, iki kist hidatik olgusu sunuldu. Çorum, Osmaniye Devlet Hastanesi'ne epigastrium ve sol üst kadranda yıllardır devam eden hafif şiddette karın ağrısı, şişkinlik, çabuk doyma yakınmalarıyla başvuran iki hastaya karın ultrasonografi ve kontrastlı bilgisayarlı tomografi ile primer splenik kist hidatik tanısı kondu. Her iki hastaya splenektomi, kısmi diyafram rezeksiyonu, sol tüp torakostomi uygulandı. Ameliyat sonrası erken dönemleri sorunsuz seyreden hastalar ameliyat sonrası altı ve 18. günlerde taburcu edildi. Bir hastanın taburculuğundan dört gün sonra evinde aniden hayatını kaybettiği öğrenildi. Diğer hastanın ameliyat sonrası 24 aylık takipleri sorunsuz devam etmektedir.

**Anahtar Sözcükler:** Ekinokokkozis; splenektomi.

Hydatid cyst disease mostly involves the liver and the lung. The spleen is one of the rare sites involved in hydatid cyst disease. The clinical presentation of the splenic hydatid cyst disease is often vague. Two cases of hydatidosis with isolated spleen involvement which were treated surgically are reported. The two patients who presented with mild abdominal discomfort, swelling, being full up quickly, were diagnosed as primary splenic hydatid cyst by ultrasonography and CT scans. Both of the patients underwent splenectomy, partial diaphragm resection and left tube thoracostomy. Both of them followed an uneventful early postoperative course and discharged from the hospital on the 6th and 18th days following the operation, respectively. One of the patients died at his home four days after his discharge, the other is under control for 24 months without an event.

**Key Words:** Echinococcosis; splenectomy.

Kist hidatik, sıklıkla *echinococcus granulosus*'un neden olduğu parazitik bir hastalıktır. Afrika, Güney Amerika, Avustralya'nın bazı bölgeleri ve Türkiye'nin de içinde bulunduğu bazı Akdeniz ülkelerinde endemiktir.<sup>[1-3]</sup> Sıklıkla

karaciğeri, daha az sıklıkta akciğerleri tutarken, seyrek olarak da insan vücudundaki tüm doku ve organlarda yerleşebilir. Kist hidatiğin dalakta yerleşimi ile ilgili veriler daha çok olgu sunumları ya da küçük çalışmalar şeklindedir.<sup>[1,2,4,5]</sup>

\*5. Ulusal Travma ve Acil Cerrahi Kongresi'nde sunulmuştur 16-20 Kasım 2005, Antalya (Presented at the 5th National Congress of Trauma and Emergency Surgery, November 16-20, 2005, Antalya, Turkey).

İletişim adresi (Correspondence): Dr. Kemal Karakaya. Zonguldak Karaelmas Üniversitesi Tıp Fakültesi Genel Cerrahi Anabilim Dalı, 67200 Kozlu, Zonguldak. Tel: 0372 - 266 05 09 Faks (Fax): 0372 - 266 05 09 e-posta (e-mail): knkarakaya@gmail.com

©Trakya Üniversitesi Tıp Fakültesi Dergisi. Ekin Tıbbi Yayıncılık tarafından basılmıştır. Her hakkı saklıdır.

©Medical Journal of Trakya University. Published by Ekin Medical Publishing. All rights reserved.

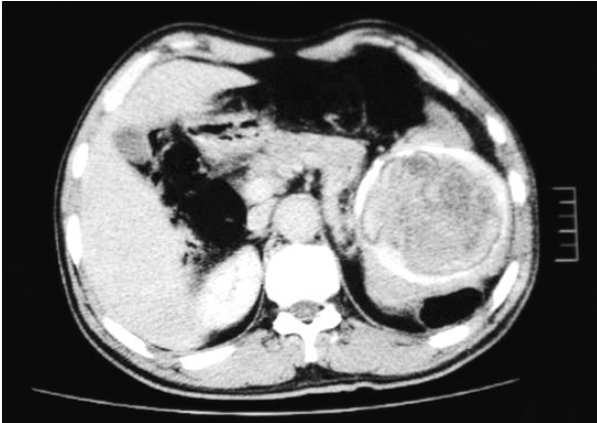
Bu yazıda bir ilçe devlet hastanesinde (Osman-cık/Çorum) tanı konulup cerrahi tedavisi yapılan iki izole kist hidatik olgusu sunulmaktadır.

## OLGU SUNUMU

**Olgu 1-** Elli dört yaşında erkek hasta 1978 yılından beri aralıklı olarak devam eden karın üst kısımlarda ve sol böğründe ağrı, şişkinlik, çabuk doyma yakınmalarının son dönemde çok artması ve bulantı nedeniyle kliniğimize başvurdu. Yirmi altı yıl önce karın ağrısı nedeniyle başvurduğu hastanede yapılan tetkikleri neticesinde dalakta kist hidatik tanısıyla ameliyat önerildiği ancak ameliyat olmadığı hastanın öyküsünden anlaşıldı. Ultrasonografi (USG) ve karın bilgisayarlı tomografisinde (BT) dalakta, dalağın büyük bir kısmını dolduran yer yer kalsifiye olmuş kist hidatik görüldü (Şekil 1).

**Olgu 2-** Kırk altı yaşında erkek hasta yaklaşık 10 yıldır karın üst kısımlarda künt vasıfta, aralıklı olarak şiddetlenen ağrı, çabuk doyma, şişkinlik tarifliyordu. Yapılan USG ve karın BT'sinde dalak boyutları artmış ve dalak içinde, multipl küçük kistler içeren, 15 cm çapında hidatik kist görüldü.

Her iki hastanın fizik muayenesinde, traube kapalı ve kot kavsi altında dalak kenarı palpe ediliyordu. Diğer sistem muayenelerinde önemli bir patolojik bulgu saptanmadı. Her iki hastada, ameliyat öncesi hazırlığı takiben sol subkostal insizyonla karna girildi. Dalak çevresine hipertonic (%20) tuzlu su emdirilmiş kompresler yerleştirildi. Kisti perfore etmemek



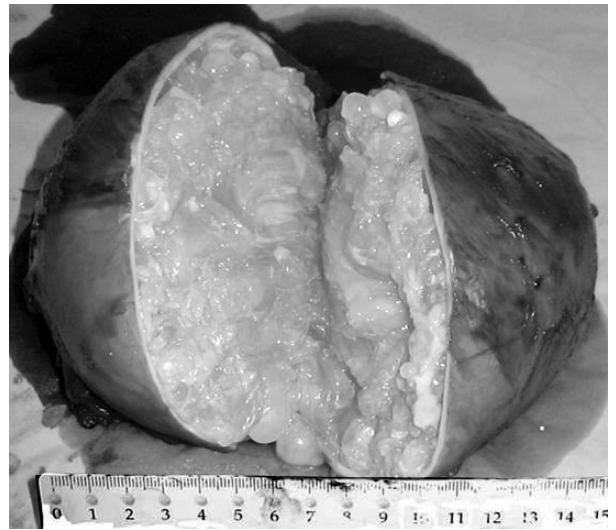
Şekil 1. Karın bilgisayarlı tomografisinde dalağın büyük bir bölümünü işgal eden hidatik kist görülmektedir.

için yapışıklıklar keskin diseksiyonla serbestleştirildi ve fibröz yapışıklıkların olduğu diyafram kısmen eksize edildi. Kist bütünlüğü korunarak splenektomi yapıldı. Diyafram tamiri, sol tüp torakostomi ve dalak lojuna dren yerleştirilerek ameliyat sonlandırıldı. Her iki hastaya da pnömokok aşısı yapıldı. Ameliyat sonrası erken dönem sorunsuz seyretti. Ameliyat sonrasında hastanede kalış süresi her iki hasta için sırasıyla altı ve 18 gündü. İkinci olgumuz sosyal nedenlerle 18 gün hastanede kaldı. Hastaların ikisine de hastanede yattıkları sürece profilaktik antikoagülan tedavi verildi. Her iki hasta ameliyat sonrası erken dönemde mobilize edildi. İkinci gün ağızdan beslenmeye başlandı.

Birinci olgunun ameliyat sonrası 10. gün evinde aniden hayatını kaybettiği öğrenildi. Otopsi yapılmadığından kesin ölüm nedeni öğrenilemedi. İkinci olgunun ameliyat sonrası 10. hafta ve 18. ayda yapılan karın BT kontrollerinde kist nüksü yoktu ve hasta ameliyat sonrası 24. ayında sorunsuz olarak yaşamına devam etmektedir.

## TARTIŞMA

Dalak kist hidatikleri genelde karın ağrısı, karında kitle ya da bası semptomları ile kendini gösterirken, bazen de asemptomatik olup rastlantısal olarak tespit edilebilir.<sup>[1,3,4-6]</sup> Yakınmalar



Şekil 2. Splenektomi materyalinde kız veziküller ve perikist dokusu görülmektedir.

kişinin günlük yaşamını etkileyecek kadar şiddetli değilse, burada sunulan iki hastada olduğu gibi, tedaviye kadar geçen süre çok uzun olabilir.

Tanı konulmasında, karın ultrasonografisi ve karın BT'si önerilir.<sup>[1,4,7]</sup> Ultrasonografi ve BT bulguları kist hidatik için spesifik olmamakla birlikte tanı için halen en değerli inceleme yöntemleridir.<sup>[1]</sup> Bu iki radyolojik inceleme ile kist hidatik tanısı konulduğundan, bazı çalışmalarda<sup>[5]</sup> yapılan Casoni testi, indirekt hemaglutinasyon testi, ELİSA gibi serolojik testlerin yapılmasına gerek görülmedi. Özdoğan ve ark.<sup>[1]</sup> yaptıkları çalışmada serolojik testlerin gerekli olmadığını vurgulamaktadır.

Dalak kist hidatiklerinin tedavisinde, PAİR, unroofing-kısmi sistektomi-omentoplasti, parsiyel splenektomi, laparoskopik splenektomi, hand-assisted laparoskopik splenektomi gibi değişik cerrahi tedavi yöntemleri ortaya konmuştur.<sup>[1,5-7]</sup> Karın ağrısı ve bası bulguları sonucunda her iki hastaya da dalağın hemen hemen tamamını tutan kist hidatik nedeniyle splenektomi ve diyaframa sıkı adezyonlar olması nedeniyle kısmi diyafram rezeksiyonu uygulandı. Her iki hastadaki kistin büyük boyutlarda olması ve hastaların erişkin olması nedeniyle dalak koruyucu girişim uygun görülmedi. Şekil 2'de splenektomi materyali ve yapılan kesitte kist boşunu dolduran kız veziküller ve perikist görülmektedir.

Literatürde önerildiği gibi hastalarımıza ameliyat sonrası pnömokok aşısı uyguladık.<sup>[5]</sup>

Ameliyat sonrası 10. günde hayatını kaybeden birinci olguya da diğeri gibi ameliyat sonrası düşük moleküler ağırlıklı heparin (Fraksiparin,<sup>®</sup> 0.4 ml, GlaxoSmithKline) kullanılarak anti-koagülan profilaksi uygulanmıştı. Hastanın ameliyat öncesi değerlendirilmesinde; kardiyak, pulmoner ya da vasküler herhangi bir komorbid hastalık saptanmamış ve düşük riskli olarak değerlendirilmişti. Otopsi yapılmadığından kesin ölüm nedeni saptanamamıştır.

Sorunsuz splenektomi uygulanan dalak kist hidatiklerinde genel olarak antiparaziter tedavi verilmemektedir. Sadece ameliyat sırasında *echinococcus* bulaşma riski olan olgularda ameliyat öncesi ve sonrası dönemde antiparaziter ilaçlar önerilmektedir.<sup>[2,4,5]</sup> Ancak Özdoğan ve ark.<sup>[1]</sup> büyük kistlerde ameliyat sonrası birkaç ay süreyle medikal tedaviye devam etmeyi uygun görmektedir. İkinci olguya ameliyat sonrası altı hafta süreyle 2x400 mg oral albendazol verildi. Albendazol verildiği dönemde hemogram ve karaciğer fonksiyon testleri takip edildi.

Dalakta yerleşmiş kist hidatiği olan hastalar, hafif, nonspesifik, yakınmalar nedeniyle tedavi olana kadar uzun süre bekleyebilmektedir. Tanı konulmasında şüpheli yaklaşım ve radyolojik tetkiklerden yararlanmak fayda sağlayacaktır. Dalak kist hidatiklerinde, literatür bilgileri ışığında yapılan değerlendirmede standart splenektomi uygulanmasının özellikle büyük kistlerde halen en uygun yaklaşım olduğu görülmektedir.

## KAYNAKLAR

1. Ozdogan M, Baykal A, Keskek M, Yorganci K, Hamaloglu E, Sayek I. Hydatid cyst of the spleen: treatment options. *Int Surg* 2001;86:122-6.
2. Langer B, Gallinger S. Cystic disease of the liver. In: Zuidema GD, Turcotte JG, editors. *Shackelford's surgery of the alimentary tract*. Philadelphia: W. B. Saunders Company; 1996. p. 531-40.
3. Barnes SA, Lillemoe KD. Liver abscess and hydatid cyst disease. In: Zinner MJ, Schwartz SI, Ellis H, editors. *Maingot's abdominal operations*. 10th ed. New Jersey: Appleton-Century-Crofts; 1997. p. 1513-45.
4. Hatipoglu AR, Coskun I, Karakaya K, Ibis C. Retroperitoneal localization of hydatid cyst disease. *Hepatogastroenterology* 2001;48:1037-9.
5. Dar MA, Shah OJ, Wani NA, Khan FA, Shah P. Surgical management of splenic hydatidosis. *Surg Today* 2002;32:224-9.
6. Durgun V, Kapan S, Kapan M, Karabiçak I, Aydoğan F, Goksoy E. Primary splenic hydatidosis. *Dig Surg* 2003;20:38-41.
7. Cebollero MP, Cordoba E, Escartin J, Cantin S, Artigas JM, Esarte JM. Hydatid cyst of spleen. *J Clin Gastroenterol* 2001;33:89-90.