

Trakeal Stenoz Sonrası Trakea Rezeksiyonu: Olgu Sunumu

Tracheal Resection After Tracheal Stenosis: Case Report

Mehmet Turan İNAL, Sevtap HEKİMOĞLU ŞAHİN, Gaye KAYA, Işıl GÜNDAY

Trakya Üniversitesi Tıp Fakültesi Anesteziyoloji ve Reanimasyon Anabilim Dalı, Edirne

Başvuru tarihi / Submitted: 31.07.2007 **Kabul tarihi / Accepted:** 20.08.2007

Hava yolu hasarı, endotrakeal entübasyon veya trakeostomi sonrası görülebilir ve hastada ciddi solunum sıkıntısına neden olabilir. Bu yazıda trakeostomi açılması sonrası ciddi hava yolu darlığı gelişen olguda trakeal rezeksiyon esnasındaki anestezi yönetimi anlatıldı.

Anahtar Sözcükler: Hava yolu hasarı; endotrakeal entübasyon; trakeostomi; trakeal rezeksiyon.

After endotracheal intubation or tracheostomy, airway damage may be occurred and serious respiratory distress may be seen in the patient. In this case report, we discussed the anesthetic care during tracheal resection in a patient with severe respiratory distress after tracheostomy.

Key Words: Airway damage; endotracheal intubation; tracheostomy; tracheal resection.

İyatrojenik hava yolu hasarı, trakeostomi ya da endotrakeal entübasyon sonrası önemli bir komplikasyondur. Endotrakeal tüp veya trakeostomi tüp kafları, hava yollarına basınç ve mukoza travmasına yol açmaktadır. Bu aşırı basınç eskar ve striktüre yol açan çember şeklinde nekroz alanı oluşmasına neden olmaktadır. İnflamasyon ve yeni oluşan granülasyon dokusu gelişimi hava yollarında ciddi darlık oluşturmaktadır.^[1,2] Bu tip hastaların cerrahi işlemi esnasında hava yolu kontrolü önem arz etmektedir. Bu yazıda trakeal rezeksiyon planlanan olguda anestezi yönetimi sunuldu.

OLGU SUNUMU

Stridor nedeniyle trakeal rezeksiyon planlanarak ameliyata alınan 36 yaşında ve 80 kg ağır-

lığındaki hastanın özgeçmişinde iki ay evvel yaygın ön yüz miyokard infarktüsü öyküsü vardı. Hasta infarktüs sonrası, koroner arter bypass ameliyatı geçirmişti. Bu ameliyat sonrası hastanın yoğun bakımda dört gün entübe izlenim öyküsü vardı. Taburcu olduktan sonra nefes almada zorlanan hasta kliniğimize başvurdu. Hastanın boyun tomografisinde vokal kordların 2 cm altında, hava yollarında %50 daralmaya yol açan granülasyon dokusu tespit edildi. Cerrahi olarak granülasyon dokusunun çıkarılması planlandı. Hastanın tarafımızdan hava yolu güvenliği açısından anesteziyolojik değerlendirilmesi yapıldı. Hastada solunum zorluğu ve stridor vardı. Akciğer filminde solda pleural effüzyon vardı. Bu durum geçirilmiş olan bypass ameliyatına bağlandı ve ponksiyonla

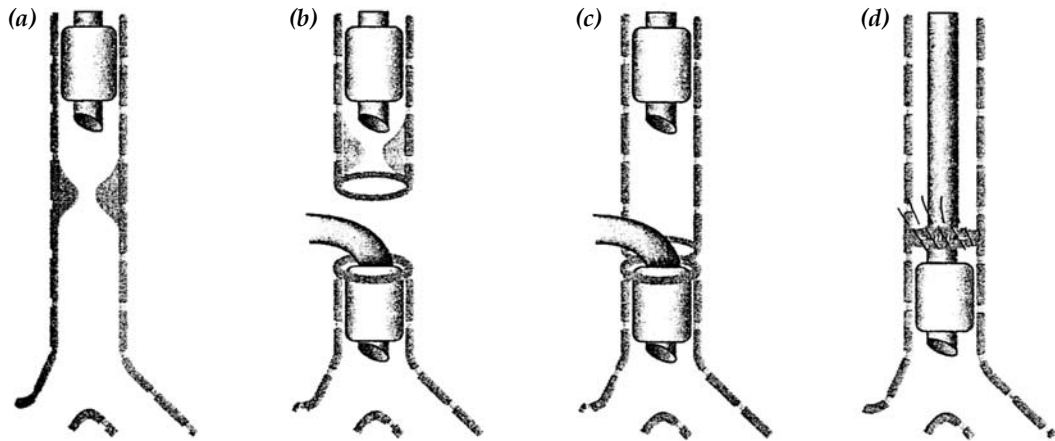
500 ml sıvı alındı. Hastanın solunum fonksiyon testleri doğaldı. Herhangi bir ameliyat geçirmemişti. Hastaya premedikasyon uygulanmadı. Ameliyat odasına alınan hastaya elektrokardiyogram, non-invaziv arteriyel kan basıncı ve periferik oksijen satürasyon monitörizasyonu uygulandıktan sonra sol el sırtından açılan damar yolu ile isolyte M solüsyonu infüzyonuna başlandı. Hastanın anestezi indüksiyonu 0.2 mg/kg⁻¹ etomidat ve 1 mg/kg⁻¹ remifentanil ile sağlandı. Entübasyon için gerekli olan anestezi derinliği oluşuncaya kadar uygun yüz maskesi kullanılarak hasta, %100 oksijen ile kontrollü olarak solutuldu. Bunun ardından hasta kas gevşetici ilaç verilmeden, 8.0 endotrakeal tüp ile entübe edildi. Ancak granülasyon dokusunun vokal kordların hemen altında olmasından dolayı kaff hava ile şişirilmedi. Tolere edilebilir düzeyde hava kaçağı vardı, bu durum hastanın solutulmasını zorlaştırmadı. Anestezi idamesi %100 oksijen ve 1.0 MAC sevofluran ile devam ettirildi. Hastada 0.02 mg/kg⁻¹ dozunda vekuryum ile kas gevşemesi sağlandı. İndüksiyon sonrası hastaya sol radyal arter kateterizasyonu uygulandı. Cerrahi girişimde trakea boynuna bölündü. Granülasyon dokusu çıkarılırken trakea distaline 8.0 endotrakeal tüp kondu. Tüp kafı şişirildi. Orotrakeal yerleştirilen tüp çıkarılmadı. Hastanın orotrakeal entübasyon sonrası arteriyel kan gazında pH: 7.31 pCO₂: 50 mmHg ve pO₂: 242 mmHg değerleri gözlemlendi.

Ancak distale tüp konulup havalandırmanın başlamasıyla pH: 7,35; pCO₂: 34 mmHg ve pO₂: 265 mmHg değerleri belirlendi. Cerrahi işlemde rezeksiyonu takiben ve re-anastomozun posterior kısmı tamamlandıktan sonra, uç uca anastomoz öncesinde trakea distalindeki tüp çıkarıldı ve ilk yerleştirilen tüp ilerletildi. Bundan sonra uç uca anastomoz tamamlandı. Uç uca anastomoz şekli ve hava yolu yönetimi Şekil 1'de gösterilmiştir. Cerrahi sonunda hastanın boynu fleksiyon pozisyonunda sabitlendi. Cerrahi işlem sonrası kas gücü yeterli hale gelen hasta ekstübe edildi. Ayılma odasında bir saat gözlenen hasta servise nakledildi. Hasta serviste bir hafta izlendi, herhangi bir komplikasyon gelişmeyen hasta taburcu edildi.

TARTIŞMA

Solunum yetmezlikli hastalarda oral/nazal endotrakeal ve trakeostomi tüpleri solunum sağlanması amacıyla sıklıkla kullanılmaktadır. Teknolojik gelişmelere ve yoğun bakım olanaklarının artmasına karşın entübasyon ve trakeostomi sonrası iyatrojenik trakeal stenoz nadir değildir. Görülme sıklığı %0.6-21 arasındadır.^[3,4] Trakeal rezeksiyon sıklıkla trakeal tümör, travma, doğuştan anomali veya vasküler lezyonlar neticesinde uygulanmaktadır.^[5,6]

Ameliyat edilebilir tümörü olan hastaların %80'inde uç uca anastomoz yapılmakta, %10'una protez ve %10'una da T-tüp stenti yer-



Şekil 1. Uç uca anastomoz şekli ve hava yolu yönetimi. (a) Granülasyon dokusu üzerinde endotrakeal entübasyon, (b) trakeanın açılması sonrası ikinci endotrakeal tüp lezyon distaline yerleştirilir, (c) posterior anastomoz için suturelerin yerleştirilmesi, (d) ikinci endotrakeal tüp çekilir ve ilk endotrakeal tüp anastomozun distaline yerleştirilir.

leştirilmektedir. Trakeal rezeksiyon geçirmesi planlanan hastaların tümü anestezi hekimince görülmelidir. Bu hastaların tümünde farklı derecelerde üst hava yolu obstrüksiyonu vardır. Obstrüksiyon yeri ve uzunluğu değerlendirilmelidir. Bu olgularda solunum fonksiyonları ameliyat öncesi değerlendirilmelidir. Ameliyat öncesi var olan akciğer patolojilerinde hasta ameliyat sonrası solunum aygıtına bağlı kalabilir ve bu durum anastomoz bölgesindeki basıncın artıp anastomoz hattının açılmasına yol açabilir.^[6] Ameliyat öncesinde trakeal tomografi sonuçları ve arteriyel kan gazı sonuçları değerlendirilmelidir. Bizim olgumuzda hasta anestezi hekimi tarafından konsülte edildi, tomografiler, arteriyel kan gazları ve solunum fonksiyon testleri incelendi.

Trakeal rezeksiyon uygulanacak hastaların çoğunda orta-ciddi derecede hava yolu obstrüksiyonu olduğu için premedikasyon önerilmektedir. Hastamıza premedikasyon uygulanmadı.

Ameliyat sırasında monitörizasyon invaziv arteriyel basınç ölçümünü de içermelidir. İnnominat artere bası ihtimalinden dolayı alt trakeal rezeksiyonlar için genellikle sol radyal arter tercih edilmektedir.^[5-7]

Bu tip hastalarda inhalasyon indüksiyonunun (%100 oksijen ile) yavaş yapılması önerilmektedir. Hava yollarına en az iritan olması nedeniyle halotan kullanılması önerilmekte ise de biz hastamızda daha az kardiyovasküler yan etki potensinden dolayı sevofluranı kullandık. Ciddi obstrüksiyonu olan hastalarda hava yolunu tamamen tıkayacağı için kas gevşetici kullanımından sakınılması önerilmektedir.^[5,6] Bu hastada biz de entübasyon sırasında kas gevşetici kullanmadık.

Bu tip ameliyatlar sonunda spontan ventilasyon sağlanarak erken ekstübasyon yapılması önerilmektedir.^[6]

Bu yazıda miyokard infarktüsü sonrası trakeal stenoz gelişen olgunun trakeal rezeksiyon ameliyatında uygulanan anestezi yönetimi anlatıldı.

Sonuç olarak, trakea rezeksiyonu ameliyatlarında, stenoz yerinin ameliyat öncesinde dikkatle incelenmesi, obstrüksiyon derecesinin belirlenmesi ve anestezi yaklaşımının dikkatle planlanması, ameliyat sırasında cerrah ve anestezi arasında yakın iletişim ve ameliyat sonrası dikkatli bakım ile daha yüksek başarı elde edileceğini düşünmekteyiz.

KAYNAKLAR

1. Anand VK, Alemar G, Warren ET. Surgical considerations in tracheal stenosis. *Laryngoscope* 1992; 102:237-43.
2. Couraud L, Jougon JB, Velly JF. Surgical treatment of nontumoral stenoses of the upper airway. *Ann Thorac Surg* 1995;60:250-9.
3. Grillo HC, Donahue DM, Mathisen DJ, Wain JC, Wright CD. Postintubation tracheal stenosis. Treatment and results. *J Thorac Cardiovasc Surg* 1995;109:486-92.
4. Stauffer JL, Olson DE, Petty TL. Complications and consequences of endotracheal intubation and tracheotomy. A prospective study of 150 critically ill adult patients. *Am J Med* 1981;70:65-76.
5. Morgan GE Jr, Mikhail MS, Murray MJ. Anesthesia for thoracic surgery. In: Morgan GE Jr, Mikhail MS, Murray MJ, editors. *Clinical anesthesiology* 3rd ed. New York: McGraw-Hill Professional; 2002. p. 525-51.
6. William C. Wilson, Jonathan L. Benumof Miller RD. Anesthesia for thoracic surgery. In: Miller RD, editor. *Miller's anesthesia*. 6th ed. Chapter 49, New York: Elsevier Churchill Livingstone; 2005. p. 1911-4.
7. Theman TE, Kerr JH, Nelems JM, Pearson FG. Carinal resection. A report of two cases and a description of the anesthetic technique. *J Thorac Cardiovasc Surg* 1976;71:314-20.