

Fibröz Kapsülle Çevrili ve Cerrahi Rezeksiyon Gerektiren Seroma Olgusu: Olgu Sunumu^[*]

Seroma With Fibrous Capsule Required Surgical Resection

Haluk ULUCANLAR¹, Aybala AĞAÇ¹, Suat KUTUN¹, Abdullah DEMİR¹, Füsun ARDIŞ YÜKRÜK², Abdullah ÇETİN¹

Ankara Onkoloji Eğitim ve Araştırma Hastanesi, ¹1. Genel Cerrahi Kliniği, ²Patoloji Kliniği, Ankara

Başvuru tarihi / Submitted: 26.09.2007 **Kabul tarihi / Accepted:** 28.12.2007

Seroma formasyonu meme kanseri sebebiyle modifiye radikal mastektomi uygulanan hastalarda en sık görülen komplikasyondur. Ameliyat sonrası seroma oluşma sıklığı modifiye radikal mastektomilerde %53'lere kadar çıkmaktadır. Meme kanseri sebebiyle modifiye radikal mastektomi uygulanmasını takiben oluşmuş fibröz kapsülle çevrili seroma olgusu sunmaktayız. Seroma uygulanan tüm konvansiyonel tedavilere dirençli idi ve cerrahi rezeksiyon gerektirdi. Modifiye radikal mastektomi sonrası seroma oluşumu son derece sık bir komplikasyon olmakla beraber fibröz kapsülle çevrili seroma oluşumu oldukça nadir bir durumdur. Hasta konforunu azaltması ve ciddi morbidite kaynağı olması bakımından göz önüne alındığında seroma oluşumunun erken teşhisi ve uygun tedavi planlamasının son derece önemli olduğu görüşündeyiz.

Anahtar Sözcükler: Seroma; meme kanseri; mastektomi.

Seroma formation is the most common complication of a modified radical mastectomy for breast cancer. Postoperative wound seromas occur in up to 53% of all patients undergoing mastectomies. We present a case who developed a seroma with a fibrous capsule after a modified radical mastectomy for breast cancer. The seroma was refractory to all conventional treatments, and required surgical resection. Although seroma formation is the most frequent complication correlated with mastectomy and axillary dissection, seroma with fibrous capsule formation requiring surgical resection is a really rare entity. To our knowledge this is the second report of such a case. When lack of patient's life quality and serious morbidity of the complication considered, it seems to be important to diagnose early and perform maximum effort to prevent such complication with associate various methods.

Key Words: Seroma; breast cancer; mastectomy.

Meme kanseri nedeniyle modifiye radikal mastektomi uygulanan hastalarda ameliyat sonrası dönemde gelişen seroma birikimi ciddi bir problem olarak karşımıza çıkmaktadır. Bu hastalarda ameliyat sırasında yerleştirilen hemovac dren yeterli drenaj sağlamasına karşın, nadir

karşılaşılan fibröz kapsül oluşumu nedeniyle etkin bir tedavi sağlamamaktadır. Bu hastalarda fibröz akapsülün cerrahi rezeksiyonu gereklidir. Bu yaklaşım hasta morbiditesinin azaltılması ve ilgili kliniğin işgücünü verimli kullanmasında önemli rol oynamaktadır.

*17. Ulusal Kanser Kongresi'nde sunulmuştur 19-23 Nisan, 2007 Antalya (Presented at the 17th National Congress of Cancer, April 19-23, 2007, Antalya, Turkey).

İletişim adresi (Correspondence): Dr. Haluk Ulucanlar. Ankara Onkoloji Eğitim ve Araştırma Hastanesi 1. Genel Cerrahi Kliniği, 06460, Demetevler, Ankara. Tel: 0312 - 336 09 09 / 5306 Faks (Fax): 0312 - 345 49 79 e-posta (e-mail): dochaluk@yahoo.com

© Trakya Üniversitesi Tıp Fakültesi Dergisi. Ekin Tıbbi Yayıncılık tarafından basılmıştır. Her hakkı saklıdır.

© Medical Journal of Trakya University. Published by Ekin Medical Publishing. All rights reserved.

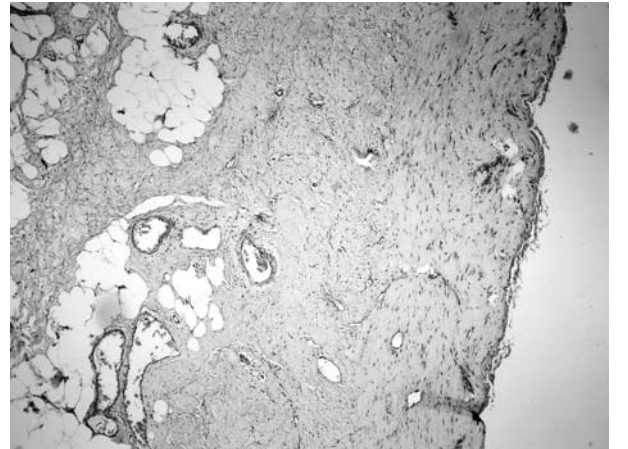
OLGU SUNUMU

Elli dört yaşında kadın hasta sağ memede palpabl kitle yakınmasıyla başvurdu. Kronik hastalık öyküsü bulunmayan hastanın yapılan mamografisinde sağ meme üst iç kadranda 2x2 cm'lik olası malign kitle tesbit edildi. Yapılan biyopsisinin invaziv duktal karsinom şeklinde rapor edilmesi üzerine hastaya modifiye radikal mastektomi yapıldı. Mastektomi esnasında bipolar elektrokoter kullanıldı, aksiller diseksiyon keskin ve künt diseksiyonla tamamlandı. Ameliyat sonrası drenaj bir adet çift bacaklı hemovac dren ile sağlandı. İntra ve ameliyat sonrası komplikasyon gelişmeyen hastanın ameliyat sonrası kol hareketlerinde kısıtlanma olmadı ve ameliyat sonrası üçüncü günde fizik egzersizlere başlandı. Ameliyat sonrası patolojisi 2.5x3 cm'lik invaziv duktal karsinoma, ER, PR ve cerbb2 pozitif ayrıca disseke edilen 26 lenf nodundan altısında tümör metastazı olduğunu gösterdi. Ameliyat sonrası drenaj mayii seröz vasıfta idi ve ameliyat sonrası dokuzuncu günde total drenaj miktarı 1160 cc idi. Dren ameliyat sonrası dokuzuncu günde drenaj 30 cc iken çekildi. Hasta ameliyat sonrası 11. günde taburcu edildiğinde seroma oluşumu gözlenmemekte idi. Hasta taburcu edildikten sonra yedinci günde hastaneye aksiler ağrı yakınmasıyla başvurduğunda aksiler fossada seroma birikimi gözlemlendi ve ponksiyonla 300 cc kadar seröz vasıfta seroma drene edildi. Hastaya baskılı pansuman yapılarak bası giysisi uygulandı ve bu dönemde de yine kol hareketlerinde kısıtlanma olmadı. Günlük olarak izlenen hastada seroma miktarının fazla olması ve hastanın şiddetli ağrı ve göğüste sıkışma hissi şeklinde yakınmaları olması sebebiyle takibeden dört ay boyunca her gün ortalama 80 cc kadar seroma aspire edilmeye devam edildi. Seroma miktarında azalma gözlenmemesi üzerine hasta hospitalize edilerek poşa bir adet tek bacaklı hemovac dren yerleştirildi. Takip eden 27 gün boyunca hastanın günlük ortalama drenajı 80 cc idi. Hastaya ameliyat sonrası beşinci ayda genel anestezi altında flep revizyonu yapılmasına karar verildi. Eksplorasyonda superiorda aksiler ven lateralde latissimus dorsi kenarı ve medialde pektoral kasın medial kenarı tarafından sınırlanmış, kalın

fibröz kapsülle çevrili 10x5x0.5 cm boyutunda yaklaşık 300 cc kapasiteli poş yapısı gözlenerek rezeksiyon yapıldı. Loja bir adet tek bacaklı hemovac dren konarak ameliyat sonlandırıldı. Ameliyat sonrası miktarı tedricen azalan drenajı olan hastanın ameliyat sonrası 16. gününde dreni çekildi. On altıncı günlük total drenaj miktarı 800 cc ve flep adezyonu optimal idi. Spesimenin histopatolojik incelenmesi 10x5x0.5 cm boyutlarında nötrofil ve lenfosit birikimi gösteren, vasküler yapı içermeyen fibröz kapsül olarak raporlandı (Şekil 1). Hasta halen nüksüz takiptedir.

TARTIŞMA

Meme kanseri kadınlarda en sık görülen malign tümördür ve tedavisi cerrahidir.^[1-3] 1882'de Halsted tarafından mastektominin ilk kez tanımlanmasını takiben meme cerrahları flep nekrozu, seroma, hematoma, yara yeri enfeksiyonu gibi birçok komplikasyonla karşı karşıya kalmışlardır. Bununla birlikte meme kanserinin cerrahi tedavisinde seroma en sık karşılaşılan komplikasyon olmaya devam etmektedir.^[4] Seroma tanım olarak basitçe ameliyat sonrası dönemde flep altları ve aksillada oluşan ölü boşluklarda seröz sıvı birikimi olarak nitelendirilebilir.^[5] Seroma oluşumunun patofizyolojisi halen belirsiz olmakla beraber özellikle yapılan aksiller diseksiyon sonucunda lenfatik drenaj sisteminin sekteye ugramasının major nedenlerden en önemlisi olduğu konusunda fikir birliği mevcuttur.^[6] Aslında enflamatuvar



Şekil 1. Avasküler, nötrofil ve lenfositten zengin, fibröz kapsül (H-E x 40).

bir yanıt olması sebebiyle yara iyileşmesinde olumlu katkıları bulunan bu reaksiyon özelliklerle meme koruyucu cerrahi yapılan olgularda ortaya çıkan ölü boşlukların optimal iyileşmesi sürecinde skar formasyonu ve kaviteye bağlı komplikasyonların önlenmesi hususunda önemli bir rol oynamaktadır.^[7] Bununla beraber abartılı enflamatuar yanıt da yara iyileşmesini optimize etmekten ziyade toraks duvarı ile cilt fleplerinde aşırı epitelizasyona ve nadiren de fibrotik bantlar veya fibroz kapsül oluşumuna neden olarak dokuların adezyonunu engelleyici etkide bulunabilmektedir. Fizyopatolojisi tam olarak açıklığa kavuşturulamamış olsa da özellikle düşük fibrinolitik aktivitenin bu durumdan sorumlu olabileceği bildirilmiştir.^[11] Seroma gelişimiyle ilgili yüksek risk faktörleri açısından kuvvetli kanıtlar olmamakla birlikte obezite, modifiye radikal mastektomiye kıyasla radikal mastektomi uygulaması ve ameliyat sonrası ilk üç gün yüksek miktarda drenajdan sözedilebilir. Yine ameliyat esnasında elektrokoter kullanımı, geniş aksiler disseksiyon ve yabancı cisim/fibrotik doku/fibröz kapsül varlığının da yara iyileşmesini olumsuz etkilediği literatürde belirtilmektedir.^[8] Öte yandan drenaj süresi, hormon reseptör durumu, negatif basınçlı drenaj sistemi seçimi ve pozitif lenf nodu durumunun seroma oluşumu riskini artırdığı hususunda kanıt bulunmamaktadır.^[4] Örnek vermek gerekirse disseksiyon alanının geniş tutulması özellikle ölü boşluk alanını artırması bakımından önemli olabilir. Yine toraks duvarının düzensizliği özellikle aksiler lojda adezyonu azaltarak seroma oluşumunu artırıcı etkiye sahip olabilir. Bu nedenden ideal yara iyileşmesini sağlamak bakımından toraks duvarı disseksiyonunda daha az engebeli yüzey sağlanmaya dikkat edilmesi, minimal ölü boşluk bırakılması ve oluşan seromanın yakın takibi özellikle önemlidir. Bu nedenden ameliyat sonrası optimal omuz hareketleri ve adeziv maddelerin araştırılmasına devam edilmektedir.^[9,10] Yine bu yönde yapılan araştırmalar genellikle küçük ölçekli ve düşük kalitede olmasına rağmen ölü boşlukların suture edilerek kapatılmasının da seroma oluşumunu engellemeye yardımcı olabileceğini düşündürmektedir. Ayrıca sero-

ma formasyonunun da bir enflamatuar yanıt olduğu göz önüne alındığında ameliyat öncesi steroid ya da non-steroidal antienflamatuar uygulanmasının seroma oluşumunu engellemeye yardımcı olabileceğini belirten çalışmalar da bulunmaktadır.^[11]

Seroma oluşumu sonrası tedavi yaklaşımları geleneksel olarak aralıklı perkütan aspirasyon yönünde konservatif kalsa da kaviteye yönelik sklerozan ajanlar yada yama veya doku yapıştırıcıları kullanımının da yararlı olabileceği yönünde çalışmalar vardır.^[12] Her ne kadar literatürde mayinin basısından yararlanmak amacıyla perkütan aspirasyon sıklığının azaltılmasını öneren çalışmalar mevcutsa da söz konusu olgumuzda olduğu gibi hastada rahatsızlık hissi yaratan semptomların varlığında sık aspirasyon uygulama zorunluluğu doğabilmektedir.^[11]

Seroma formasyonu sebepleri, tanı ve tedavi metodlarıyla ilgili birçok makale bulunmasına rağmen cerrahi rezeksiyon gerektiren fibröz kapsülle çevrili seroma olguları literatürde son derece nadirdir.

Sonuç olarak, sunduğumuz olgu ışığında seroma oluşumunun erken teşhisinin ve optimal tedavisinin uygulanmasının hasta morbiditesinin azaltılmasında ve ilgili kliniklerinin işgücünün daha verimli kullanılması hususunda son derece önemli olduğu görüşündeyiz.

KAYNAKLAR

1. Matsui Y, Yanagida H, Yoshida H, Imamura A, Kamiyama Y, Kodama H. Seroma with fibrous capsule formation requiring a surgical resection after a modified radical mastectomy: report of a case. *Surg Today* 1998;28:669-72.
2. Hashemi E, Kaviani A, Najafi M, Ebrahimi M, Hooshmand H, Montazeri A. Seroma formation after surgery for breast cancer. *World J Surg Oncol* 2004;2:44.
3. Agrawal A, Ayantunde AA, Cheung KL. Concepts of seroma formation and prevention in breast cancer surgery. *ANZ J Surg* 2006;76:1088-95.
4. Kuroi K, Shimosuma K, Taguchi T, Imai H, Yamashiro H, Ohsumi S, et al. Evidence-based risk factors for seroma formation in breast surgery. *Jpn J Clin Oncol* 2006;36:197-206.
5. Kuroi K, Shimosuma K, Taguchi T, Imai H, Yamashiro H, Ohsumi S, et al. Pathophysiology of seroma in breast cancer. *Breast Cancer* 2005;12:288-93.
6. Bonnema J, Ligtstein DA, Wiggers T, van Geel AN.

- The composition of serous fluid after axillary dissection. *Eur J Surg* 1999;165:9-13.
7. Pogson CJ, Adwani A, Ebbs SR. Seroma following breast cancer surgery. *Eur J Surg Oncol* 2003;29:711-7.
 8. Porter KA, O'Connor S, Rimm E, Lopez M. Electrocautery as a factor in seroma formation following mastectomy. *Am J Surg* 1998;176:8-11.
 9. Kuroi K, Shimozuma K, Taguchi T, Imai H, Yamashiro H, Ohsumi S, et al. Effect of mechanical closure of dead space on seroma formation after breast surgery. *Breast Cancer* 2006;13:260-5.
 10. Liu CD, McFadden DW. Overnight closed suction drainage after axillary lymphadenectomy for breast cancer. *Am Surg* 1997;63:868-70.
 11. Sharma S, Chang DW, Koutz C, Evans GR, Robb GL, Langstein HN, et al. Incidence of hematoma associated with ketorolac after TRAM flap breast reconstruction. *Plast Reconstr Surg* 2001;107:352-5.
 12. Rice DC, Morris SM, Sarr MG, Farnell MB, van Heerden JA, Grant CS, et al. Intraoperative topical tetracycline sclerotherapy following mastectomy: a prospective, randomized trial. *J Surg Oncol* 2000;73:224-7.