

Senkop: Nörolog Bakışı

Syncope: View of Neurologist

S. Naz YENİ

İstanbul Üniversitesi Cerrahpaşa Tıp Fakültesi Nöroloji Anabilim Dalı, İstanbul

Senkop pek çok tıbbi terim gibi Yunanca'dan gelmez. Serebral perfüzyonun, ani geçici olarak düşmesi, azalması ile ortaya çıkan geçici şuur kaybı olarak tanımlanır. Klinik duruma, olmazsa olmaz postüral tonus kaybı da eşlik eder. Geçici şuur kaybı yaşayan bir hastada ilk akla gelen epilepsi, senkop ve psikojen bayılmalar olabilir ve bu üç durum en sıklıkla birbiriyle karıştırılabilmektedir. Bu yazıda nöroloji uzmanları açısından senkop'a bakış ve tanı-ayırıcı tanı ve tedavi yaklaşımları irdelenecektir.

Anahtar sözcükler: Senkop; epilepsi; vazovagal senkop; refleks senkop; ortostatik.

Syncope derives from Greek as many other medical terms. It is described as acute, transient decrease of cerebral perfusion resulting in a transient loss of consciousness. Loss of postural tone is a sine qua none. In a case of transient loss of consciousness, syncope, epilepsy, psychogenic faintings need to be differentiated. In this review diagnosis, differential diagnosis, and treatment issues of syncope will be discussed from a standpoint of neurologists.

Key words: Syncope; epilepsy; vasovagal syncope; reflex syncope; orthostatic.

Senkop pek çok tıbbi terim gibi Yunanca'dan gelmez. Serebral perfüzyonun, ani geçici olarak düşmesi, azalması ile ortaya çıkan geçici şuur kaybı olarak tanımlanır. Klinik duruma, olmazsa olmaz tonus kaybı da eşlik eder.

[1] Nörologlar için senkop sıklıkla epilepsiden ayrılması gereken bir ayırıcı tanı meselesidir. Ancak, senkop başlı başına bir sağlık sorunudur ve multidisipliner yaklaşım gerektirir. Kısa süreli, geçici şuur kaybı yaşayan bir olguda nöroloji uzmanları sıklıkla ve sadece elektroensefalografi (EEG) kaydı istemektedirler. Geçici şuur kaybı durumunda olayın senkop olabileceği ve bazen kardiyak bir yönünün de bulunabilme ihtimaliyle EEG yerine EKG çekmenin daha uygun olduğu göz ardı edilebilmektedir. Bu yazıda nöroloji uzmanları açısından senkop'a bakış ve tanı-ayırıcı tanı ve tedavi yaklaşımları irdelenecektir.

TANI - AYIRICI TANI

Ayırıcı tanı açısından geçici şuur kaybı anahtar kelimesini kullandığımızda karşımıza çıkabilecek olasılıklar Tablo 1'de özetlenmiştir. Bunlar travmatik, vasküler

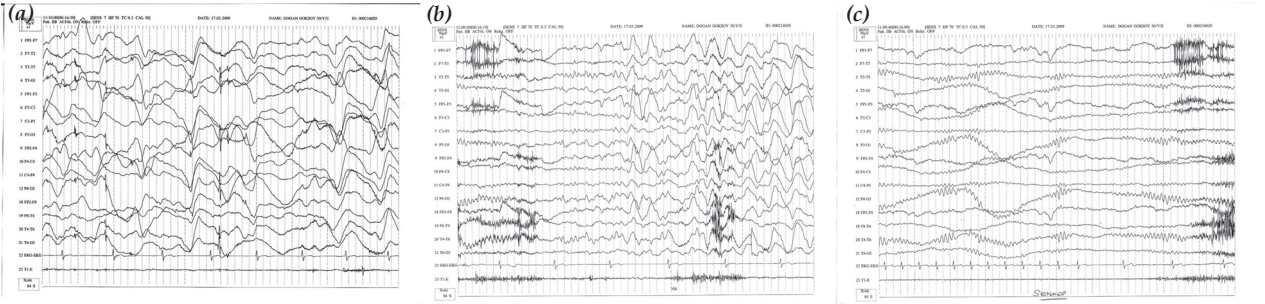
olaylar, epilepsi, senkop, psikojen bayılmalar, ayrıca narkolepsi (aslında şuur kaybı olmasa da), metabolik sorunlara bağlı şuur kayıpları, entoksikasyonlar karıştırılabilen diğer olasılıklar olarak dikkati çeker.[2]

Epilepsi ciddi bir sağlık sorunu olup, yaşam kalitesini olumsuz etkileyen, morbidite ve mortaliteye neden olan bir durumdur. Kronik bir hastalıktır. Nöroloji pratiğinde önemli bir yer kaplar. En sıklıkla ilk iki dekatta ortaya çıkar. Gelişmiş ülkelerde, 65 yaş üzerinde ikinci bir tepe daha yaptığı gösterilmiştir.[3] Ancak, ülkemizde ileri yaşta sıklığı bilinmemektedir. Epilepsi polikliniklerinin hasta grupları çoğunlukla çocuklar ve genç yetişkinler olmaktadır. Bu yaş grubunda senkop da seyrek değildir ve sıklıkla vazovagal tipte olabilir ve tedavi ya da özellikli bir takip gerektirmeyebilir. Belki de bu nedenle nöroloji uzmanları dikkatlerini epilepsi tanısına yöneltmektedir.

Epilepsi tanısı konan hastalarda tanı hataları %20-30 oranında bildirilmektedir. Bu hataların arasında senkoplar önemli bir yer tutmaktadır.[4] Acil ünitesine müracaat

İletişim adresi (Correspondence): Dr. Seher Naz Yeni. İstanbul Üniversitesi Cerrahpaşa Tıp Fakültesi Nöroloji Anabilim Dalı, 34098 İstanbul. Tel: 0212 - 414 30 00 / 21239 Faks (Fax): 0212 - 632 00 50 e-posta (e-mail): snaz@istanbul.edu.tr

*© Trakya Üniversitesi Tıp Fakültesi Dergisi. Ekin Tıbbi Yayıncılık tarafından basılmıştır. Her hakkı saklıdır.
© Medical Journal of Trakya University. Published by Ekin Medical Publishing. All rights reserved.*



Şekil 1. 30 yaşında erkek hasta, EEG kaydı sırasında senkop; (a) Kalp hızında giderek yavaşlama dikkati çekiyor. Serebral aktivite normal alfa dalgalarından kurulu. (b) Belirgin bradikardiyi izleyerek serebral perfüzyon azalmasına bağlı serebral aktivite yaygın yavaş (delta) dalgalarından oluşmuş. Bu esnada senkop gelişiyor ve kas bağlantısında kasılma olduğu da dikkati çekiyor. (c) Kalp ritmi halen yavaş ve serebral perfüzyon düzelmemiş ve delta yavaşlaması belirgin bir şekilde devam ediyor.

eden geçici şuur kaybı tanılı olguların yaklaşık yarısı senkop olarak teşhis edilmektedir.^[5] Nöroloji uzmanları açısından senkop tanısındaki hataları öncelikli olarak gözden geçirmekte fayda vardır. En sıklıkla epilepsi, senkop ve psikojen bayılmalar birbiriyle karıştırılmaktadır ve aşağıda bu tabloları ayırmada yardımcı olabilecek temel özellikler özetlenecektir.^[6,7]

AURA-ÖNCÜ BELİRTİLER

Aura, epilepsi nöbetleri öncesi yaşanan, kısa süreli, subjektif duyumlardır. Anlamı 'uyarı işareti' (warning sign) olan latince kökenli bir kelimedir. Auralar epilepsi nöbetinin henüz şuur açıkken yaşanan öncü bölümü olup, kaynaklandıkları korteksi iyi bir şekilde temsil etmektedirler. Senkop öncülleri de (presenkop) vardır. Bunlar daha sıklıkla, bayılacakmış hissi, baş dönmesi, soğuk terleme, gözlerde kararma, bulantı gibi otonom belirtilerdir, belirli bir kortikal bölgeyi temsil etmezler. Ancak bazı epilepsi nöbetlerinde senkop benzeri auralar olabilmese, bazı senkop ataklarında da atipik presenkopal belirtilerin oluşu ayırmada zorluk yaratabilmektedir. Epilepsi nöbetlerinde otonom belirtiler sıklıkla oluşur ve bazıları aura olarak başlangıçta yer alabilir. Senkop atakları bazen hiçbir ön belirti vermeksizin de ortaya çıkabilir. Atipik belirtilerden birisi de görsel halüsinasyonların senkop sırasında tarif edilmeleridir.^[8]

Tablo 1. Geçici şuur kaybı; ayırıcı tanı

Epilepsi
Senkop
Kafa travması-kontüzyo
Entoksikasyonlar
Serebro-vasküler olay
SAK
GİA
Subklavyan steal sendrom
Psikojen olaylar
Uyku bozuklukları
Katapleksi-narkolepsi

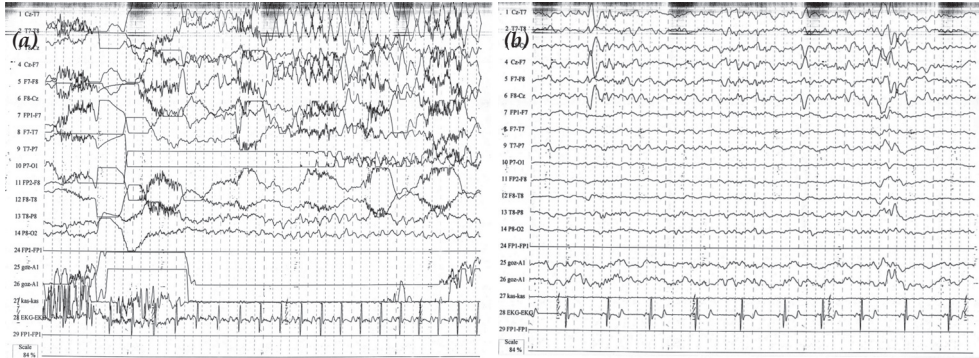
GİA; geçici iskemik atak, SAK; subaraknoid kanama

ŞUUR KAYBI ANI

Şuur kaybı döneminde epilepsi ve senkop sıklıkla birbirlerine benzemeyecek kadar farklı klinik belirtiler sergilerler. İyi bir sorgulama çoğunlukla ayırımı yapmaya yeterlidir. Ancak bazen her iki durumun ayırımını yapmayı zorlayacak belirtiler olabilir.

Senkop şuur kaybı ile birlikte tonus kaybı ve ona bağlı olarak gevşek bir bayılma ile şekillenir. Epilepsi nöbetlerinde ise hemen daima tonik-distonik-klonik motor belirtiler vardır. Ama senkoplara tonik-myoklonik istemsiz kas aktivitelerinin eşlik edebildiği gösterilmiştir ve bu durum senkop epilepsi ayırımında en sıklıkla sorun yaratan belirtidir (Şekil 1). Kan verme işlemi sırasında vazovagal senkop geçiren kişilerde jeneralize tonik klonik kasılmaların olduğu bildirilmektedir. Bazı kardiyak kökenli senkoplarda tipik epilepsi nöbeti kliniğinde bir görünüm ortaya çıkabilmektedir ve epilepsi nöbeti de ikincil olarak gelişebilmektedir.

Epilepsi nöbetleri de kalp hızı ve ritmi üzerinde etki yapar. Zannedildiğinin aksine bu durum sadece jeneralize tonik klonik nöbetlerde değil, motor belirtilerin hemen hiç olmadığı fokal nöbetlerde de mümkündür ve sıktır. Limbik nöbetler dediğimiz özellikle fronto-temporal loblardan kökenini alan nöbetlerde otonom belirtiler(kalp hızı değişiklikleri) sıkça görülür. Çoğu zaman taşikardi şeklinde izlenebilmekle birlikte bradikardi, bradiaritmi tanımlanmaktadır (Şekil 2). Bu tür kalp ritmi ile ilgili değişiklikler epilepsi-senkop ayırımında anamnez aşamasında sorun yaratmayabilir fakat akılda tutulmasında fayda vardır. Senkop esnasında EEG'de delta dalgaları izlenir. Fokal epilepsi nöbetlerinde ise iktal EEG'de alfa, delta, teta, dikenkeskin dalgalardan herhangi birinin evrildiği görülür (zaman içerisinde frekans, amplitüt ve topografik değişim). Senkoplarda kalp ritmindeki değişiklik serebral değişikliklere ve klinik belirtilere öncelik eder, epilepsi nöbetlerinde ise kalp ritmi sıklıkla iktal paternle eşzamanlı ya da iktal paternin başlangıcından saniyeler sonra gelişir.



Şekil 2. Epilepsi nöbeti sırasında kalp hızında artış otonomik bir belirti olarak izlenebilir. (a) Bazal EEG ve kalp hızı uyku sırasında izlenmektedir. (b) Parsiyel nöbete eşlik eden taşikardi dikkati çekmektedir.

EŞLİK EDEN DİĞER BELİRTİLER

Epilepsi nöbetleri sırasında idrar kaçırma, dil ısırma, siyanoze renk, seyrek olmayarak ortaya çıkar. Senkoplarda cilt rengi soluktur ancak idrar kaçırma, dil ısırma imkansız değildir. Her iki olayda da yaralanmalar olabilir. Öncü belirtilerin olmadığı senkoplarda yaralanma seyrek değildir.

ZAMANLAMA

Epilepsi nöbetleri her koşulda (uykuda bile) ortaya çıkabilir. Senkoplar ise sıklıkla ayakta, aç iken, kalabalık havasız ortamlarda, ani acı hissi, rektal muayene sırasında ve kan verme-kan görme gibi durumlarda izlenir. Ancak kardiyak kökenli senkoplar epilepsiler gibi yukarıda tanımlanan koşullar dışında da olabilir. Ayrıca öksürük, miksiyon senkopları da akılda tutulmalıdır.

DÜZELME

Epilepsi nöbetlerinde düzelme sıklıkla postiktal konfüzyon olarak tanımladığımız bir şaşkınlık dönemi ile 10-30 dakikada gerçekleşir. Ancak bazı epilepsi nöbetlerinde postiktal konfüzyon olmaz. Senkoplar sırasında yere düşen hastada serebral perfüzyon hızla düzelir ve bu da şuurun hızla normale dönmelerini sağlar. Belirgin bir postiktal konfüzyon olmaz. Ancak erkenden ayağa kaldırılmaya çalışılan hastalarda senkop tekrarları olabilmektedir. Aslında bu tür bir tekrarlama epilepsi nöbetlerinde pek izlenen bir durum değildir (status epileptikus geliştiği haller dışında). Ancak psikojen bayımlarda ayılırken tekrar bayılma sıklıkla ortaya çıkan bir durumdur.

PSİKOJEN BAYILMALAR VE SENKOP

Çoğu nonepileptik psikojen bayılma senkop benzeri bir klinik görünümle başlar. Bu şekilde kalabilir, akut stres hallerinin düzelmesine bağlı olarak düzelebilir ancak zamanla altta yatan sebebe bağlı olarak epilepsiye benzer bir görünüme de evrilebilir, hatta sıklıkla evrilir. Çoğu tipik olayda, hasta akut bir duygusal olayı takiben, baş dönmesi ile birlikte, herhangi bir motor belirti olmaksızın kısa süreli olarak bayılır. Hastanın renginin sarardığı bildirilir. Kadınlarda, özellikle genç kadınlarda daha sık

görülür. Hastanın altta yatan psikiyatrik sorunun niteliğine ve kronikliğine bağlı olarak, bu tür bayılmalar tekrarlayabilir ve kronikleşebilir. Zaman içerisinde semptomlar zenginleşir. Kasılmalar başlar. Giderek sfinkter kusuru ve yaralanmalar ortaya çıkabilir. İlk bayımlarda ayırıcı tanı ağırlıklı olarak senkop olsa da zamanla bu hastalar nörolog-psikiyatr arasında gidip gelirler.

SENKOP SINIFLANDIRMASI - SENKOP ÇEŞİTLERİ

Tablo 2’de senkop çeşitleri özetlenmiştir. Nöroloji pratiğinde sıklıkla genç yetişkinlerde ortaya çıkan vazovagal senkoplarla karşılaşılır. Bu hastalarda EEG incelemesi sıklıkla gereksizdir. Refleks nöral senkoplar arasında özellikle miksiyon, öksürük senkop’u önemlidir. Hastalar sıklıkla ileri yaşıdır. Eşlik eden sistemik problemleri sıklıkla vardır. Antihipertansif, diüretik kullanımı dikkate değer sıklıktadır. Öksürük senkop’u hastaları ise sıklıkla kronik obstrüktif akciğer hastalığı olan kişilerdir. Obstrüktif uyku apne sendromu olan hastalarda hipoksemi ve bunu izleyerek ortaya çıkabilen epilepsi nöbetleri akılda tutulmalıdır.^[9] Nevraljilerle ilişkili senkop olabilir ve bu tür durumlarda tedavi altta yatan sebebe yönelik olmalıdır.

Tablo 2. Senkop sınıflandırması

Nöral refleks senkop sendromları
Vazo- vagal senkop
Karotis sinus sendromu
Olaya bağlı senkoplar
Akut kanama
Öksürük
GİS
Miksiyon
Egzersiz sonrası
Glossofarengeal-trigeminal nevralsi
Ortostatik
Primer otonom yetmezlik
Sekonder otonom yetmezlik
Kardiyak aritmiler
Yapısal kalp-pulmoner hastalıklar

Nadir görülen karotis sinus sendromu çoğunlukla yaşlı erkeklerde görülür. Baş hareketleri ile baş dönmesi olup olmadığı sorgulanmalıdır.

Ortostatik senkop nörolojik hastalıklara eşlik eden bir sorun olarak görülebilir. Özellikle, yaşlı hastalarda dejeneratif hastalıklara eşlik edebilmektedir ve tedavileri oldukça sorunludur. Parkinson hastalığı ve tedavide kullanılan dopaminerjik ilaçlar, multisistem atrofiler (otonom sistem yetmezliği) en sıklıkla bahse değer hastalıklardır. Servikal travmalar, viral enfeksiyonlar, pandisotonomi, polinöropatiler sırasında otonom belirtiler ve ilişkili senkop olabilir. Guillain Barre sendromu, transvers myelit sırasında otonom belirtiler izlenebilir ve ciddi olabilir.

Kardiyak zeminde ortaya çıkan senkoplar özellikle kardiyologlar tarafından vurgulanacağı için burada ele alınmayacaktır. Ancak, seyrek görülse de Q-T sendromları bahsedilmeye değerdir. Genellikle genç yaşlardaki hastalarda görülebilir, ve epilepsi ile sıklıkla karışabildiği vurgulanmaktadır (uzun Q-T sendromu, kısa Q-T sendromu, Brugada sendromu vb.). Bu senkoplar ailevi özellik gösterebilir. Senkop'u tetikleyen etkenler vazovagal, refleks senkop özellikler gösterebilir (kan görme vb.). Ailede ani ölüm öyküsü olabilir. Yanlış olarak epilepsi tanısı konması mümkündür.^[10] Ayrıca nöropsikiyatri pratiğinde kullanılan pek çok ilacın Q-T aralığını uzatabildiği de akılda tutulması gereken bir konudur (çoğu nöroleptik, antidepressanlar, galantamin, vb.). Diğer taraftan anti-epileptik ilaçlardan, difenil hidantoin Q-T aralığını kısaltabilir.

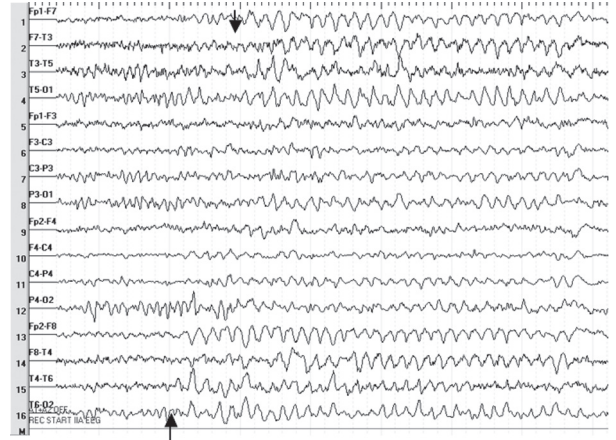
LABORATUAR YÖNTEMLERİ

Geçici şuur kaybı atağı geçiren bir hastada en önemli inceleme detaylı bir sorgulamadır. Olay, öncesi, presipitan durumlar, olay anında eşlik eden belirtiler, kullanılan ilaçlar, öz ve soy geçmiş özellikleri son derece yararlı bilgiler içerebilir.

Yapılacak incelemeler anamnezden elde edilen verilere göre yönlendirilir. Elektrokardiyografi ya da EEG yapılması tümüyle ön tanıya göre planlanır. Epilepsi düşünülmeyen durumlarda kranyal MR yapılması gereksizdir. Gereksiz incelemelerden kaçınmakta fayda vardır (Olgu 1).

Yapısal kalp hastalığı olmayan, normal EKG'si bulunan hastalarda tek ya da seyrek senkop varlığında ileri tetkik yapmaya gerek yoktur. Ancak senkop atakları tekrarlayıcı, yapısal kalp hastalığı varsa veya EKG anormal ise ileri incelemeler açısından hasta kardiyolojiye sevk edilebilir. Senkoplarda %60'a varan oranda bir sebep bulunamayabilir. İleri inceleme hastaların önemli bir kısmında gerekli değildir. Nöral refleks ve psikojenik senkoplar en önemli etyolojik grupları oluştururlar.^[11]

Holter monitorizasyon ritim bozukluğunu saptamak açısından faydalı olmakla birlikte 24 saatlik monitorizasyonun olayı yakalamada yetersiz kalabileceği akılda tutulmalıdır.



Olgu 1. 14 yaşında, kadın hasta okulda, tören sırasında ön planda senkop özellikleri gösteren bir geçici şuur kaybı atağı nedeni ile nöroloji polikliniğine başvuruyor. Yapılan EEG aşağıda yer almaktadır. Epilepsi tanısı konarak tedavi başlanıyor. Ancak, ataklar artarak devam ediyor. Yapılan değerlendirmede hastanın ne senkop, ne de epilepsi olduğu ve psikojen tipte bayılmalarının olduğu anlaşılıyor. EEG'de izlenen bulgular psikomotor varyant olarak tanımlanan normalin varyasyonudur. Temporal bölgelerde paroksizmal şekilde 5-7 Hz frekanslı teta dalgaları izlenmektedir (oktan itibaren).

Nöral refleks senkop tanısı için "head-up tilt (HUT)" testi yapılabilir. Endikasyonlar şu şekilde sıralanabilir; organik kalp hastalığı olmaksızın ortaya çıkan açıklanamayan tekrarlayıcı senkop atağı, kalp hastalığının varlığında, kardiyak sebepler dışlandıktan sonra sebebi bilinmeyen tekrarlayıcı ya da tek senkop ataklarında, etyolojisi belirli senkop ataklarında tedavi açısından strateji belirlemeye yardımcı olabileceği düşünüliyorsa HUT testi yapılabilir.

Head-up tilt testi epilepsi ayırımında faydalı olabilir. Sebebi açıklanamayan tekrarlayıcı bayılmaları anlayabilmek açısından, otonom yetmezlik ve periferik nöropati durumunda açıklanamayan senkopların değerlendirilmesi için, hastaları eğitmek gibi ek katkılar da sağlayabilir. Tanı amaçlı diğer yöntemler karotid sinus masajı, valsalva manevrası, öksürük testidir.

TEDAVİ

Spesifik bir tedavisi yoktur. Hastanın rahatlatılması en önemlisidir. Ancak altta yatan sebebe bağlı olarak ek öneriler ve uygulamalar yapılabilir. Refleks senkoplarda senkop olayına neden olabilen uyaranlara yönelik öneriler ve tedavi önemlidir (yetersiz sıvı alımı, kronik öksürüğün tedavisi, yatarak kan verme, vb.). Ortostatik senkop geçiren hastalarda, neden olan ilaçların kontrolü ve gerekirse kesilmesi, tuz ve sıvı alımının artırılması, başın 25 derece yukarıda yatılması, varis çorapları, endometazin, fludrokortizon benzeri ilaçların kullanımı düşünülebilir. Vazovagal senkopta midodrin'in etkinliği gösterilmiştir.^[12]

KAYNAKLAR

1. Benditt DG, Blanc JJ, Brignole M, Sutton R, editors. The evaluation and treatment of syncope: a handbook for clinical practice. 2nd ed. Massachusetts; Blackwell Publishers: 2006.
2. Benbadis S. The differential diagnosis of epilepsy: a critical review. *Epilepsy Behav* 2009;15:15-21.
3. Olafsson E, Ludvigsson P, Gudmundsson G, Hesdorffer D, Kjartansson O, Hauser WA. Incidence of unprovoked seizures and epilepsy in Iceland and assessment of the epilepsy syndrome classification: a prospective study. *Lancet Neurol* 2005;4:627-34.
4. Chowdhury FA, Nashef L, Elwes RD. Misdiagnosis in epilepsy: a review and recognition of diagnostic uncertainty. *Eur J Neurol* 2008;15:1034-42.
5. Olde Nordkamp LR, van Dijk N, Ganzeboom KS, Reitsma JB, Luitse JS, Dekker LR, et al. Syncope prevalence in the ED compared to general practice and population: a strong selection process. *Am J Emerg Med* 2009;27:271-9.
6. Crompton DE, Berkovic SF. The borderland of epilepsy: clinical and molecular features of phenomena that mimic epileptic seizures. *Lancet Neurol* 2009;8:370-81.
7. Bora İ, Yeni N, Gürses C, editörler. *Epilepsi*. İstanbul: Nobel Tıp Kitabevleri; 2008.
8. Brandt C, Kramme C, Storm H, Pohlmann-Eden B. Out-of-body experience and auditory and visual hallucinations in a patient with cardiogenic syncope: Crucial role of cardiac event recorder in establishing the diagnosis. *Epilepsy Behav* 2009;15:254-5.
9. Schmidt D, Schachter SC, editors. 110 puzzling cases of epilepsy. 1st ed. London: Martin Dunitz; 2002.
10. MacCormick JM, McAlister H, Crawford J, French JK, Crozier I, Shelling AN, et al. Misdiagnosis of long QT syndrome as epilepsy at first presentation. *Ann Emerg Med* 2009;54:26-32.
11. Lamarre-Cliche M, Cusson J. The fainting patient: value of the head-upright tilt-table test in adult patients with orthostatic intolerance. *CMAJ* 2001;164:372-6.
12. Liao Y, Li X, Zhang Y, Chen S, Tang C, Du J. alpha-Adrenoceptor agonists for the treatment of vasovagal syncope: a meta-analysis of worldwide published data. *Acta Paediatr* 2009;98:1194-200.