

Göğüs Duvarı Fibröz Displazili Olguların Tanısı ve Uzun Dönem Takibi

Diagnosis and Long-term Follow-up of Patients with Fibrous Dysplasia of the Chest Wall

Orhan YÜCEL, Burçin ÇELİK, Hasan ÇAYLAK, Kuthan KAVAKLI, Alper GÖZÜBÜYÜK, Sedat GÜRKÖK, Mehmet DAKAK, Ersin SAPMAZ, Sezai ÇUBUK, Onur GENÇ

GATA Göğüs Cerrahisi Anabilim Dalı, Ankara

Başvuru tarihi / Submitted: 12.09.2008 **Kabul tarihi / Accepted:** 28.10.2008

Amaç: Fibröz displazi kemiğin benign fibro-osseöz lezyonudur ve genellikle çocukluk ya da adölesan dönemde görülür. Çalışmanın amacı histopatolojik olarak tespit edilen ve göğüs duvarında izlenen fibröz displazi olgularının klinik özelliklerini ve uzun dönem takiplerini literatür bilgileri ışığında değerlendirip tartışmaktır.

Hastalar ve Yöntemler: Kliniğimizde 1995-2008 yılları arasında histopatolojik olarak fibröz displazi tanısı konulan 16 hasta (tümü erkek; ort. yaş 26.2; dağılım 20-48) geriye dönük olarak incelendi. Olgular cinsiyet, yaş, semptom, klinik özellikler, radyolojik ve sintigrafik bulgular, tanı ve tedavi amacıyla yapılan cerrahi yöntem, ameliyat sonrası hastanede kalış süresi, nüks, morbitide ve mortalite açısından değerlendirildi.

Bulgular: Olguların sadece ikisi asemptomatikti, diğer olgulardan 12'sinde göğüs ağrısı ve ikisinde hem göğüs ağrısı hem göğüs duvarında şişlik şikayeti mevcuttu. Olguların 13'ünde monostotik hastalık mevcutken üç olguda poliostotik hastalık saptandı. Olguların tamamına tanı ve tedavi amacıyla tam veya kısmi kosta rezeksiyonu yapıldı ve histopatolojik olarak fibröz displazi tanısı konuldu. Ameliyat sonrası morbitide ve mortalite izlenmedi. Yatış süresi ortalama 5.6 (3-8) gündü. Olguların on ikisine ulaşılabildi ve ortalama takip süresi 39.6 (2-112) ay olarak saptandı. Olguların hiçbirinde nüks veya başka bir patoloji saptanmadı.

Sonuç: Fibröz displazide, serimizde olduğu gibi monostotik, poliostotik veya birden fazla kosta tutulumuyla birlikte seyreden ekstratorasik tutulum izlenebilir. Bu tip lezyonlar benign olmasına rağmen özellikle poliostotik hastalıkta uzun dönem takip edilmesi gereklidir.

Anahtar sözcükler: Fibröz displazi; kosta; göğüs duvarı; tanı; tedavi.

Objectives: Fibrous dysplasia is a benign fibrous-osseous lesion of the bone and is generally seen in children and adolescents. The purpose of this study was to evaluate the clinical features and long-term follow-up of the patients with a histopathological diagnosis of fibrous dysplasia of the chest wall.

Patients and Methods: A retrospective study was performed in 16 patients (all males; mean age 26.2 years; range 20-48 years) with histopathologically confirmed fibrous dysplasia who admitted to our department between 1995 and 2008. Patients were evaluated with respect to sex, age, symptoms, clinical features, radiologic and scintigraphic findings, surgical approach for diagnosis and treatment, hospital stay after operation, recurrence, morbidity and mortality.

Results: Two patients were asymptomatic. The main symptoms were chest pain in 12 patients and chest wall swelling with chest pain in two patients. Thirteen patients had monostotic disease, and three polyostotic disease. The surgical treatment and biopsy were carried out in all patients with partial or total rib resections. The diagnosis was confirmed histopathologically. There were no postoperative morbidity and mortality. The median hospitalization was 5.6 (3-8) days. Follow-up was possible in 12 patients and ranged from 2 to 112 months (median 39.6 months). There was no recurrence or any other pathology.

Conclusion: The clinical picture of fibrous dysplasia can be monostotic, polyostotic or more than one rib with extrathoracic involvement like our series. Although these lesions are benign, they should be followed up long term, especially in polyostotic disease.

Key words: Fibrous dysplasia; rib; chest wall; diagnosis; treatment.

Fibröz displazi (FD), kemik dokunun fibröz doku proliferasyonuna neden olacak şekilde anormal gelişimi ile karakterli yavaş ilerleme gösteren bir patolojisedir. Genellikle çocukluk ya da adolesan döneminde görülür.^[1-5] Etiyolojisi tam olarak bilinmemekle birlikte kalıtsal olmayan, genetik geçişli bir hastalık olarak tanımlanmaktadır.^[5-7] Büyüyen ve gelişmekte olan kemikleri tutmaktadır ve kemik büyümesinin durması ile gelişimi durmaktadır. Tüm benign kemik tümörlerinin yaklaşık %5 ila %7'sini oluştururken benign göğüs duvarı tümörlerinin %30'una yakını oluşturur. Fibröz displazi göğüs duvarında kostaları tutar ve lezyon sıklıkla tek bir kostadadır. Genellikle kostaların posterior ve/veya lateral kısmını tutar ve travmayla yakın ilişkisi vardır.^[1,8]

Bu geriye dönük çalışmada göğüs duvarı tutulumu izlenen fibröz displazili olgularımızı literatür bilgileri ışığında tartışmayı amaçladık.

HASTALAR VE YÖNTEMLER

Kliniğimizde 1995-2008 yılları arasında histopatolojik olarak göğüs duvarı kemiklerinde fibröz displazi tanısı konulan 16 hasta geriye dönük olarak incelendi. Olguların yaşı, cinsiyeti, klinik özellikleri, radyolojik ve sintigrafik bulguları, tanı ve tedavi amacıyla yapılan cerrahi girişimler ve sonuçları açısından değerlendirildi. Monostotik hastalık göğüs duvarı kemiklerinden sadece birinin tutulduğu, polioyotik hastalık ise birden fazla kemiğin tutulduğu durumlar için tanımlandı. Olgulara ulaşılarak durumları sorgulandı ve şikayetlerinin olup olmadığını öğrenildi.

BULGULAR

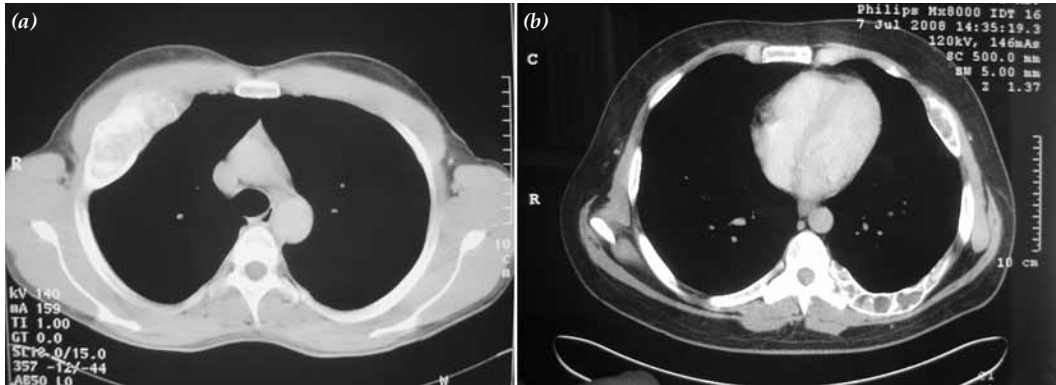
Çalışmaya dahil edilen bütün olgular erkekti ve yaş ortalaması 26.2 (20-48) yıldı. Başvuru anında olguların sadece ikisi asemptomatikti, diğer olguların 12'sinde göğüs ağrısı, ikisinde göğüs duvarında şişlikle birlikte olan göğüs ağrısı şikayeti mevcuttu. Olguların iki yönlü akciğer grafisi ve toraks bilgisayarlı tomografisi çekildi ve radyolojik olarak olguların tamamında göğüs duvarındaki lezyonlar tespit edildi. Dokuz olgunun tüm

vücut kemik sintigrafisi çekildi, bu olgularda göğüs duvarı kemiklerindeki lezyonlar teyit edilirken bir olguda göğüs duvarı kemiklerine ek olarak vertebralarda ve pelviste tutulum saptandı. Bu olguda göğüs ağrısı dışında bir semptom yoktu. Serimizdeki olguların sadece ikisinde travma öyküsü tespit edildi ve her iki olguda da monostotik hastalık mevcuttu. Laboratuvar değerlerine bakıldığında iki hastada serum kalsiyum değerlerinin, üç hastada serum alkalen fosfataz değerlerinin yüksek olduğu saptandı.

Olguların 13'ünde (%82) monostotik hastalık, üçünde (%18) polioyotik hastalık saptandı. Polioyotik hastalık saptanan olgulardan sadece birinde ekstratorasik (vertebra ve pelvis) tutulum mevcuttu, bu olguda her iki hemitoraks kostalarında ve sternumda da tutulum vardı. Polioyotik hastalık saptanan diğer iki olguda aynı hemitoraks kostalarında tutulum mevcuttu. Serimizdeki olgularda birinci ve ikinci kostaların hiç tutulmadığı, en sık tutulanların ise dördüncü ve altıncı kostalar olduğu, bir olguda sternum tutulumu saptandı. On üç olgumuzda kostaların posterior ve/veya lateral kısımlarının, iki olguda kostaların anterior kısımlarının, bir olguda ise kostalarda diffüz tutulum olduğu tespit edildi. Tablo 1'de serimizdeki olguların tüm özellikleri gösterilmektedir (Şekil 1, 2).

Olguların tamamına tanı ve tedavi amacıyla tam veya kısmi kosta rezeksiyonu yapıldı ve histopatolojik olarak fibröz displazi tanısı konuldu. Olguların hiçbirinde çıkartılan kostaların yerine rekonstrüksiyon amacıyla yama gerekmedi, göğüs duvarı primer olarak onarıldı. Ameliyat sonrası morbidite ve mortalite izlenmedi. Yatış süresi ortalama 5.6 (3-8) gündü.

Serimizdeki olgularda herhangi bir ek sistem patolojisi saptanmadığı için radyolojik takibe alındı. Takipte 12 olguya ulaşılabildi ve ortalama takip süresi 39.6 (2-112) ay olarak saptandı. Olguların hiçbirinde nüks veya başka bir patoloji saptanmadı. Sadece iki olguda ameliyat yerinde ağrı şikayeti olduğu ve medikal tedavi ile bu şikayetlerinin gerilediği saptandı, bu olgularda lezyon tam olarak çıkarılmıştı.



Şekil 1. (a) 8 no'lu olguya ait toraks BT kesitinde sağ 3. kosta anterior kısmında kitle lezyon izlenmekte. (b) 16 no'lu polioyotik olguya ait toraks BT kesitinde sol 6. kostadaki diffüz tutulum izlenmekte.

Tablo 1: Serimizdeki fibröz displazi olguların tüm özellikleri

Olgu No.	Yaş	C	Şikayet	FD Tipi	Torasik Tutulum	Ekstratorasik Tutulum	Tanı	Takip (Ay)	Sonuç
1	30	E	Göğüs ağrısı	Monostotik	Sol 6. kosta (post)	Yok	Par. rez.	?	?
2	26	E	Göğüs ağrısı	Monostotik	Sol 3. kosta (postlat)	Yok	Par. rez.	?	?
3	22	E	Göğüs ağrısı	Poliostotik	Sağ 4. 6. kostalar (lat)	Yok	Par. rez.	?	?
4	48	E	Göğüs ağrısı	Monostotik	Sağ 6. kosta (lat)	Yok	Par. rez.	?	?
5	45	E	Göğüs ağrısı	Monostotik	Sol 6. kosta (ant)	Yok	Par. rez.	112	Komp. Yok
6	20	E	Yok	Monostotik	Sağ 10. kosta (postlat)	Yok	Total rez.	94	Komp. Yok
7	21	E	Göğüs ağrısı	Monostotik	Sol 5. kosta (postlat)	Yok	Par. rez.	61	Komp. Yok
8	21	E	Göğüs ağrısı	Monostotik	Sağ 3. kosta (ant)	Yok	Par. rez.	50	Komp. Yok
9	21	E	Göğüs ağrısı, şişlik	Monostotik	Sağ 5. kosta (lat)	Yok	Par. rez.	39	Ağrı var, nüks yok
10	20	E	Göğüs ağrısı	Poliostotik	Sağ 3.4.5. kostalar (postlat)	Yok	Par. rez.	35	Komp. yok
11	21	E	Göğüs ağrısı	Monostotik	Sol 4. kosta (lat)	Yok	Par. rez.	28	Komp. Yok
12	21	E	Göğüs ağrısı, şişlik	Monostotik	Sağ 3. kosta (lat)	Yok	Par. rez.	25	Komp. Yok
13	21	E	Göğüs ağrısı	Monostotik	Sol 5. kosta (post)	Yok	Par. rez.	11	Komp. Yok
14	23	E	Göğüs ağrısı	Monostotik	Sağ 7. kosta (lat)	Yok	Par. rez.	11	Ağrı var, nüks yok
15	25	E	Yok	Monostotik	Sol 4. kosta (lat)	Yok	Par. rez.	7	Komp. Yok
16	35	E	Göğüs ağrısı	Poliostotik	Sağ 8. kosta (post), Sol 4.6.8. kostalar (diffüz), Vertebra, Pelvis,	Var	Par. rez.	2	Komp. Yok

C: cinsiyet; FD: Fibröz displazi; post: posterior; postlat: posterolateral; ant: anterior; lat: lateral; Par. rez.: Parsiyel rezeksiyon; Total rez.: Total rezeksiyon; Komp.: Komplikasyon.

TARTIŞMA

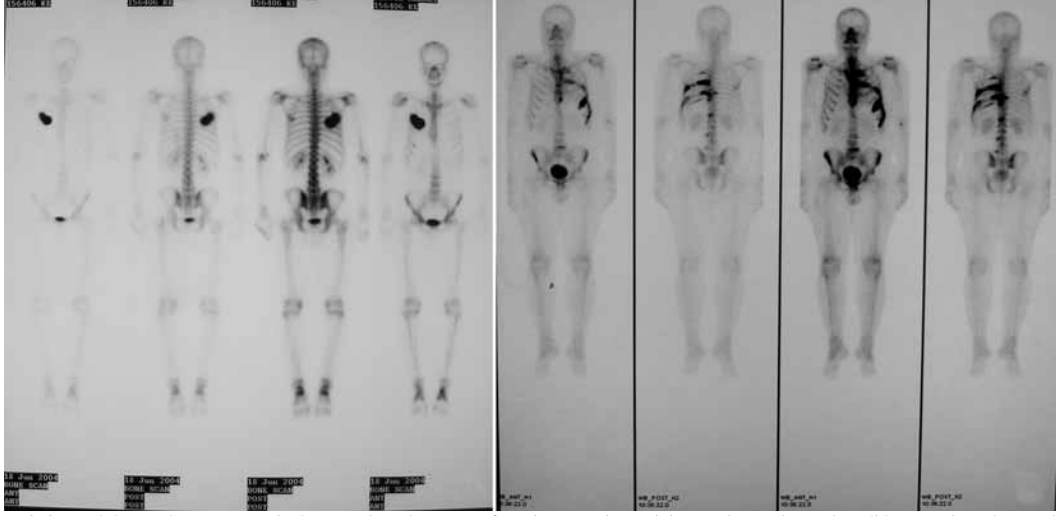
Göğüs duvarının en sık karşılaştığımız benign lezyonlarından olan FD normal kemiğin kollajen, fibroblastlar ve değişken miktarda osteoid doku içeren bir dokuyla yer değiştirmesiyle karakterizedir. İlk kez 1938 yılında Lichtenstein tarafından tanımlanmıştır. Kemikteki lezyon puberteden sonra tipik olarak büyümeye başlar ve iskelet maturitesi ile birlikte yavaşlar ve durur. Her iki cinste de eşit oranda görülür.^[1-3] Etiyolojisi tam olarak bilinmemekle birlikte G proteinin bir alt ünitesi olan $GS\alpha$ 'nın kodlanmasındaki bir somatik mutasyon sonucu meydana geldiği bildirilmektedir.^[5-9]

Fibröz displazide vücuttaki tüm kemikler etkilenebilir ancak en sık uzun kemikler, kostalar ve kafa kemikleri tutulmaktadır.^[6] Monostotik tip daha sık görülür ve hastalar genellikle asemptomatiktir. Bu tipte femur, tibia, kostalar ve kafa kemikleri en sık tutulur. Olguların %20-30'unu oluşturan poliostotik tipte pelvis, humerus ve vertebralar en sık tutulan kemiklerdir. Bu tipte lezyonlar daha geniştir, hastalar semptomatiktir ve daha erken yaşta tespit edilir.^[1,10,11] Poliostotik tipte lezyonlar genellikle vücudun bir tarafındadır.^[6,12] Kemikte ağrı ve deformite en sık karşılaşılan semptomlardır. Kural olarak monostotik tip poliostotik tipe dönüşmez ve

lezyon büyüklüğü değişmez.^[7,10] Serimizdeki olguların %82'sinin monostotik hastalığa sahip olduğu ve en sık tutulan kostaların dördüncü ve altıncı kostalar olduğu saptandı. Poliostotik hastalık tespit edilen üç olgudan sadece birinde ekstratorasik kemiklerde de tutulum olduğu izlendi. Diğer iki olguda lezyonlar literatürde belirtildiği gibi aynı taraf kostalarda bulunmaktaydı.

Fibröz displazinin eşlik ettiği bazı sendromlar vardır. McCune-Albright sendromu, genç kızlarda görülür ve puberte prekoks, poliostotik FD ve karakteristik cilt pigmentasyonları birliktedir. Mazabraud sendromu ise oldukça nadirdir ve FD ile yumuşak doku mikrosomalarının birlikteliği söz konusudur.^[1,8,10] Serimizdeki olgularda herhangi bir endokronopati, deri lezyonu veya yumuşak doku lezyonu saptanmadı. Fibröz displazili olguların çoğunluğunda serum kalsiyum ve fosfor değerleri normaldir, kemikteki lezyonun büyüklüğüne göre serum alkalin fosfatase değerleri yükselebilir.^[6] Serimizdeki olguların ikisinde serum kalsiyum değerlerinin, üçünde serum alkalin fosfatase değerlerinin yüksek olduğu saptandı.

Tanıda radyoloji (direkt grafi ve bilgisayarlı tomografi) önemli rol oynar. Radyolojik olarak; tutulan kemiğin ekspansiyonu, heterojen dansite veya homojen buzlu



Şekil 2. (a) 8 no'lu monostotik olgunun kemik sintigrafisinde sağ 3. kostadaki tutulum izlenmekte. (b) 16 no'lu poliostotik olgunun kemik sintigrafisinde her iki hemitoraks kostalarında, vertebralarda ve pelviste tutulum izlenmekte.

cam görüntüsü ve kemiğin korteksinde inceltme izlenen bulgulardır.^[1,6,11] Radyolojik tetkikler yanında tüm vücut kemik sintigrafisi ile hastalığın yaygınlığı saptanabilir. Kemik sintigrafisinin sensitivitesi yüksek olmasına rağmen kemiğin tutulumu FD için spesifik değildir.^[11,12] Serimizdeki olgularda radyolojik tetkikler ile göğüs duvarındaki lezyonlar tespit edildi. Dokuz olguya kemik sintigrafisi uygulanabildi ve bir olguda ekstratorasik kemiklerde de tutulum saptandı. Tüm olgularda radyolojik görüntüler ve kemik sintigrafisindeki tutulumlar birbiriyile uyumluydu.

Klinik ve radyolojik bulgular ile FD düşünülse de kesin tanı biyopsi ile konulmaktadır. Histopatolojik olarak gelişigüzel kemik üretimi ile karakterize fibroblast benzeven işçi hücrelerden oluşan bir fibro-osseöz lezyon izlenmektedir.^[6,7,13] Fibröz displazi için literatürde, kemikteki lezyonun radyolojisi tipik ise komplikasyon gelişmediği sürece biyopsi yapılmasının gerekmediği bildirilmektedir.^[1-3] Diğer kemiklerden farklı olarak göğüs duvarı kemiklerinde tutulum saptandığında lezyonun büyüklüğüne ve yaygınlığına göre insizyonel veya eksizyonel biyopsi yapılması gerektiğini düşünüyoruz.

Fibröz displazi, uzun kemiklerde ve kafa kemiklerinde tespit edildiğinde konservatif tedavi yöntemlerinden cerrahi tedavi yöntemlerine kadar geniş bir tedavi perspektifi bulunmaktadır.^[5,14] Gerek malign gerek benign göğüs duvarı tümörlerinde tedavinin esası cerrahi rezeksiyondur.^[15] Fibröz displazide, eğer lezyon tek bir kostada lokalize ise total olarak eksize edilebilir, ancak birden fazla kostada ve beraberinde ekstratorasik tutulum da söz konusu ise parsiyel kosta rezeksiyonu ile tanıya ulaşmak yeterli olacaktır. Son dönemlerde kemikte ciddi deformiteye yol açan lezyonlarda ve poliostotik olgularda medikal tedavi olarak bifosfanat bileşiği olan pamidronat kullanılmaktadır. Ancak bu tedavi ve sonuçlarını gösteren geniş seriler henüz yayımlanmamıştır.^[5,7]

Fibröz displazide klinik seyir çok çeşitlidir, lezyonun kendiliğinden gerilemesi pek beklenmez. En sık karşılaşılan komplikasyon tutulan kemiğin patolojik fraktürü ve deformasyonudur.^[5-7,11] Diğer bir komplikasyon ise lezyonun malign transformasyonudur ve oldukça enderdir (%0.4-4). Sıklıkla osteosarkomaya transformasyon söz konusudur ve genellikle yaşamın üçüncü ve dördüncü dekadında izlenir. Fibröz displazide radyoterapinin yararı yoktur ve osteosarkomaya transformasyon riskini yükseltir.^[14] Fibröz displazili hastalar takip edilirken ağrı ve lezyonun hızla büyümesi gibi semptomlara dikkat edilmelidir. Özellikle poliostotik hastalıkta lezyonların takibi uzun süre yapılmalıdır, monostotik hastalıkta eğer lezyon total olarak çıkarılabildiyse uzun dönem takibe gerek olmadığını düşünüyoruz. Serimizdeki olgularda herhangi bir komplikasyona rastlanmadı, ortalama 39.6 ay takip edilen olgularımızın sadece ikisinde ameliyat bölgesinde ağrı şikayeti mevcuttu, hiçbir olguda nüks saptanmadı.

Sonuç olarak, FD uzun kemiklerin ve kafa kemiklerinin hastalığı gibi düşünülebilir ancak göğüs duvarının en sık rastlanılan benign kemik tümörüdür. Serimizdeki olgularda görüldüğü gibi FD'de göğüs duvarı kemiklerinden bir veya birden fazlası tutulabilir. Göğüs duvarı kemiklerinde ve özellikle kosta tutulumunda gerek tanı amacıyla gerekse tedavi amacıyla diğer vücut kemiklerinden farklı olarak kitle eksizyonu yapılmalıdır. Monostotik hastalıkta lezyon total olarak eksize edildiğinde uzun dönem takipte herhangi bir sorun beklenmezken poliostotik hastalıkta lezyonlar yakın takibe alınmalıdır.

KAYNAKLAR

1. DiCaprio MR, Enneking WF. Fibrous dysplasia. Pathophysiology, evaluation, and treatment. J Bone Joint Surg Am 2005;87:1848-64.
2. Park BJ, Rusch VW. Chest wall tumors. In: Shields TW,

- LoCicero III J, Ponn RB, Rusch VW, editors. General thoracic surgery. Philadelphia: Lippincott Williams & Wilkins; 2004. p. 710-21.
3. Keijsers LC, Van Tienen TG, Schreuder HW, Lemmens JA, Pruszczynski M, Veth RP. Fibrous dysplasia of bone: management and outcome of 20 cases. *J Surg Oncol* 2001;76:157-66.
 4. Kransdorf MJ, Moser RP Jr, Gilkey FW. Fibrous dysplasia. *Radiographics* 1990;10:519-37.
 5. Ippolito E, Bray EW, Corsi A, De Maio F, Exner UG, Robey PG, et al. Natural history and treatment of fibrous dysplasia of bone: a multicenter clinicopathologic study promoted by the European Pediatric Orthopaedic Society. *J Pediatr Orthop B* 2003;12:155-77.
 6. Singer FR. Fibrous dysplasia of bone: the bone lesion unmasked. *Am J Pathol* 1997;151:1511-5.
 7. Schoenau E, Rauch F. Fibrous dysplasia. *Horm Res* 2002;57 Suppl 2:79-82.
 8. Weinstein LS, Shenker A, Gejman PV, Merino MJ, Friedman E, Spiegel AM. Activating mutations of the stimulatory G protein in the McCune-Albright syndrome. *N Engl J Med* 1991;325:1688-95.
 9. Mertens F, Albert A, Heim S, Lindholm J, Brosjö O, Mitelman F, et al. Clonal structural chromosome aberrations in fibrous dysplasia. *Genes Chromosomes Cancer* 1994;11:271-2.
 10. Kabukcuoglu F, Kabukcuoglu Y, Yilmaz B, Erdem Y, Evren I. Mazabraud's syndrome: intramuscular myxoma associated with fibrous dysplasia. *Pathol Oncol Res* 2004;10:121-3.
 11. Fitzpatrick KA, Taljanovic MS, Speer DP, Graham AR, Jacobson JA, Barnes GR, et al. Imaging findings of fibrous dysplasia with histopathologic and intraoperative correlation. *AJR Am J Roentgenol* 2004;182:1389-98.
 12. Zhibin Y, Quanyong L, Libo C, Jun Z, Hankui L, Jifang Z, et al. The role of radionuclide bone scintigraphy in fibrous dysplasia of bone. *Clin Nucl Med* 2004;29:177-80.
 13. Aydın O, Barış S, Kefeli M, Şenel A, Yıldız L, Kandemir B. Fibröz displazi (Olgu sunumu). *OMÜ Tıp Derg* 2005;22:156-9.
 14. Stephenson RB, London MD, Hankin FM, Kaufer H. Fibrous dysplasia. An analysis of options for treatment. *J Bone Joint Surg Am* 1987;69:400-9.
 15. Başoğlu A, Demircan S, Çelik B, Akdağ AO, Şengül AT. Göğüs duvarı tümörlerinde cerrahi tedavi deneyimlerimiz. *OMÜ Tıp Derg* 2002;19:251-6.
 16. Yabut SM Jr, Kenan S, Sissons HA, Lewis MM. Malignant transformation of fibrous dysplasia. A case report and review of the literature. *Clin Orthop Relat Res* 1988;228:281-9.