

# BİKORNUAT UTERUS VE TEKRARLAYAN GEBELİK KAYBI ARASINDAKİ İLİŞKİ: OLGU SUNUMU

## Association Between Bicornuate Uterus and Recurrent Pregnancy Loss: Case Report

Mustafa Kara<sup>1</sup>, Süreyya Öztürk<sup>2</sup>

### ÖZET

Bikornuat uterus Müller kanallarının parsiyel füzyonundan kaynaklanan bir anomalidir. Uterin boynuzlardaki ayrılma komplet, parsiyel ya da minimal olabilir. Gebelik sonuçları genel popülasyon ile aynı olabilir. Bununla birlikte, gebelik kaybı, preterm eylem ya da malprezentasyon gibi bazı komplikasyonların sıklığı artmıştır. Tedavi cerrahidir ve laparotomi kullanılarak uterin birleştirmeyi içerir. Bu olgu sunumu ile nadir görülen bir uterin anomali olan bikornuat uterusu ve tekrarlayan gebelik kaybı ile ilişkisini değerlendirmeyi amaçladık.

**Anahtar kelime:** *Bikornuat uterus, Tekrarlayan gebelik kaybı, Preterm eylem*

### ABSTRACT

Bicornuate uterus is an anomaly which results from only partial fusion of the Müllerian ducts. The separation of the uterine horns can be complete, partial or minimal. Pregnancy outcomes could be the same with general population. However, the incidence of some complications such as pregnancy loss, preterm labor, or malpresentations are increased. Treatment is surgical and contains uterine reunification by using laparotomy. In this case report, we aimed to review a rarely seen uterine anomaly, bicornuate uterus, and to assess the relationship with recurrent pregnancy loss.

**Key words:** *Bicornuate uterus, Recurrent pregnancy loss, Preterm labor*

<sup>1</sup>Bozok Üniversitesi  
Tıp Fakültesi  
Kadın Hastalıkları ve Doğum  
Ana Bilim Dalı  
Yozgat

<sup>2</sup>Bozok Üniversitesi  
Tıp Fakültesi  
Anesteziyoloji ve Reanimasyon  
Ana Bilim Dalı  
Yozgat

Mustafa Kara, Yrd. Doç. Dr.  
Süreyya Öztürk, Yrd. Doç. Dr.

#### İletişim:

Yrd. Doç. Dr. Mustafa KARA  
Bozok Üniversitesi  
Tıp Fakültesi  
Adnan Menderes Bulvarı No:44  
Yozgat

Tel: 0354 212 70 01

#### e-mail:

mustafa.kara@bozok.edu.tr

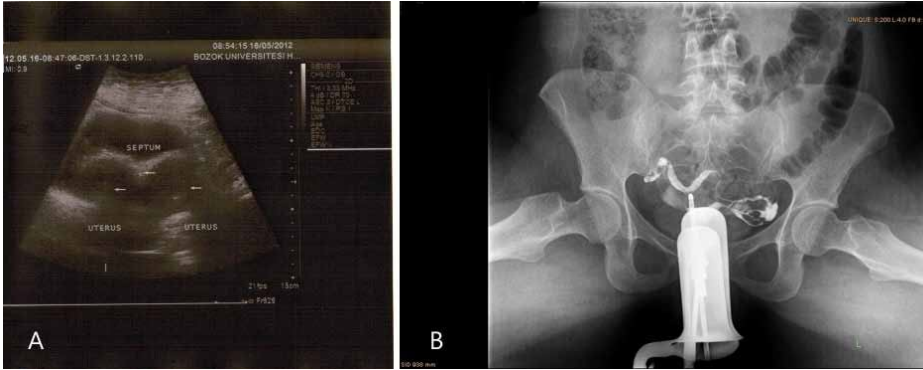
Bozok Tıp Derg. 2012,3:(71-74)

## GİRİŞ

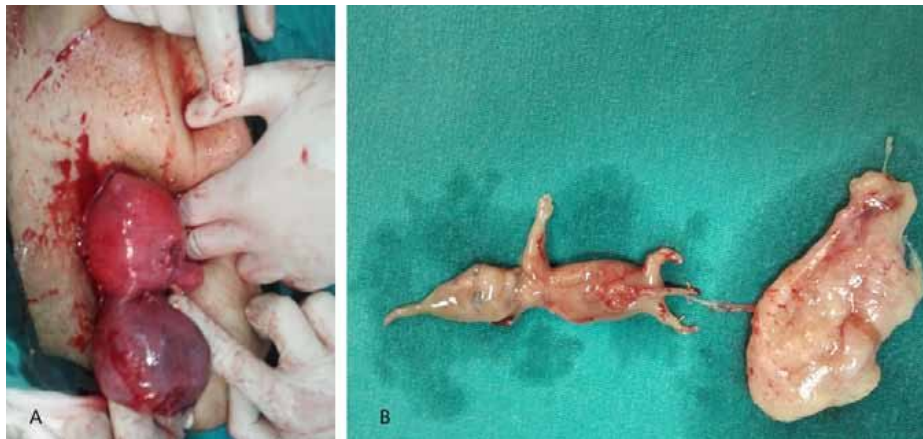Bikornuat uterus sıklıkla asemptomatiktir. Genellikle herhangi bir jinekolojik ya da obstetrik problemin değerlendirilmesi sırasında tesadüfen saptanır. İnsidansı % 0,16 ile % 10 arasında değişmektedir (1). Sıklığının bu kadar farklı olması tanının konduğu endikasyona bağlıdır. Nonobstetrik endikasyon nedeni ile ultrasonografi (USG) yapılanlarda % 0,4 olan insidans, tekrarlayan gebelik kaybı olanlarda % 8-10 arasında bulunmuştur (2, 3). Embriyogenez sırasında Müller kanallarında füzyon ve reabsorbsiyon süreci devam eder. Bikornuat uterusunda Müller kanallarının üst kısmında füzyon işlemi gerçekleşmez. Bu nedenle, uterusun korpus ve fundus bölümleri ikiye ayrılır ancak, kaudal kısım normaldir. Füzyon bozukluğunun derecesi hastalığın şiddetini belirler (4-6). Bu vaka nadir görülmesi ve gebelik kaybı ile birliktelik göstermesi nedeniyle sunulmuştur.

## OLGU SUNUMU

Otuz altı yaşında, gravida 5/ parite 2/ yaşayan 2/ abortus 2 bir kadın hasta rutin gebelik muayenesi için kliniğimize başvurdu. Anamnezinde 2 adet 7 ve 9 haftalık abortus öyküsü olan hastanın fizik muayene ve laboratuvar bulguları normaldi. Gebeliğin 6. haftasında yapılan obstetrik USG'de gebelik kesesi düzenli, baş-popo mesafesi (CRL) 3,9 mm, yolk sak 2,6 mm ve fetal kalp aktivitesi (FKA) (+) idi. 1 ay sonra yapılan USG'de CRL 26,3 mm, FKA (-) idi ve 9 hafta 3 günlük gebelik+missed abortus teşhisi kondu. Maske ile anestezi altında revizyon küretaj yapıldı. Ancak USG kontrolü yapıldığında uterin septum ve buna bağlı 2 adet endometriyal kavite bulunduğu ve gebelik kesesinin bozulmadığı gözlemlendi. Bunun üzerine mini laparotomi uygulandı. Eksplozasyonda komplet uterin septum, 2 ayrı uterus ve bunlarla bağlantılı olarak 2 over ve tuba uterinalar mevcuttu. Uterus kavitesi boşaltıldı, nongravid uterusdaki yaklaşık 2 cm çapındaki subseröz myom myomektomi ile çıkarıldı.



**Şeki 1:** Bikornuat uterus. A. Transabdominal ultrasonografide her iki uterus ve aradaki septum ok işaretleri ile gösterilmiştir. B. Histerosalpingografide kontrast madde iki ayrı uterus görüntüsü vermektedir. İlaç batın boşluğuna dağılmıştır.



**Şekil 2.** Bikornuat uterus. A. Operasyon sırasında her iki uterus izlenmekte. B. Müdahale sonrası alınan 9 hafta 3 günlük fetus ve ekleri.

## TARTIŞMA

Bikornuat uterus kaudal kısımlarından istmus seviyesinde simetrik şekilde yapışık olan, endometrial kavite ile devamlılık gösteren iki kornudan ibarettir. Yapışıklığın derecesi olgunun komplet ya da inkomplet olmasını belirler. Bizim olgumuzda da septumun internal servikal os seviyesine kadar uzandığı komplet bikornuat uterus gözlemlendi. Etiyolojisi tam olarak bilinmemekle birlikte multifaktöriyel kalıtım söz konusudur. Radyasyon, intrauterin infeksiyon, ilaçlar intrauterin dönemdeki fetus üzerinde teratojen etki göstererek septum oluşumuna katkıda bulunabilir (7). Bizim olgumuzun anamnezinde teratojenite ile ilgili bir bulguya rastlanmadı.

Normal uterusu olan kadınlarla karşılaştırıldığında bikornuat uteruslu olanlarda erken doğum, fetal büyüme kısıtlılığı ya da malprezentasyon sıklığında artış bildirilmiştir. Bu durumun patofizyolojisinden : a. Uterin kavitenin anormal olması nedeniyle fetusun normal pozisyonda yerleşememesi, b. Servikal yetmezlik, c. Uterin kan akımının azalması sorumlu tutulabilir (8). Spontan abortus sıklığı artar. Raga ve arkadaşları 342 uterin anomalisi olan gebenin % 21.6'sında erken gebelik kaybı görüldüğünü bildirmişlerdir (9). Bu durumu uterin malformasyonların yalnızca kavitede daralma yapmadığını, belki de implantasyondan sonraki erken embriyo gelişimini bozan lokal defektler olabileceğini ileri sürerek açıklamışlardır. Fedele ve arkadaşları uterin septum yakınındaki endometriyum dokusunda ultrastrüktürel değişiklikler olduğunu göstermiştir (10). Bu bulgu septum üzerinde gerçekleşen bir embriyo implantasyonunun istenmeyen bir şekilde ya da gebelik kaybı ile neticelenmesini açık-

lamaktadır. Bizim olgumuzda da bikornuat uterusu bağlı olarak tekrarlayan gebelik kaybı öyküsü vardı. Bikornuat uterus tanısını koymada ultrasonografi (USG), histerosalpingografi (HSG) ve manyetik rezonans görüntüleme (MRI) yararlıdır (11). Ultrason uterin hornlar arasındaki septumu gösterebilir. Ancak

bizim olgumuzda olduğu gibi obez hastalarda transabdominal USG'nin önemi kısıtlıdır (Şekil 1A). Bu tür vakalarda transvaginal USG ya da üç boyutlu USG daha yararlı olabilir. HSG'de genellikle her iki uterin horn arasındaki açı bizim vakamızda olduğu gibi 105° den daha büyüktür (Şekil 1B). MRI 1 cm'e kadar olan septumu dahi gösterebilir. Ancak jinekoloji pratiğinde çok fazla kullanılmaz. Histeroskopi ve laparoskopik kombinasyonunun eşzamanlı olarak kullanılması hem tanı hem de tedavi açısından önemlidir. Uterin anomalisi olan hastalarda gebeliğin sonlandırılması uterin perforasyon riski artar. Ayrıca dilatasyon ve küretaj işleminin süresi uzayabilir ve bu da genel anestezi ile ilgili riskleri artırabilir. Bu nedenle, bikornuat uterusu olan bir hastada gebelik sonlandırması için medikal abortus yöntemleri tercih edilebilir. Bizim olgumuzda da uterin septum nedeni ile dilatasyon ve küretaj işlemi gerçekleştirilemeyince mini laparotomiye geçildi (Şekil 2A ve 2B).

Sonuç olarak, bikornuat uterus'un tekrarlayan gebelik kayıplarına yol açabileceği akılda tutulmalıdır. Tanısı özellikle üç boyutlu olmak üzere USG, HSG, MRI ve histeroskopi ile konur. Gebelik sonlandırılırken azami gayret gösterilmelidir.

## KAYNAKLAR

1. Byrne J, Nussbaum-Blask A, Taylor WS, Rubin A, Hill M, O'Donnell R. Prevalence of Müllerian duct anomalies detected at ultrasound. Prevalence of Müllerian duct anomalies detected at ultrasound. Am J Med Genet 2000;94(1):9-12.
2. Stampe SS. Estimated prevalence of Mullerian duct anomalies. Acta Obstet Gynecol Scand 1988;67(5):441-5.
3. Raga F, Bauset C, Remohi J, Bonila-Musoles F, Simon C, Pellicer A. Reproductive impact of congenital Mullerian anomalies. Hum Reprod 1997;12(10):2277-81.

4. Troiano RN, McCarthy SM. Mullerian duct anomalies: imaging and clinical issues. *Radiology* 2004;233(1):19-34.
5. Acien P, Acien M, Sanchez-Ferrer ML. Müllerian anomalies “without a classification”: from the didelphys-unicollis uterus to the bicervical uterus with or without septate vagina. *Fertil Steril* 2009;91(6):2369-75.
6. Shuiqing M, Xuming B, Jinghe L. Pregnancy and its outcome in women with malformed uterus. *Chin Med Sci J* 2002;17(4):242-5.
7. Nwankwo NC, Maduforo CO. Mullerian duct anomaly in a Nigerian woman with recurrent pregnancy loss. *Niger J Clin Pract* 2011;14(1):109-111.
8. Zlopasa G, Skrablin S, Kalafatic D, Banovic V, Lesin J. Uterine anomalies and pregnancy outcome following resectoscope metroplasty. *Int J Obstet Gynecol* 2007;98(2):129-33.
9. Raga F, Bauset C, Remohi J, Musoles FB, Simon C, Pellicer A. Reproductive impact of congenital Müllerian anomalies. *Hum Reprod* 1997;12(10):2277-81.
10. Fedele L, Bianchi S, Marchini M. Ultrastructural aspects of endometrium in infertile women with septate uterus. *Fertil Steril* 1996;65(4):750-2.
11. Jayaprakasan K, Chan YY, Sur S, Deb S, Clewes JS, and Fenning JR. Prevalence of uterine anomalies and their impact on early pregnancy in women conceiving after assisted reproduction treatment. *Ultrasound Obstet Gynecol* 2011;37(6):727-32.