

# LAPAROSKOPIK CERRAHİ SONRASI GELİŞEN PLEVRAL AMPİYEM OLGUSUNUN TEDAVİSİ

## Treatment of Pleural Empyema Developed After Laparoscopic Surgery

Erkan Akar

### ÖZET

Ampiyemin tedavisinde temel prensip evreye göre tedavidir. Tüp torakostomi, intraplevral trombolitikler, torakoskopi, dekortikasyon ve açık drenaj yöntemleri ile %10-90 arasında başarı sağlanmaktadır. Son yıllarda yayınlanan çalışmalarda fibrinopürülan ve loküle ampiyemin erken videotorakoskopik debritleme ile iyi sonuçlar alındığı bildirilmektedir. Eş zamanlı laparoskopik safra kesesi ve hiatal herni operasyonu yapılan bir olguda gelişen ampiyem komplikasyonundaki tedavi yönetimi sunulmaktadır.

**Anahtar kelimeler:** Akciğer, Ampiyem, Drenaj.

### ABSTRACT

The principle rule in the management of empyema is to treat according to the stage of the disease. The tube thoracostomy, intrapleural thrombolytic agents, thoracoscopy, decortication, and open drainage methods provide a success rate of 10-90%. In the recent studies, good results have been reported to be achieved with early videothoroscopic debridement of fibrinopurulent and loculated empyema. Herein, we present a patient, who underwent simultaneous laparoscopic gallbladder and hiatal hernia surgery and developed empyema complication.

**Key words:** Lung, Empyema, Drainage.

<sup>1</sup>Diyarbakır Eğitim ve Araştırma Hastanesi Göğüs Cerrahi Kliniği, DİYARBAKIR

Erkan Akar, Uzm. Dr.

#### İletişim:

Uzm. Dr. Erkan Akar  
Diyarbakır Eğitim ve Araştırma Hastanesi Göğüs Cerrahi Kliniği,  
21090  
Üçkuyular DİYARBAKIR

Tel: 0412 2580052

#### e-mail:

drerkanakar@hotmail.com

## GİRİŞ

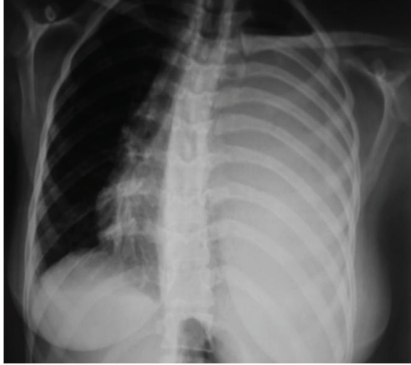
Plevral ampiyem, plevral aralıkta pürülan materyal olmasıdır. Günümüzde çağdaş tanı ve tedavi yöntemlerine rağmen, plevral ampiyem ciddi bir sağlık problemi olmaya devam etmektedir.

Ampiyemli olguların değerlendirilmesinde ve tedavisinde doğrudan gözlem olanağı ve müdahale imkanı sağladığından son yıllarda video yardımcı torakoskopi (VATS) ile debritman üzerinde önemle durulan bir konu olmuştur.

Eş zamanlı laparoskopik safra kesesi ve hiatal herni operasyonu yapılan bir olguda gelişen ampiyem komplikasyonundaki tedavi yönetimi sunulmaktadır.

## OLGU SUNUMU

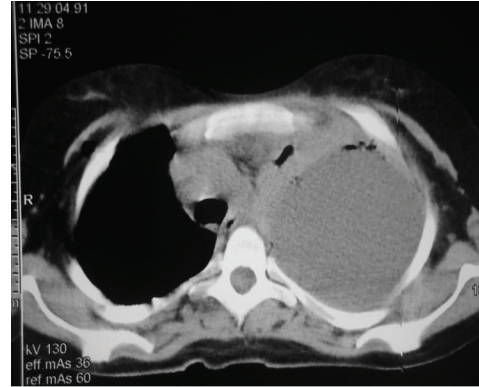
Laparoskopik safra kesesi ve hiatal herni operasyonu geçiren 33 yaşındaki bayan hasta, nefes darlığıyla bir hafta sonra ameliyat olduğu merkeze başvurdu. Çekilen toraks bilgisayarlı tomografisinde (BT) sol hemitoraksı dolduran ve akciğeri kollabe ederek, kalbi ve trakeayı iten mayi görülmesi üzerine kliniğimize gönderilmişti. (Resim 1,2)



**Resim 1:** Hastanın geliş postero-anterior akciğer filminde, mediasten ve trakeanın sağa itildiği, sinüslerin kapalı olduğu görülmektedir.

Kliniğimizde takip altına alınan hastanın Hct: 29,3%, Hbg: 9 g/dl, lökosit 15,84 x10<sup>3</sup>/ul CRP 26,3 mg/L, Albümin: 2,2 g/dl olarak saptandı ve 2Ü Eritrosit, 1Ü taze donmuş plazma (TDP) ve Human albumin %20 100cc replasmanı yapıldı. Takiplerde ateşi 39,20C oldu. Kan kültürü gönderildi.

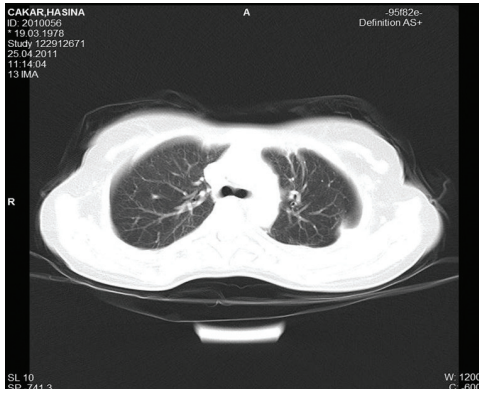Abdominal ultrasonografi (USG) de barsak ansları arasında serbest sıvı görüldü. Sol 7. interkostal aralık posterior aksiller hattan torasentez yapıldı. Hastadan koyu kıvamlı ve kötü kokulu ampiyem vasfında mayi alındı. Hastanın ampiyem nedeni daha önce geçirilen batın operasyonuna bağlandı. Ampiyem tedavisinin yönetiminde öncelik tüp torakostomi olmasına rağmen, akciğer ve hiatal bölgenin eksplorasyonunu doğrudan gözlemlemek, varsa septasyonları debrite etmek amacı ile, gelişinin birinci gününde videotorakoskopi yardımcı akciğer cerrahisi (VATS) planlandı. 2000cc pürülan mayi drene edildi. Septasyonlar açıldı ve toraks kavitesi antibiyotikli mayilerle yıkandı, toraks duvarı abraze edildi. Akciğerin ekspansiyonunu artırarak iki adet göğüs tüpü (28-32 F) onup işleme son verildi.



**Resim 2:** Hastanın geliş bilgisayarlı tomografi parankim penceresinde, sol akciğerin atelektazik ve mayi ile dolu olduğu görülmektedir.

Postoperatif yoğun bakıma alınan hastanın çekilen PA-akciğer grafisi ve toraks BT'sinde, akciğer parankiminin gözüktüğü ve ekspansiyon olduğu, poş yapılarının kaybolduğu görüldü (Resim-3). Postoperatif dönemde balgam retansiyonu olan hastaya derin trakeal aspirasyonlar yapıldı, iki gün non-invaziv mekanik ventilatör desteği uygulandı. Alınan plevral mayide Pseudomonas aeruginosa üredi ve İmipenem 500mg tedavisi başlandı. Bu arada hastanın ateşleri olmadı, 3.gün servise alınan hasta mobilize edildi. Daha sonra çekilen kontrol PA-akciğer grafilerinde, loküle mayi alanlarının görülmesi üzerine intraplevral fibrinolitik tedavisi kararlaştırıldı.

100 ml serum fizyolojik (SF) içinde streptokinaz 250.000 U/gün intraplevral verildi ve tüp 6 saat süresince klempe edildi. Devamında tüp açılarak, plevral kavite 500cc izotonik mayı ile yıkandı. Fibrinolitik verilmesinden sonra tüpte 100ml den fazla drenaj olması üzerine tedavi 5. güne uzatıldı. Postoperatif 8. günde hava kaçağı olmaması ve akciğerin ekspansiyon olması nedeniyle apeks tüpü, 19. günde drenajın 50 ml altına düşmesi ile bazal tüp çekildi. Yatışının 23.gününde hasta şifayla taburcu edildi. Bir yıllık klinik takibinde komplikasyon gelişmedi.



**Resim 3:** Postoperatif bilgisayarlı tomografide akciğerin ekspansiyon olduğu görülmektedir.

## TARTIŞMA

Cerrahi uygulamalar yıllar içerisinde değişmekte ve cerrahi hastalıkların tedavisinde gelecekteki yaklaşımların yerini minimal invaziv veya endoskopik metodlar almaktadır (1). Bütün avantajlarına karşın diğer tüm cerrahi yöntemler gibi laparoskopik kolesistektomi ve hiatal herni operasyonlarının bazı dezavantajları ve kendine has komplikasyonları vardır (2).

Ameliyat esnasında oluşabilecek komplikasyonları üçe ayırabiliriz. Birincisi anesteziyeye bağlı komplikasyonlar, ikincisi işlem sırasında gelişebilecek komplikasyonlar (kanama, perforasyon gibi) ve üçüncüsü de pnömoperiton oluştururken meydana gelen (kardiyovasküler, pulmoner etkiler gibi) komplikasyonlardır. Ameliyat sonrası oluşan

komplikasyonlar ise; insizyonel fıtık, uzamış kanama ve enfeksiyonlardır (3).

Bizim hastamızda postoperatif 8. günde plevral ampiyem gelişmiştir. Plevral ampiyemde tedavi seçenekleri, ampiyemin evresine, altta yatan nedene ve hastanın o anki durumuna göre belirlenmektedir. Erken evre ampiyem genellikle drenaj ve antibiyotikle düzelmektedir. Kronik evrede ise genellikle torakotomi ile dekortikasyon gerekli olmaktadır. Fibrinopürülan, septalı ve loküle ampiyemin tedavisi ise tartışmalıdır. Bu evrede tüp torakostomi ile birlikte antibiyotik tedavisi çoğu zaman yetersiz kalmaktadır. Bu durumda ise önerilen tedavi fibrinolitik ya da VATS ile yaklaşımdır. Waller ve arkadaşları VATS için uygun zamanın 21 gün içerisinde yapılmasını öngörmüşlerdir (4). Hastamızda erken evre ampiyem olmakla beraber, takılacak tüp deliğinden toraks kavitesinin eksplorasyonunu sağlamak, gerekirse biopsiler almak ve varsa septasyonları açmak için VATS planladık.

Gülşen Ekingen ve arkadaşları özellikle Evre II ampiyemde fibrinolitik tedavinin etkili olduğunu vurgulamışlardır (5). Hastamızda erken evreyle beraber VATS sırasında gördüğümüz akciğerin üzerinde ve toraks duvarında oluşmaya başlayan fibriner yapıardan, postoperatif kontrol PA-akciğer grafilerinde loküle mayi alanların görülmesinden dolayı streptokinaz verdik. Tüpte drenaj olması üzerine de 5.güne tamamladık. Fibrinolitik tedavi ile iyi sonuçlar alınabilmektedir ancak bu işlem uzun sürmekte ve maliyeti yüksektir (6).

VATS, tüm torasik kaviteyi çok iyi görüntüleyebilmesi nedeniyle toraks patolojilerinin tanı, tedavi ve evrenmesinde yaygın olarak kullanılmaya başlanmıştır. VATS ile debritleme erken evre, loküle septalı veya septasız ampiyemlerin tedavisinde güvenilir ve başarılı bir yöntemdir.

Sonuç olarak erken evre ampiyemin tedavi yönetiminde, cevap alındığı takdirde VATS+ fibrinolitik tedavinin denenebileceğini önermekteyiz.

## KAYNAKLAR

1. Sanaç Y. Safra kesesi. Sayek İ (editör). Temel Cerrahi. Ankara: Güneş Kitabevi; 2004.s.1372–1380.
2. Uluutku AH. Laparoskopik ve açık kolesistektominin karşılaştırılması (tez). İstanbul: T.C. Genel Kurmay Başkanlığı Gülhane Askeri Tıp Akademisi Haydarpaşa Eğitim Hastanesi Genel Cerrahi Servis Şefliği; 1995.
3. Akın BV. Laparoskopik kolesistektomi operasyonlarında safra kesesi perforasyonlarının solunum fonksiyonları üzerine olan etkisi (tez). İstanbul: T.C. Sağlık Bakanlığı Bakırköy Dr. Sadi Konuk Eğitim ve Araştırma Hastanesi Genel Cerrahi Kliniği; 2005.
4. Waller DA, Rengarajan A, Nicholson FH, Rajesh PB. Delayed referral reduces the success of videoassisted thoracoscopic debridement for postpneumonic empyema. Zentralbl Chir 2001;95(10):836-840.
5. Ekingen G, Bekir HG, Sözübir S, Tuzlacı A, Şenel U. Fibrinolytic treatment of complicated pediatric thoracic emyemas with intrapleural streptokinaze. Eur J Cardiothorac Surg 2004;26(3):503-507.
6. Maskell NA, Davies CWH, Nunn AJ, Hedley EL, Gleeson FV, Miller R, et al. Controlled trial of intrapleural streptokinase for pleural infection the first multicenter intrapleural sepsis trial (MIST1) group. N Engl J Med 2005;35(2):865-875.