

## ENDOMETRİAL VE ENDOSERVİKAL ADENOKARSİNOMLARIN AYIRICI TANISINDA VİMENTİN POZİTİFLİĞİNİN DEĞERİ\*

Dr. Sema Zergeroğlu, Dr. Leyla Mollamahmutoğlu, Dr. Hüseyin Reyhan, Dr. Tuğrul Aydoğdu

### ÖZET

**Amaç:** Tanı güçlüğü yaratan az diferansiye endometrial ve endoservikal adenokarsinomlarda; olgunun köken aldığı dokuyu anlamak ve ayırıcı tanı yapabilmek için Vimentin primer antikoru kullanılarak ayırıcı tanı ve tedaviye yardımcı olmaktır.

**Materyal Metod:** Hastanemizde tanı alan 1996-2002 yılları arasında 42 Endometrial 15 endoservikal adenokarsinomalı olgu ile 10 normal endometrial, 10 normal endoservikal doku örneği yeniden değerlendirilip bu olgulara yeni kesitler yapılarak peroksidaz tekniği kullanılarak immunohistokimyasal yöntemle vimentinin boyanma özelliği araştırıldı.

**Bulgular:** 42 endometrial adenokarsinomun 38'i, 15 endoservikal adenokarsinomun 2'si pozitif boyandı. Normal endometrial dokular vimentinle pozitif boyanırken endoservikal dokularda pozitif boyanma izlenmedi.

**Sonuçlar:** Endometrial adenokarsinomlarda daha fazla pozitif boyanan vimentin, tanı güçlüğü yaratan endometrial ve endoservikal adenokarsinomların ayırıcı tanısında kullanılabilir.

**Anahtar kelimeler:** Endometrial adenokarsinoma, endoservikal adenokarsinoma, vimentin, immunohistokimya.

### ABSTRACT

**Aim:** In poorly differentiated endometrial and endocervical adenocarcinoma leading to a differential challenge; vimentin primary antibodies were used for understanding the originating tissue and with the aim of helping differential diagnosis and treatment.

**Material and Method:** During the years 1996-2002, tissue samples diagnosed at the present hospital as 42 endometrial adenocarcinoma, 15 endocervical adenocarcinoma, 10 normal endometrium, and 10 normal endocervix were reevaluated and new sections were analyzed with the immunochemical method by the peroxidase technique for investigating vimentin staining properties.

**Findings:** 38 out of 42 endometrial adenocarcinomas and 2 out of 15 endocervical adenocarcinomas were stained positive. Normal endometrial tissues stained positive for vimentin while this did not count for endocervical tissues

**Results:** Endometrial adenocarcinomas showed stronger staining for vimentin, thus can be used in the challenged differential diagnosis of endometrial and endocervical adenocarcinomas.

**Key words:** Ovarian cancer, histopathology, diagnosis, treatment.

### Giriş

Kadın genital sisteminde normal endometrial ve endoservikal dokuların birbirinden ayrılması rutin boyama ve histokimyasal incelemeler ile kolaylıkla mümkündür. Pür endometrial adenokarsinom yada endoservikal adenokarsinom olgularında tanı güçlüğü yaşanmaz, ancak yaygın (tüm doku katlarını tut-

muş, yakın ve uzak organ metastazı bulunan) endometrial ve endoservikal adenokarsinomların histolojik ayırımında güçlükler her zaman ortaya çıkar (1). Ayırıcı tanıda dokuda müsin varlığı ve müsinin karakterizasyonu yardımcı olmaktadır (1). Az diferansiye endoservikal adenokarsinomlarda müsin yapımı çok azdır bazanda hiç yoktur; Bununla birlikte müsin

Geliş tarihi: 24/11/2006

Kabul tarihi: 15/10/2007

Dr. Zekai Tahir Burak Kadın Sağlığı Eğitim ve Araştırma Hastanesi Kadın Doğum Bölümü ANKARA

\*Bu çalışmanın bir kısmı III. Deneysel ve Klinik Araştırma Sempozyumu'nda poster olarak sunulmuştur (18-20 Mayıs 2000 Kayseri)

İletişim: Dr. Sema ZERGEROĞLU

Dr. Zekai Tahir Burak Kadın Sağlığı Eğitim ve Araştırma Hastanesi Kadın Doğum Bölümü ANKARA

Tel: (0 312) 306 50 55

içeren hücreler her iki lezyonda da bulunabilmektedir. Bu nedenle tümörü tanımlayacak daha özel bir ayıraç gereklidir (1,2).

Vimentin 57000 KD molekül ağırlıkta intermedya-te tip bir filamandır. Daha çok stromal lezyonların ayırıcı tanısında kullanılır (3,4,5). Endometrial karsinomlarda, overin epitelyal tip karsinomlarında da vimentine karşı reaksiyon görülür. Normal endometrial ve endoservikal dokularda ayırıcı tanıda yardımcı olabilir (5). Son çalışmalarda vimentinin endometrial karsinomlarda doku düzeyinde yüksek oranda bulunduğu ve Carcinoembryonik antijen'e (CEA) oranla daha spesifik ve duyarlı olduğu öne sürülmektedir (1).

Bu çalışma az diferansiye adenokarsinomların ayırıcı tanısında Vimentinin yardımcı rolünü araştırmak amacıyla planlandı.

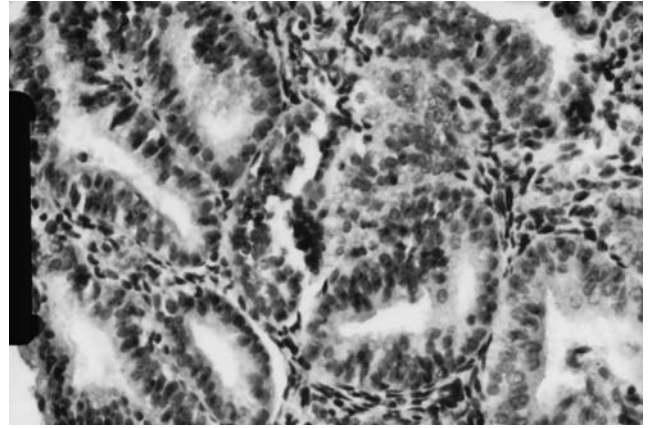
## MATERYAL VE METOD

Hastanemizde 1996-2002 yılları arasında tanı alan 42 endometrial, 15 endoservikal adenokarsinomlu olgu ile 10 endometrial (51 proliferatif, 5'i sekresyon fazında) 10 endoservikal normal doku örneği çalışmaya alındı. Olguların daha önce tanı verilen Hematoksilen Eosinle (HE) boyanmış arşiv lamaları ve blokları yeniden değerlendirildi. Bu olguların bloklarından 5 milimikronluk yeni kesitler yapılarak deparafinize edilip Vimentinle ( primer antikor, monoklonal mouse, süpersensitiver, ready to use (V9), Biogenex) boyandı. Pozitif kontrol için vimentinle boyanmış leiomyoma nodülü ve endometrial stromal sarkom olguları seçildi. PAP tekniği kullanılarak, streptavidin- biotin peroksidazla immunohistokimyasal boyanma yapılarak kromojen olarak AEC Uygulandı.

Aynı işlemler normal endometrial ve endoservikal dokularda da tekrarlandı. Her bir olgu vimentinle aynı yöntemle boyandı.

## BULGULAR

Çalışma grubumuzda yer alan 42 endometrial adenokarsinomlu olgudan 38 olgu Vimentinle pozitif boyandı (%90.4) (Resim 1). 4 endometrial adenokarsinomlu olguda ise vimentinle boyanma gözlenmedi.



**Resim 1**—Endometrial adenokarsinomlarda tümör hücrelerinde vimentinle pozitif boyanma gösteren bir olgumuz (immun boyanma x 200)

15 endoservikal adenokarsinomlu olgunun sadece 2'sinde pozitif boyanma izlendi (%13) (Resim 2). (Tablo 1). 42 endometrial adenokarsinomlu olgunun 12 sinde tümoral lezyon komşu dokulara (vajen, mesane boynu ve rektum) invazyon göstermekteydi ve lenf nodu metastazı vardı. Bu olguların hepsinde pozitif boyanma gözlemlendi 30 olguda lezyon doku içerisinde yaygın (tüm doku katlarında tutulma mevcut) ve daha az diferansiye idi. Bu olgulardan 4 tanesinde boyanma olmamıştı. Endoservikal adenokarsinomlardan vimentinle pozitif boyanan 2 olguda boyanmayanlardan farklı olarak tümoral lezyon yaygın değildi.

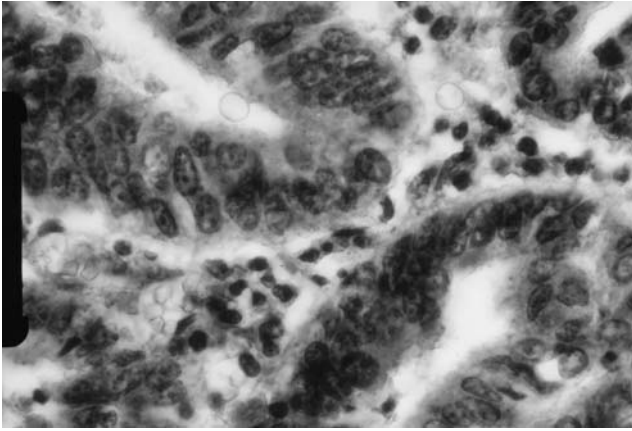
10 normal endometrial olgunun hepsinde pozitif boyanma mevcuttu. Normal endoservikal 10 olgunun hiçbirinde vimentinle boyanma gözlenmedi (Tablo 2).

## TARTIŞMA

Kadın genital sistemin en sık rastlanan tümörleri serviks ve endometrium kanserleridir (6). Endometri-

**Tablo 1**—Endometrial Adenokarsinomlu ve Endoservikal Adenokarsinomlu Olgularda Vimentin Pozitifliği

	Olgu Sayısı	Vimentinle Boyanma
Endometrial Adenokarsinom	42	38
Endoservikal Adenokarsinom	15	2



**Resim 2**—Endoservikal adenokarsinomlarda vimentinle pozitif boyanma (immün boyanma x 400).

al adenokarsinomlar ve serviksin adenokarsinomları doku özellikleri düşünüldüğünde kolaylıkla tanı alır. Tümörün köken aldığı dokuyu saptamak yaygın endometrial ve endoservikal kanser olgularında ve az diferansiye adenokarsinomlarda zorluklara neden olmaktadır. Bu dokularda müsin profili yardımcı olabilir (1,7,14,15). Ancak az diferansiye endoservikal adenokarsinomlarda müsin kaybı görülür, bu özellik tanı açısından yeni bir handicap yaratır (8). Tanıya yardımcı teknikler arasında histokimyasal ve immunohistokimyasal teknikler yer almaktadır. Östrojen reseptörü (ER), Progesteron reseptörü (PR) gibi bazı immunohistokimyasal marker lar tanı amaçlı kullanımdan çok tedaviye yönelik prognostik amaçlı doğrulamalar için kullanılmaktadır. Vimentin, sitokeratin gibi marker lar ise tanı güçlüğü yaratan kanser olgularında immunohistokimyasal yöntem kullanılarak çalışılmaktadır (1,10).

Vimentin erken embriyolojik gelişim sırasında hücrelerin bir çoğunda hücreler için spesifik intermediyer bir filamana ek olarak bulunabilir. Diferansiyasyon sırasında hücreye ait intermediyer filaman yavaş yavaş yerleşim gösterir. Bu özellik sadece diferansias-

yon gösteren hücrelerin özelliği değildir, diferansiyasyonunu tamamlayamamış yetişkin hücrelerde de bir çok filaman sentezlenebilir (9).

Önceden vimentinin sadece mezenşimal hücrelerde ve mezenşimal tümör hücre lerinde bulunduğu varsayımı kuvvetli idi. Epitelyal hücrelerde bulunmadığı öne sürülmüşse de bugün bazı epitelyal doku ve neoplazilerde vimentinin değişik oranlarda bulunduğu bilinmektedir (10). Alkolle fikse edilen dokularda vimentinle boyanmanın daha yüksek oranda olduğunu düşünenler çoğunluktadır. Ancak alkol ve formalin fiksasyonunun benzer boyanma özelliği gösterdiğini savunanlarda vardır (1,2). Biz çalışmamızda formalin fikse dokular kullanarak artefaktsız (boya artığı içermeyen alanlar) boyanan kesitler elde ettik.

Çeşitli invitro çalışmalarda sitokeratin sentezleyen epitel hücresi, özellikle hızla çoğalan hücrelerde belirgin olmak üzere ek olarak vimentin sentezleme yeteneği kazanabilmektedir. Hücrenin normal şartlara dönmesi ile vimentin sentezi ortadan kalkmakta ve sitokeratin sentezi devam etmektedir(9). İntermediyer filamanlar her ne kadar çeşitli hücre tiplerine spesifik özellikler gösterebilirlerse de dinamik değişikliklere uğradıkları belirtilmektedir (9,11,12). Bir çok hücre tipi tarafından intermediyer filamanların uygunsuz ve beklenmeyen sentezleri olduğu gibi, ayrıca intermediyer filaman sentezinde rol oynayan kontrol mekanizmaları da mevcuttur (9,10). Bu nedenle çok dinamik özellikleri olan intermediyer filamanlardan vimentinin endoservikal adenokarsinom hücrelerinden sitokeratine ek olarak sentezleneceği görüşü hakimdir.

Son çalışmalarda ise ayırıcı tanıda yardımcı marker'lardan CEA; endometrial adenokarsinomlarda %70 pozitif endoservikal adenokarsinomlarda %87 pozitif bulunurken, vimentin endometrial adenokarsinomlarda %95 pozitif bulunmuş ancak endoservikal adenokarsinomlar da negatif gözlenmiştir (1,13). Bu nedenle vimentinin endometrial adenokarsinomlarda yüksek oranda bulunduğu, spesifik ve duyarlı bir marker olduğu düşünülmüştür (10). Bizim çalışmamızda da literatürle benzer sonuçların bulunduğu görülmektedir.

**Tablo 2**—Normal Endometrial ve Endoservikal Dokularda Vimentin Pozitifliği

	Olgu Sayısı	Vimentinle Boyanma
Normal endometrial doku	10	10 (+)
Normal endoservikal doku	10	10 (-)

Sonuç olarak endometrial ve endoservikal adenokarsinomların ayırımında vimentin ile boyanma diğer maddelerle birlikte kullanıldığında yardımcı olabilir görüşüdeyiz.

### KAYNAKLAR

1. Dabbs DJ, Geisinger KR, Norris HT .Intermediate filaments in endometrial and endocervical carcinomas. The diagnostic utility of vimentin patterns. *Am J. Surg Pathol* 1986; 10(8): 568-576.
2. Coppleson M, Monaghan JM, Morrovv CP, Tattersal MHNK, editors. *Gynecologic Oncology. Vol.2, Second edition.* Edingburg. Longman Group UK Limited 1992; 753-774.
3. Farhood AL, Abrams J. Immunohistochemistry of endometrial stromal sarcoma. *Hum Pathol.* 1991; 22:224-230.
4. Franquemont DW, Fierson HF Jr. Mills SE. Immunohistochemical study of normal endometrial stroma and endometrial stromal neoplasms. Evidence for smooth muscle differentiation. *Am J. Surg Pathol.* 1991 ;15: 861-870
5. Czernobilsky B , Moll R,Levy R, Franke WW.Coexpression of cytokeratin and vimentin flaments in mesothelial granulosa and rete ovarii cells of the human ovary. *Eur J Cell Biol* 1985;37: 175-190.
6. Czernobilsky B,Moll R, Franke WW, Dallenbach – Hellweg G, Hellweg – Majert P Intermediate filaments of and normal neoplastic tissues of the female genital tract with emphasis on problems of differential tumor diagnosis. *Pathol ResPract.* 1984; 179: 31-57.
7. Brown DC, Theaker JM, Banks PM, Gatter KC, Mason DY. Cytokeratin expression in smooth muscle tumors. *Histopathology.*1987; 11:477-86.
8. McNutt M. Coexpression of intermediate filaments in human epithelial neoplasms. *Ult. Pathol.* 1985; 9:37- 47.
- 9.Coggy G. et al. Coexpression of intermediate filaments in normal and neoplastic human tissues. *A Reappraisal.Ultras Pathol.* 1989; 13.504-514.
10. Pettigrew NM et al. Tecniques in immunochemistry: Application to diagnostic pathology. *Arc Pathol. Lab. Med.* 1989; 113:641-644.
11. Brigitte R. Hormon Receptor Immunohistochemistry and Human Papilloma virus In situ hybridization are useful for distinguishing endocervical and endometrial adeno carcinoma *Am. Journal of Surgical Pathology* 2006; 26 (8): 998 -1006
12. Scoot M. Lyness RW, MC Cluqqage WG. Atypical reactive proliferation of endocervix a common lesion associated with endometrial carcinoma and likely related to pirior endometrial sampling. *Mod. Pathol.*2006 ; 19 (3) 470-4
13. ELGhobashy, AA, Shaaban A.M.Herod J, Herrington, C.S. The Pathology and management of endocervical glandular neoplasia. *Int Journal of Gynecol Cancer* 2005; 15:4 583 - 592
14. Levy R, Czernobilsky B,Gieger B. Subtyping of epithelial cells of normal and metaplastic human uterine cervix ,using polypeptide-specific cytokeratin antibodies. *Diferantiation.* .1988; 39(3): 185-196.
15. Czernobisky B, Lifschitz – Mercer B. Endometrial Pathology. *Curr. Opin Obstet Gynecol.* 1997;9(1):52-6.