

Prematüre İnfantlarda Uzamış Kardiyopulmoner Resusitasyondan Sonra Gelişen Hava Embolisi

Air Embolism After Prolonged Cardiopulmonary Resuscitation in A Preterm Infant

Elif ÖZALKAYA ¹, Güner KARARTEKİN ¹, Sevilay TOPCUOĞLU ¹
Abdulhamit TÜTEN ¹, Tülin GÖKMEN ¹

1. Zeynep Kamil Kadın Doğum ve Çocuk Hastalıkları Eğitim ve Araştırma Hastanesi, İstanbul

ÖZET

Sistemik hava embolisi yenidoğanda çoğunlukla idiyopatik hava infüzyonu, nekrotizan enterokolit ve pulmoner kaçak sendromlarına bağlı gelişmektedir. 28 haftalık 1355 gram doğan kız bebekte postnatal 9. gününde klinik sepsise sekonder apne ve kardiyopulmoner arrest gelişti. 30 dk kardiyopulmoner resusite edilen bebeğin resusitasyon sonrası çekilen grafisinde ve ultrasonunda kranial, sistemik ve pulmoner vaskularitede hava saptandı. Resusitasyon ile geri dönen hastanın uzun dönem izleminde hava embolisine sekonder kortikal kistik lokomalazi ve nekrotizan enterokolit gelişti. Entübe izlenen hasta 180. gün ex oldu. Biz bu olgu sunumunda uzamış resusitasyona bağlı sistemik hava embolisi gelişen prematüreleri sunduk.

Anahtar Kelimeler: prematüre infant, hava embolisi

SUMMARY

Systemic air embolism develops in newborns mostly secondary to idiopathic air infusion, necrotizing enterocolitis and pulmonary air leak syndromes. A girl infant weighing 1355 g was born at gestational of 28 weeks. She developed apnea and cardiopulmonary arrest secondary to clinical sepsis at postnatal day 9. On radiography and ultrasonography of the premature infant following cardiopulmonary resuscitation for 30 minutes, air was detected in the cranial, systemic and pulmonary vascularity. At long-term followed up of the patient with return of spontaneous circulation with resuscitation, cortical cystic leukomalacia and necrotizing enterocolitis developed secondary to air embolism. The patient intubated was lost at the day 180 of her life. In this case report, we presented a preterm infant who developed systemic air embolism due to prolonged resuscitation.

Keywords: preterm infant, air embolism

GİRİŞ

Neonatal hava embolisi literatürde sıklıkla respiratuar distres sendromunda mekanik ventilatör ile, periferik yada santral damar yoldan iatrojenik hava verilmesi yada nekrotizan enterokolit ile ilişkilendirilmiştir (1-5). Literatürde resusitasyona bağlı hava embolisi olan 2 yenidoğan bildirilmiştir. Bu iki olguda hava embolisinin nedeni sadece resusitasyon değildir (6, 7). Resusitasyon ile ilişkilendirilen hava embolileri erişkinlerde ve sistemik değil daha çok serebraldır (8). Prematürelerdeki uzamış resusitasyon sonrasında hava embolisini değerlendiren en büyük olgu sayısına sahip çalışma Halbertsma ve arkadaşları tarafından yapılmıştır.

Çalışmada 5 dakikadan fazla göğüs kompresyonu yapılan prematürelerde postmortem manyetik rezonans (MR) ile %88,9 hava embolisi saptanmıştır. Akciğerleri frajil olan prematürelerde, resusitasyon sırasındaki göğüs kompresyonu ile artan intratorasik basıncın hava embolisine yatkınlık yarattığı düşünülmüştür (9). Yenidoğan yoğun bakım servisinde 5 dakikanın üzerinde göğüs kompresyonu yapılan her prematüre hava embolisi açısından yenidoğan yoğun bakım servisinde bulunan görüntüleme cihazı ile değerlendirilmelidir.

OLGU

28 hafta, 4 günlük, 1355 gram, prematüre doğan kız bebek. Erken membran rüptürü öyküsü olan bebeğe 2'li antibiotik başlandı. Respiratuar distres bulgusu olmayan bebek hood oksijen ile izleme alındı. Minimal enteral beslendi, intravenöz sıvı umbilikal ven katateri ile infüzyon pompası aracılığı ile verildi. İzleminin 9. gününde %50 enteral, %50 total paranteral nutrisyon ile beslenen ve düşük akımlı oksijen ihtiyacı olan yenidoğanın kapiller dolun zamanı uzun saptandı. Septik tarama yapıldı, kan ve BOS kültürleri alındı. Beslenmesi kesildi. Klinik sepsis düşünülen olgunun antibiotikleri değiştirildi. Ortalama kan basıncı ve kan laktatı normal sınırlarda olan bebekte apne gelişti.

İletişim:

Sorumlu Yazar: Elif ÖZALKAYA

Adres: Zeynep Kamil Kadın Doğum ve Çocuk Hast. Eğt. ve Arş. Hast. Burhanettin Üstünel Cad. No:10 İstanbul, 34668, Türkiye
Tel: +90 (533) 216 24 57

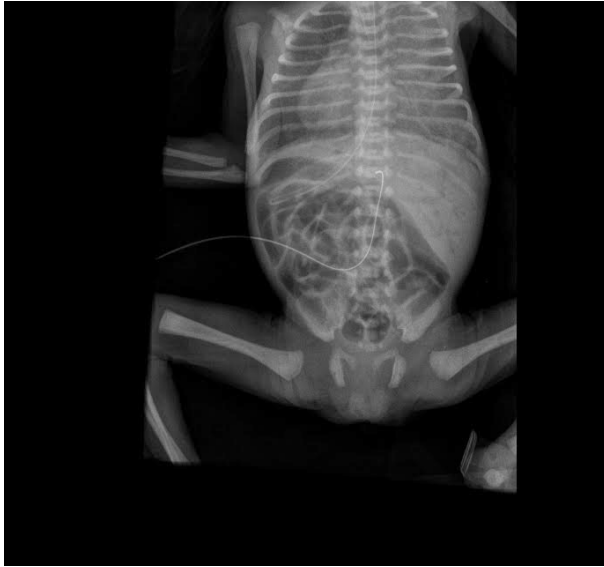E-Posta: elifozalkay@gmail.com

Makale Geliş: 19.02.2017

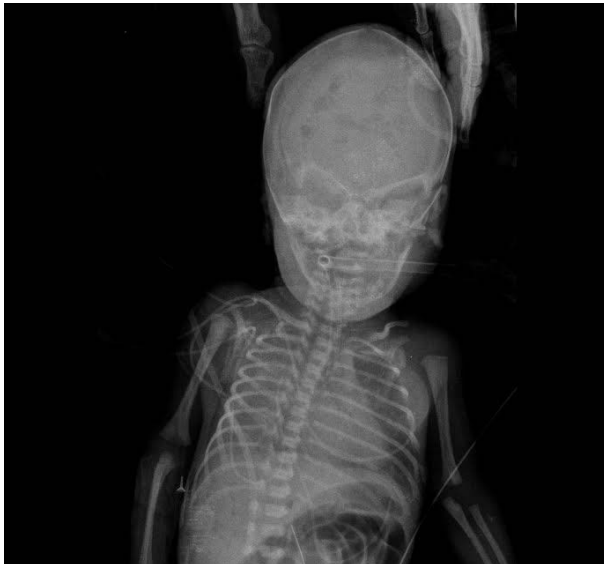
Makale Kabul: 18.08.2017

DOI: <http://dx.doi.org/10.16948/zktpb.292901>

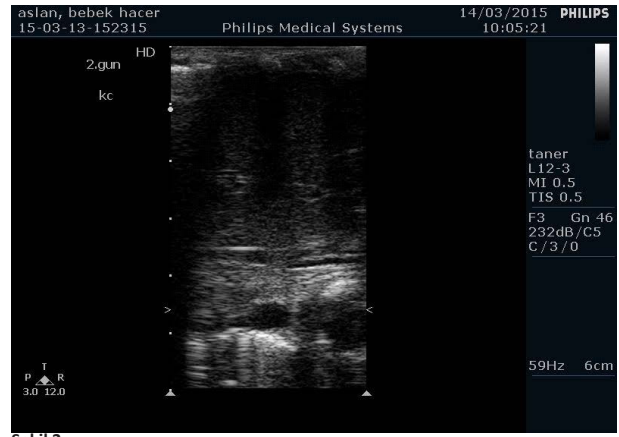Apne'nin ardında siyanoz, bradikardi ve hipokseminin eşlik ettiği ani dolaşım kollapsı gelişti. Bebek entübe edildi. Resusitasyona başlanan bebekte akciğerlerin havalandırılması için PIP 20-25 CmH₂O T piece (Neopuff) ile verildi. Kardiyak nabızı 60'ın altında olan hastaya göğüs kompresyonu göğüs ön arka çapının 1/3 derinliğinde basınç uygulayacak şekilde 2 parmak ile uygulandı. 1 dakikanın üzerinde 3/1 uygulanan pulmoner ve kardiyak resusitasyona yanıt vermeyen hastaya 3 kez epinefrin (0,01 mg/kg/doz), 5'er dakika ara ile uygulandı. 30 cc/kg'dan serum fizyolojik verildi. 15. dakikada uzamış resusitasyon nedeni ile 1 kez NaHCO₃ (1 cc/kg)'dan IV yavaş puşe uygulandı. 20. dakika kardiopulmoner resusitasyon ve ilaç tedavisi sonrasında kardiyak nabızı geri dönen bebek ventilatöre bağlanarak izlenmeye devam edildi. 30. dakikada çekilen X -ray'de karaciğer (Şekil-1), kranium ve kalpte (Şekil-2) hava saptandı. Eş zamanlı çekilen batın ultrasonunda karaciğer parankiminde hava görüntüsü saptandı (Şekil-3).



Şekil 1.



Şekil 2.



Şekil 3.

Resusitasyon sırasında hava embolisi olan hastanın uzun dönem izleminde iskemiye sekonder barsak perforasyonu saptandı. Laparotomi ile iskemik kısım çıkarıldı ve kolostomi açıldı. Periventriküler lökomalazi ve kortikal atrofi gelişen, 180 gün ventilatörde izlenen trakeostomi açılması planlanan bebek ventilatör ilişkili pnömoni nedeni ile kaybedildi.

TARTIŞMA

Yenidoğanda resusitasyon sırasında hava embolisi olan olgular rastlantısal ve az sıklıkta saptanmıştır. Erişkinlerde ise resusitasyon ilişkili hava embolisi çoğunlukla serebraldır (8). Halberstma ve arkadaşlarının çalışması uzamış resusitasyon sonrasında prematürelde hava embolisinin yüksek sıklığını ortaya koymaktadır (9). Bizim çalışmamızda uzamış resusitasyon sonrasında sistemik hava embolisi gelişen prematüre olgu sunulmuştur. Yenidoğan yoğun bakımımızda ultrasonografi cihazının olması resusitasyon sırasında hastadaki hava embolisi bulgularını saptamamıza yardımcı olmuştur. Hava embolisi nedeni çoğunlukla iatrojeniktir (4). Bizim bebekte resusitasyon sırasında uygulanan intravenöz adrenalin veya sıvılar, şırınga ve sıvı line'larında hava olup olmadığı değerlendirilmiştir. Resusitasyondan önce verilen sıvı ve antibiotikler ise umbilikal ven aracılığı ile otomatik infüzyon pompası ile verilmiştir.

Otomatik pompa, line'da hava kabarcığı olduğunda stop fonksiyonuna ve bleep alarmına sahip idi. Yenidoğanda sistemik hava embolisinin diğer nedenleri nekrotizan enterokolit ve mekanik ventilatördür (2, 5). Bizim hastamızın resusitasyon öncesinde safralı geleni, batın distansiyonu, gaitada gizli kan pozitifliği, pnömozis intestinalis gibi nekrotizan enterokolit'i düşündürülen klinik ve radyolojik bulguları yok idi. Düşük akımlı oksijen almakta, ventilatörde izlenmemekteydi. Tüm bu nedenler ile bu bebekte hava embolisine neden olabilecek iatrojenik, nekrotizan enterokolit ve mekanik ventilasyon gibi nedenler ekarte edildi.

Hastaya 30 dakika boyunca respiratuar ve sıvı resusitasyonu ile birlikte kardiyak kompresyon uygulanmıştı. Prematürelerdeki hava embolisi ve uzamış resusitasyon arasındaki ilişkiyi değerlendiren en geniş olgu sayısına sahip çalışma Halbertsma ve arkadaşları tarafından yapılmıştır. Göğüs kompresyonu yapılan 56 olguyu değerlendiren çalışmada 19 olguya 5 dakikanın üzerinde resusitasyon uygulanmış. 14'ü resusitasyona yanıt vermemiş, resusitasyona yanıt vermeyen olguların, 8'inde postmortem MR'da, hava embolisi saptanmış (9). Göğüs kompresyonunun havayı akciğer kapiller yataktan pulmoner venlere kaydırıldığı, sağ, sol atriumda hem geri hemde öne doğru hareketini sağlayarak ventriküllere ve büyük damarlara doğru yer değiştirmesine neden olduğu düşünülmüştür (9).

Hava embolisi patogenezi başka bir çalışmada akciğerlerdeki intestinal havanın lenfatiklere transferi olarak da açıklanmıştır (10). Resusitasyon sırasındaki hava embolisi hayvan çalışmalarında gösterilmiştir (11).

Bizim sistemik hava embolisi olan bebeğimizde prematüre idi ve 5 dakikadan daha fazla süre ile ILCOR'un önerdiği şekilde kardiyak kompresyon uygulanmıştı (12). Halbertsma ve arkadaşlarında değindiği gibi resusitasyon sırasında uygulanan göğüs kompresyon basıncı ve derinliği prematüreler için fazla olabilir ve prematüreye uygulanan göğüs kompresyon derinlik ve basıncını değerlendiren çalışmalara ihtiyaç vardır. Bizim hastamıza uzamış resusitasyon sırasında gelişen hava embolisi tanısı yenidoğan yoğun bakım servisinde bulunan ultrasonografi cihazı ile konulmuş idi.

Uzamış resusitasyonda 5 dakikadan fazla göğüs kompresyonu yapılan prematüreler, yenidoğan yoğun bakım servislerinde bulunan ultrason ile hava embolisi açısından değerlendirilmelidir.

KAYNAKLAR

1. Blanco CE, Rietveld LA, Ruys JH. Systemic air embolism. A possible complication of artificial ventilation. *Acta Paediatr Scand* 1979; 68: 925-927.
2. Fenton TR, Bennett S, McIntosh N. Air embolism in ventilated very low birth weight infants. *Arch Dis Child* 1988; 63: 541-543.
3. Koehne P, Huseman D, Walch E, Bührer C. Diverse outcome after air embolism in nonventilated preterm infants. *Intensive Care Med* 2006; 32: 1674-1675.
4. Levy I, Mosseri R, Garty B. Peripheral intravenous infusion - another cause of air embolism. *Acta Paediatr* 1996; 85: 385-386.
5. Miller T. Systemic air embolism in necrotizing enterocolitis. *AJR Am Roentgenol* 1979; 132: 322.
6. Qazi AQ, Haider ZA, Najam Y. Fatal systemic air embolism in a neonate after cardiopulmonary resuscitation. *APSP J Case Rep* 2015; 6: 11.
7. Andriessen P, Halbertsma F, Lijnschoten VG, Weerdenburg H, Oetomo SB. Systemic air embolism after cardiopulmonary resuscitation in a preterm infant. *Acta Paediatr* 2008; 97: 822-826.
8. Buyukkaya R, Aydın Ö, Hakyemez B, Parlak M. Massive cerebrovascular air embolism during posttraumatic cardiopulmonary resuscitation. *Am J Emerg Med*. 2014; 32: 194.
9. Halbertsma FJJ, Mohns T, Bok AL, Niemarkt HJ. Prevalence of systemic air embolism after prolonged cardiopulmonary resuscitation in newborns: A pilot study. *Resuscitation* 2015; 93: 96-101.
10. Booth TN, Allen BA, Royal SA. Lymphatic air embolism a new hypothesis regarding the pathogenesis of neonatal systemic air embolism. *Pediatr Radiol* 1995; 25: 220-227.
11. Jobe AH, Hilman N, Polglase G, Kramer BW, Kallapur S, Pillow J. Injury and inflammation from resuscitation of the preterm infant. *Neonatology* 2008; 94: 190-196.
12. Perlman JM, Wylie J, Kattwinkel J, Atkins LD, Chamedies I, Goldsmith JP, et. al. Resuscitation and emergency cardiovascular care science with treatment recommendations. *Pediatrics* 2010; 126: 1319-1344.