OLGU SUNUMU/CASE REPORT

Harran Üniversitesi Tıp Fakültesi Dergisi (Journal of Harran University Medical Faculty) 2025;22(4):x-x.
DOI: 10.35440/hutfd.1665762

Kateterizasyon Yaparken Mesane Taşı ile Gelen Nörojen Mesane Hastası: Vaka Takdimi

A Neurogenic Bladder Patient with Bladder Stones During Catheterization: Case Report

Muhammed Nur Karadeniz[1], Muhammed Talha Yayla[1], Burhan Koçbaba[1], Bülent Katı[1]

[1]Harran Üniversitesi Tıp Fakültesi, Üroloji Ana Bilim Dalı, Şanlıurfa, TÜRKİYE

Öz

Mesane içine yabancı cisimler çok çeşitli yollarla ortaya çıkabilir. En sık olarak direk üretradan yabancı cismin mesaneye girmesi veya diğer komşu organlardan perforasyon yoluyla mesaneye geçmesiyle ortaya çıkabilmektedir. Bu olgu sunumunda nörojen mesane nedeniyle temiz aralıklı kateterizasyon (TAK) sonda kullanan ve sonda işlemi sırasında fark edilmeden sondanın iticisinin mesane içine kaçması ve zamanla taşlaşmasıyla oluşan mesane taşı olgusunu sunmayı planladık. Kırk dokuz yaşında kadın hasta tekrarlayan üriner sistem enfeksiyonu nedeniyle yapılan tetkikler sırasında üriner sistem ultrasonografisinde mesanede 45 x 17 mm'lik taş bulunması üzerine sistolitotripsi planlandı. Yapılan sistoüretroskopide mesanede yaklaşık 4,5 cm'lik taş olduğu görüldü ve sistolitotripsi yapıldı. Taş lazer yardımı ile fragmente edildiği sırada taşın içinde yabancı cisim olduğu görüldü. Yabancı cismin etrafındaki taş tamamen fragmente edildikten sonra forseps yardımı ile mesaneden çıkarıldı. Yabancı cismin TAK sonda itici kılıfı olduğu anlaşıldı. Özellikle kadın hastalarda infravezikal obstrüksiyon az olması nedeniyle mesane taşı olan kadın hastalarda mesanede taş oluşumuna zemin hazırlayan yabancı cisim olabileceği unutulmamalıdır. Vakamız bu teoriyi destekler nitelikte olması nedeniyle önemlidir. TAK sonda kullanan hastalara, ayrıntılı bir eğitim verilmesi ve TAK sondanın itici kılıfı hakkında dikkat etmeleri konusunda uyarılmaları son derece önemlidir. Nörojen mesane olan hastalar mesanedeki yabancı cismi hissetmedikleri için geç dönemde başvurabilirler ve genellikle yabancı cisimler taşlaşmış olur.

Anahtar Kelimeler: Mesane taşı, Temiz aralıklı kateterizasyon, Yabancı cisim

Abstract

Foreign bodies can occur in the bladder in many ways. Most commonly, it can occur when a foreign body enters the bladder directly from the urethra or passes into the bladder through perforation from other adjacent organs. In this case report, we planned to present a case of bladder stone that occurred when a TAK (clean intermittent catheterization) catheter was used due to neurogenic bladder and the pusher of the catheter escaped into the bladder without being noticed during the catheterization procedure and calcified over time. A 49-year-old female patient was planned to undergo cystolithotripsy due to a 45 x 17 mm stone in the bladder during the examinations performed due to recurrent urinary tract infection. Cystourethroscopy revealed a stone of approximately 4.5 cm in the bladder and cystolithotripsy was performed. When the stone was fragmented with the help of laser, it was seen that there was a foreign body inside the stone. After the stone around the foreign body was completely fragmented, it was removed from the bladder with the help of forceps. It was understood that the foreign body was the pusher sheath of the TAK catheter. It should not be forgotten that there may be a foreign body that paves the way for stone formation in the bladder in female patients with bladder stones, especially because infravesical obstruction is less in female patients. Our case is important because it supports this theory. It is extremely important that patients using TAK catheters are given detailed training and warned to be careful about the pusher sheath of the TAK catheter. Patients with neurogenic bladder may present at a late stage because they cannot feel the foreign body in the bladder, and the foreign bodies are usually petrified.

Keywords: Bladder calculi, Clean intermittent catheterization, Foreign body

Sorumlu Yazar: Muhammed Nur Karadeniz, Harran Üniversitesi Tıp Fakültesi, Üroloji Ana Bilim Dalı, Şanlıurfa, TÜRKİYE

E-mail: m.n.karadeniz@hotmail.com / **ORCID ID:** 0000-0001-7580-7763

Geliş Tarihi: 26.03.2025 / **Kabul Tarihi:** 01.09.2025

Nasıl Aıf Yapılır?: Karadeniz MN, Yayla MT, Koçbaba B, Katı B. Kateterizasyon Yaparken Mesane Taşı ile Gelen Nörojen Mesane Hastası: Vaka Takdimi. Harran Üniversitesi Tıp Fakültesi Dergisi (Journal of Harran University Medical Faculty) 2025;22(4):x-x. DOI: 10.35440/hutfd.1665762.

Bu dergide yayınlanan makaleler Creative Commons Atıf-GayriTicari-AynıLisanslaPaylaş 4.0 Uluslararası Lisansı ile lisanslanmıştır.
Articles published in this journal are licensed under a Creative Commons Attribution-NonCommercial-ShareAlike 4.0 International License.

Giriş

Gelişmiş ülkelerde mesane taşı tüm üriner sistem taş hastalarının sadece %5'ini oluşturmaktadır (1). Tüm mesane taşları erkeklerde sık olup, %5'i kadınlarda görülmektedir. En sık nedenler; mesane veya mesane boynuna atılan sentetik sütür veya mesh gibi yabancı cisimler ve mesane çıkım obstrüksiyonudur (2). Kronik idrar yolu enfeksiyonları, anatomik ve nörojenik bozukluklara bağlı işeme bozuklukları ve metabolik sendromlar mesane taşları için diğer önemli risk faktörleridir (3). Çocuklarda özellikle proteinden fakir diyetlere bağlı beslenme bozukluklarında mesane taşları görülebilir (1). Mesane içi yabancı cisimler en sık direk üretradan yabancı cismin mesaneye girmesi veya diğer komşu organlardan perforasyon yoluyla mesaneye geçmesi nedeniyle de ortaya çıkabilmektedir. (4). Bazı olgularda kendi kendine üretraya yabancı cisim sokulması da mesanede yabancı cisim nedeni olabilir. Bu durum genellikle psikolojik rahatsızlığı olan hastalarda cinsel tatmin amaçlı karşımıza çıkabilir (5). Hastalar asemptomatik olabileceği gibi; sıklıkla idrarda yanma ve sık idrara çıkma gibi irritatif semptomlar veya idrarda kanama şikâyeti ile hastaneye başvururlar. Radyolojik olarak çeşitli görüntüleme yöntemler ile genellikle tanı konulmaktadır. Ancak kesin tanı için sistoskopi gereklidir. Lazer yardımlı endoskopik taş fragmantasyonunun dışında; ekstra korporeal şok dalga litotripsi (ESWL), mesaneye perkütan girişli yöntemler, açık veya laparoskopik mesane taşı ameliyatları ve bunların kombinasyonu olarak uygulanan cerrahiler seçilmiş vakalarda uygulanabilmektedir (6).

Bizde mesane taşı nedeniyle opere ettiğimiz ve altında yabancı cisim çıkan bu vakayı sunmayı amaçladık.

Olgu Sunumu

Kırk dokuz yaş kadın hasta tarafımıza 2 aydır tekrarlayan üriner sistem enfeksiyonu ve temiz aralıklı kateterizasyon (TAK) aralarında idrar yapamama şikayeti ile başvurdu. Hasta 1 sene önce bel fıtığı nedeniyle opere olduğunu ve operasyon sonrası parapleji geliştiğini belirtiyor. Ek hastalık ve ilaç kullanma öyküsü yok. Fizik muayenede bilateral alt ekstremitelerde duyu ve motor kaybı olduğu görüldü.

Bel fıtığı operasyonundan 6 ay sonra çekilen ürodinami sonrası flask tip nörojen mesane tanısı konan hastaya günde 6 defa TAK sonda kullanması önerilmiş. Hasta TAK sonda tedavisini düzenli uyguladığını ve kateterizasyon aralarında az da olsa idrar çıkışı olduğunu ama son iki aydır TAK aralarında çıkan idrarın da artık çıkmadığını belirtti. Tekrarlayan üriner sistem enfeksiyonu şikâyeti de olan hastadan idrar kültürü ve üriner sistem ultrasonografi (USG) istendi. İdrar kültüründe üreme olan hasta yatırılarak intravenöz antibiyotik tedavisi başlandı. Ultrasonografide mesanede 4,5 cm'lik taş olduğu ve üst üriner sistemin olağan olduğu raporlandı. Hastaya mesane taşı açısından kontrastsız abdomen bilgisayarlı tomografi istendi. Bilgisayarlı tomografide ve direk üriner sistem grafisinde mesanede 45 x 17 mm taş olduğu görüldü (Resim 1). Hasta idrar kültürü steril gelmesi üzerine anestezi hazırlığı sonrası elektif şartlarda opere edildi.

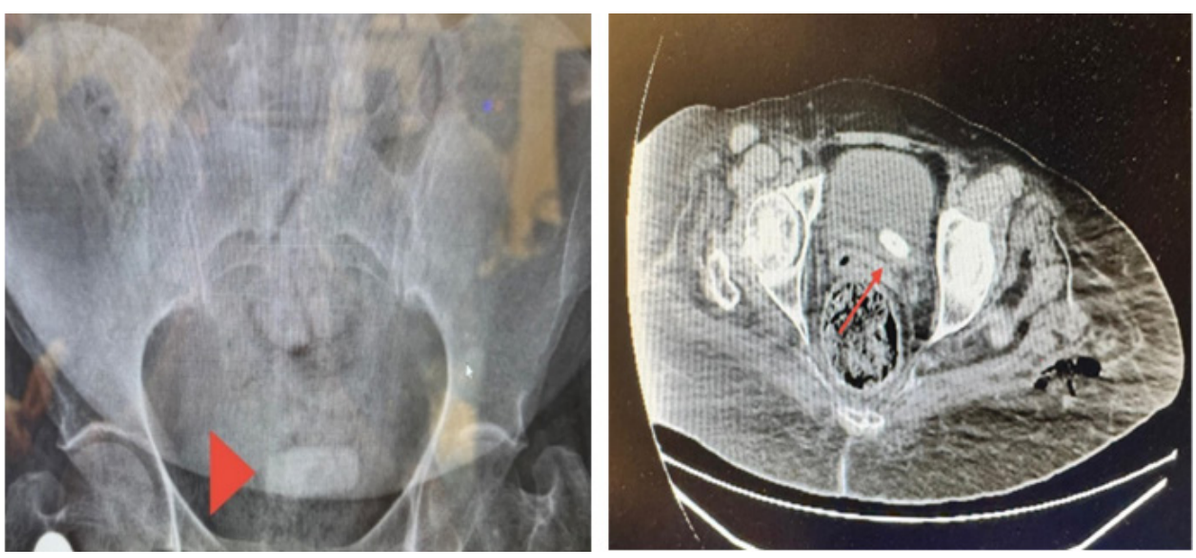

Resim 1. Taşın direk üriner sistem grafisi (DUSG) ve bilgisayarlı tomografideki görünümü

Hastanın nörojen mesane olması ve elimizde thulium fiber lazer olması nedeniyle hastaya sistolitotripsi yapılmaya karar verildi. Hasta litotomi pozisyonunda 17 french (F) sistoskop ile eksternal üretral meatustan girilerek öncelikle sistoüretroskopi yapıldı. Üretra lümeninde patoloji izlenmedi. Mesane ve her iki üreteral orifis olağan izlendi, mesane kapasitesinin artmış olduğu görüldü. Mesane lümeninde yaklaşık 4,5 cm lik taş saptandı. Ardından Thulium fiber lazer (400 joule ve 40 Hz) ile taş fragmente edilmeye başlandı. Taş fragmente edildikçe içinde yabancı cisim olduğu görüldü (Resim 2). Yabancı cismin etrafındaki taş tamamiyle fragmente edilerek yabancı cisim ortaya çıkarıldı (Resim 2).

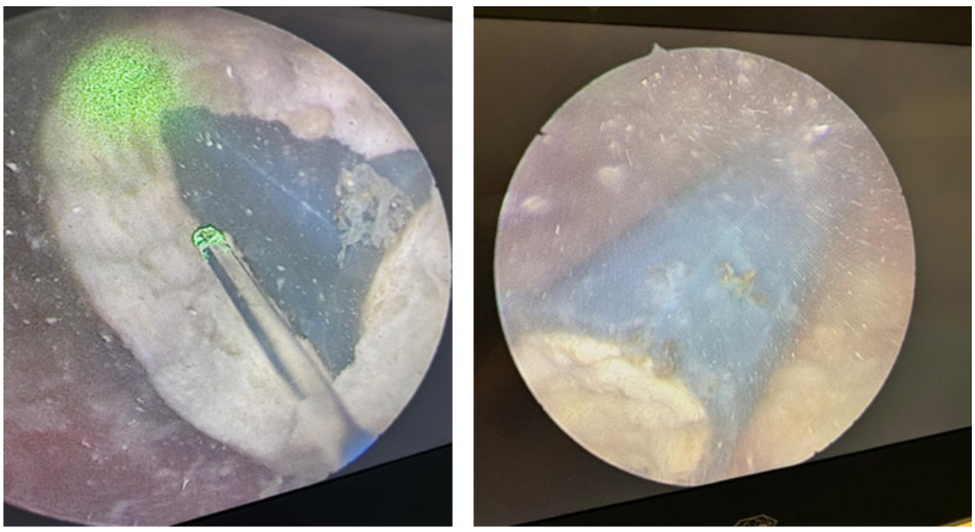

Resim 2. Sistolitotripsi sırasında çekilmiş görüntüler

Mesanedeki cisim yabancı cisim forseps yardımı ile üretradan çıkarıldı (Resim 3). Çıkarılan parçanın TAK setindeki sondanın itici parçası olduğu anlaşıldı (Resim 4).

Ardından mesanedeki taş parçaları irrigasyon ile çıkarıldı. Başka taş ve patoloji izlenmemesi üzerine 16 french iki yollu foley sonda takılarak işleme son verildi. Postoperatif dönem takiplerinde sorunu olmayan hasta ertesi gün sondası çıkarılarak oral antibiyotik tedavisi ile taburcu edildi. Bir hafta sonraki poliklinik kontrolünde hasta aktif şikayeti olmadığını belirtti. Hastadan olgu sunumu için aydınlatılmış yazılı onam alındı.

Resim 3. Mesaneden çıkarılan yabancı cisim

Resim 4. TAK sonda setinin içindeki itici kılıf (kırmızı ok ile gösterilmiş)

Tartışma

Kadın hastalarda mesane taşı idrar yapmanın aksadığı anatomik bozukluklar, mesane kasılmasını bozan nörolojik hastalıklarda, tekrarlayan üriner sistem enfeksiyonlarında, mesane içi yabancı cisim varlığında veya üst üriner sistemden mesaneye düşen taşların mesaneden düşmemesine bağlı oluşabilir (7,8).

Anatomik bozukluk ya da nörolojik hastalıklar sonucunda mesanede adinamik bir kısmın olması veya detrusör sfinkter dissinerjisinde, mesanenin tam boşalmamasına bağlı oluşan rezidüel idrar mesanede taş oluşması için diğer bir predispozan faktördür (8,9). Spinal kord travmasından sonra nörojen mesane gelişen; kalıcı foley sondası bulunan hastalarda mesane taşı oluşum riski %4 iken, TAK uygulayan hastalarda %0,2 olarak bulunmuştur (9).

Bu risk faktörleri arasında en önemlisi taş oluşumunu tetikleyen yabancı cisim olmasıdır. Yabancı cisimler pelvik organ prolapsuslarının cerrahi onarımları sırasında kullanılan cerrahi sütur materyalleri, unutulan sargı bezleri, inkontinans ameliyatlarında sentetik meshlerin mesaneden geçmesi veya rahim içi araç gibi intrauterin yabancı cisimlerin mesaneye migrate olması sonucu oluşabilirler (10). Bu yabancı cisimler özellikle bizim vaka da olduğu gibi nörolojik mesanesi olan hastalarda farkedilmeyip ileri dönemde taşlaşmış olarak karşımıza çıkmaktadır. Bizim vakamızda da nörojen mesane nedeniyle TAK sonda kullanan hastanın sondanın itici aparatının mesane boşaltılması sırasında mesaneye kaçtığını fark etmemesi nedeniyle yabancı cisim kaynağı olmuştur (Resim 4). Zamanla üzeri taşlaştıktan sonra hasta tarafımıza başvurmuş. Sistoüretroskopi de taş fragmente edilmeye başlanınca içinde yabancı cisim olduğu anlaşılmıştır.

Mesane taşı hastaları genel olarak idrarda kanama ve irritasyona bağlı sık idrar çıkma veya idrarda yanma gibi şikayetler tariflerler. İdrar kaçırma, urgency, pollaküri, terminal hematüri ve kronik enfeksiyonlar görülebilecek diğer semptomlardır (11). Mevcut vakamızda da hasta obstrüksiyon ve kronikleşen idrar yolu enfeksiyonu ile tarafımıza başvurdu. Hastaya öncelikli olarak idrar yolu enfeksiyonu açısından antibiyotik tedavisi verildi. Mesane taşı açısından şüphe uyandıran olgularda ilk olarak üriner ultrasonografi, direk üriner sistem grafisi istenir. Gerektiğinde kontrastsız bilgisayarlı tomografi görüntülemeleri opak olan ve olmayan mesane taşlarının tanısında daha ayrıntılı bilgiler vermekte olup mesane taşlarının sistoskopi ile direk görülmesi kesin tanısını koydurur ve eş seanslı tedavi imkanı da sağlamaktadır (12). Bizde mevcut vakamızda öncelikle üriner sistem ultrasonografisi çektiğimiz hastaya taş şüphesi olması üzerine kontrastsız abdomen bilgisayarlı tomografi çektik. Ardından tanı ve tedavi amacıyla sistoüretroskopi yaparak tedavisini sağladık. Bazı hastalarda mesane taşları üreter orifislerine migrate olup hidronefroza da neden olabileceği unutulmamalıdır. Kati et al. (13) mesanede foley sonda parçası kalan hastada yabancı cismin sol üreter orifisine migrate olup taşlaştığını ve buna bağlı sol böbrekte hidronefroz oluştuğunu göstermiştir. Bu nedenle bu hastalarda hidronefroz açısından üst üriner sistem görüntüleme yapılması unutulmamalıdır.

Bazı araştırmalarda mesane taşlarının ESWL ile tedavisinin %75-100 aralığında başarı sağladığı bulunmuş olsa da Torricelli ve ark. (14) tarafından bu başarı oranı diğer yöntemlere kıyasla az olması nedeniyle küçük boyutlu mesane taşı olan hastalarda ve yüksek cerrahi riski olan seçilmiş hasta grupları dışında kullanılmasını önermemektedir. Mesane de yabancı bir cisme bağlı olarak taş gelişmiş olan hastalarda bu tedavi yöntemi ile yabancı cisim çıkarılamadığı için başarısız olacağı da unutulmamalıdır. Endoskopik olarak taş fragmente etme yöntemleri; mekanik, ultrasonik, elektrohidrolik, manuel litotripsi, holmium: Yag laser ve thulium fiber lazer kullanılabilir. Laser teknolojisinin gelişmesi ile mesane taşlarının endoskopik yöntemlerle tedavisi son yıllarda daha da artış göstermektedir. Bizde kliniğimizde thulium fiber lazer olması nedeniyle lazer yöntemiyle tedavi seçeneğini kullandık. Daha önce holmium: Yag lazer de kullandığımız için thulium fiber lazerin operasyon süresi açısından çok avantajlı olması ve diğer yöntemlere kıyasla komplikasyon görülme sıklığı az olduğu için büyük mesane taşlarında da sık kullandığımız bir yöntemdir.

Ikari ve ark. (15) büyük mesane taşları için tanımladıkları perkütan olarak mesane taşının tedavisinin %85-100 arasında yüksek bir başarıya sahip olduğunu belirtmişlerdir. Fakat mesanede tümörü olması, herni ameliyatları sonrası defekt alanına mesh yerleştirilmiş olması, artifisyel sfinkterli, geçirilmiş abdominopelvik operasyon öyküsü olması, radyoterapi tedavisi almış olması, üriner sistem veya batın duvarında aktif enfeksiyonu olması perkütan yöntem için kontrendikasyondur (16). Eş zamanlı divertikül varlığı, açık prostatektomi operasyonu planlanıyorsa, başarısız endoskopik girişim öyküsü varsa, perkütan girişime engel kontrendike bir durum veya taş yükü fazlalığı durumlarında ise açık mesane taşı operasyonu önerilmektedir (17). Mevcut vakamızda yabancı cismin etrafındaki taş tamamiyle fragmente edildikten sonra yabancı cisim forsepsi ile çıkarılabildi. Ama üretradan çıkamayacak büyüklükte yabancı cisimler olması halinde açık veya perkütan cerrahi gibi ek girişimlere de ihtiyaç duyulabileceği unutulmamalıdır.

Mesanede yabancı cisim olması, sık tekrarlayan idrar yolu enfeksiyonuna sebep olan nadir rastlanan ürolojik rahatsızlıktır. Özellikle kadın hastalarda infravezikal obstrüksiyon az olması nedeniyle mesane taş olması durumunda mesane içerisinde taş oluşumuna zemin hazırlayan yabancı bir cismin olabileceği unutulmamalıdır. Mevcut vakamızda da olduğu gibi özellikle TAK sonda kullanan kadın hastalara, TAK sonda kullanımı açısından ayrıntılı bir eğitim verilmesi ve sondanın iticisi hakkında dikkat etmeleri konusunda uyarılmalı son derece önemlidir. TAK sonda işlemi yapılmadan önce eller sabunla yıkanmalı ve mümkünse

steril eldiven kullanılmalıdır. Kendinden kayganlaştırıcılı (hidrofilik) kateter paketinin içindeki kayganlaştırıcı jel patlatılarak kataterin her yerine temas etmesi sağlanır. Kateter üzerindeki hareketli itici ile yavaş ve dikkatli şekilde üretra içine gönderilir; idrar akışı başladıktan sonra 1-2 cm daha ilerletilir. Mesane tamamen boşalana kadar beklenmeli; kateter ardından dikkatli bir şekilde çıkarılır ve atılır. Nörojen mesane olan bu hasta grubu mesanedeki yabancı cismi hissetmedikleri için geç dönemde başvurabilirler ve genellikle yabancı cisimler taşlaşmış olur. ESWL ile tedavi edilmek istenirse yabancı cisim mesanede kalmaya devam edeceğinden taş oluşumu tekrarlayacaktır. Bu risk faktörleri olan mesane taşı hastalarında hem tanı hem tedavi için sistoskopi yapılması son derece önemlidir. Yabancı cismin özellikleri de dikkate alınarak, ilk tedavi seçeneği olarak endoskopik taş tedavisi tercih edilmesi önerilmektedir. Yabancı cisim üretradan dışarı çıkarılamayacak büyüklükte ise açık veya perkütan tedavi yöntemleri de düşünülebilir.

Hasta Onay: *Hastadan onay alınmıştır.*
Yazar Katkıları:
Konsept: M.N.K., M.T.Y., B.K., B.K.
Literatür Tarama: M.N.K., M.T.Y., B.K., B.K.
Tasarım: M.N.K., M.T.Y., B.K., B.K.
Veri toplama: M.N.K., M.T.Y., B.K., B.K.
Analiz ve yorum: M.N.K., M.T.Y., B.K., B.K.
Makale yazımı: M.N.K., M.T.Y., B.K., B.K.
Eleştirel incelenmesi: M.N.K., M.T.Y., B.K., B.K.
Çıkar Çatışması: *Yazarlar çıkar çatışması olmadığını bildirmişlerdir.*
Finansal Destek: *Bu çalışma herhangi bir fon tarafından desteklenmemiştir.*

Kaynaklar

1. Schwartz BF, Stoller ML. The vesical calculus. Urol Clin North Am. 2000;27:333-346.
2. Drach GW. Urinary lithiasis: etiology, diagnosis, and medical management. In: Walsh PC, Retick AB, Stamey TA, eds. Campbell's Urology. 6th ed. Philadelphia: WB Saunders; 1992:2085-2156.
3. Ali SH, Rifat UN. Etiological and geographical study on urolithiasis in Iraq. Pediatr Nephrol. 2005;20:1453-1457.
4. Kochakarn W, Pummanagura W. Foreign bodies in the female urinary bladder: 20-year experience in Ramathibodi Hospital. Asian J Surg. 2008;31(3):130-133.
5. Fikri O, Özkan A, Kurtuluş OF, Balcı MBC, Hazar Aİ, Nuhoğlu B. Üretra Darlığı Olan Bir Hastada Saptanan Mesane İçi Yabancı Cisim: Olgu Sunumu. J Acad Res Med. 2012;2(2):82-84.
6. Yenice MG, Şahin S, Ekşi M, Atar FA, Şeker KG, Tuğcu V. Bladder Stones as an Etiological Factor that Must Be Kept in Mind Due to Their Increased Incidence in Female Patients with Lower Urinary Tract Complaints. J Acad Res Med. 2017;7(1):7-10.
7. Yoshida O. A chronological and geographical study on urolithiasis in Japan. Jpn J Endourol ESWL. 1990;3:5.
8. Wai CY, Margulis V, Baugh BR, Schaffer JI. Multiple vesical calculi and complete vaginal vault prolapse. Am J Obstet Gynecol. 2003;189:884-885.
9. Ord J, Lunn D, Reynard J. Bladder management and risk of bladder stone formation in spinal cord injured patients. J Urol. 2003;170:1734-1737.
10. Peyromaure M, Dayma T, Zerbib M. Development of a bladder stone following a tension-free vaginal tape intervention. J Urol. 2004;171:337.
11. Stav K, Dwyer PL. Urinary bladder stones in women. Obstet Gynecol Surv. 2012;67:715-725.
12. Granados EA, Riley G, Rios GJ, Salvador J, Vicente J. Self introduction of urethro vesical foreign bodies. Eur Urol. 1991;19:259-261.
13. Kati B, Polat EC, Turan U. Intravesical Foreign Body Causing Unilateral Hydronephrosis: Case Report. Turkiye Klinikleri J Urol. 2013;4(3):134-136.
14. Torricelli FC, Mazzucchi E, Danilovic A, Coelho RF, Srougi M. Surgical management of bladder stones: literature review. Rev Col Bras Cir. 2013;40:227-233.
15. Ikari O, Netto NR Jr, D'Ancona CA, Palma PC. Percutaneous treatment of bladder stones. J Urol. 1993;149:1499-1500.
16. Badlani GH, Douenias R, Smith AD. Percutaneous bladder procedures. Urol Clin North Am. 1990;17:67-73.
17. Bhatia V, Biyani CS. Vesical lithiasis: Open surgery versus cystolithotripsy versus extracorporeal shockwave therapy. J Urol. 1994;151:660-662.