

# Başağrısının Nadir Bir Nedeni: Süperior Konka Aşırı Pnömatizasyonu

## A Rare Cause of Headache: Superior Concha Over Pneumatization

Gökçe Şimşek<sup>1</sup>, Cem Saka<sup>2</sup>, Erkan Vuralkan<sup>3</sup>, Ömer Serin<sup>4</sup>, İstemihan Akın<sup>2</sup>

1Kırıkkale Üniversitesi Tıp Fakültesi, KBB Anabilim Dalı, Kırıkkale.

2Dışkapı Yıldırım Beyazıt Eğitim ve Araştırma Hastanesi, KBBKliniği, Ankara.

3Trabzon Kanuni Eğitim ve Araştırma Hastanesi, KBB Kliniği, Ankara.

4Yozgat Devlet Hastanesi, KBB Kliniği, Yozgat.

### ÖZET

Pnömatize süperior konka nadir bir başağrısı sebebidir. Nazal endoskopi, tanı için yetersiz kalabilir ve tanının doğrulanması için koronal bilgisayarlı tomografi gerekir. Medikal tedaviye rağmen 6 aydır baş ağrısı yakınması olan 52 yaşında bayan hasta kliniğimize başvurdu. Muayene ve görüntüleme yöntemleri sonucunda süperior konkada aşırı pnömatizasyon saptanan hastaya endoskopik sinüs cerrahisi uygulandı. Postoperatif dönemde hastanın şikayetlerinin gerilediği izlendi.

**Anahtar Kelimeler:** Süperior konka, konka bülloza, paranazal sinüs bilgisayarlı tomografi, endoskopik konka cerrahisi.

**Türkçe Kısa Makale Başlığı:** Süperior konka ve başağrısı

### ABSTRACT

Pneumatized superior concha is a rare cause of headache. Nasal endoscopy may not give sufficient information for diagnosis and coronal computerized tomography might be needed to confirm the exact diagnosis.

A 52-year-old female patient with a complaint of chronic headache unresponsive to medical treatment for 6 months was admitted to our clinic. Endoscopic sinus surgery was commenced after the diagnosis of over pneumatized superior concha by physical examination and imaging techniques. Patient's complaints were relieved after the operation.

**Key words:** Superior concha, concha bullosa, paranasal sinus computerized tomography, endoscopic concha surgery.

**İngilizce Kısa Makale Başlığı:** Superior concha and headache

### İletişim (Correspondence):

Yard. Doç. Dr. Gökçe Şimşek

Kırıkkale Üniversitesi Tıp Fakültesi, KBB Anabilim Dalı, Kırıkkale

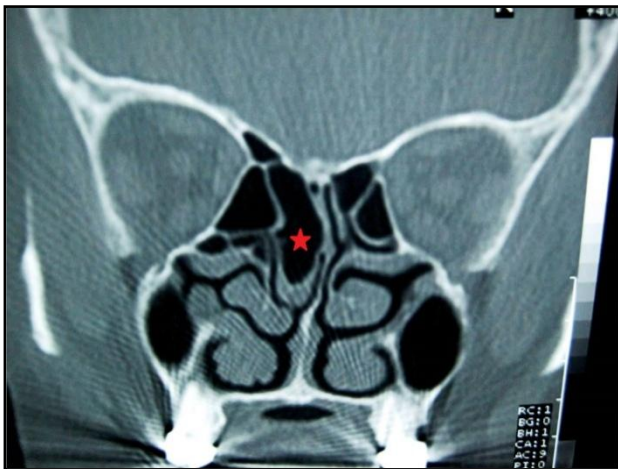
Tel: 05062417502 / E-Mail: gokcesimsek@aol.com

## GİRİŞ

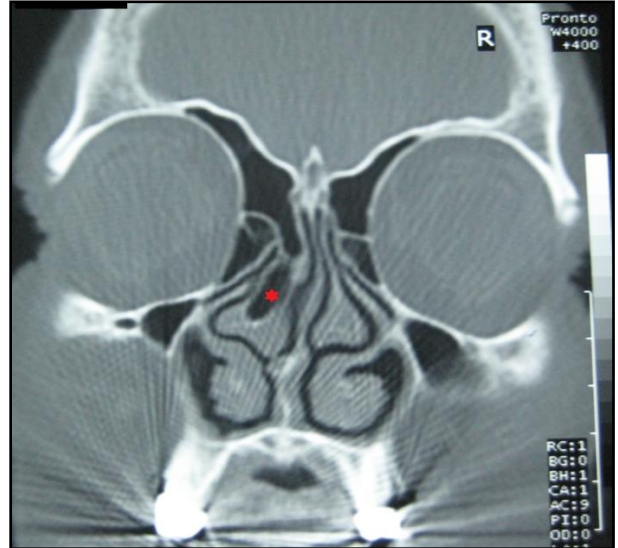
Kulak burun boğaz hastalıklarında baş ağrısı en çok akut-kronik sinüzit ile ilişkili olarak görülür ancak migren, temporomandibuler eklem patolojileri, vasküler baş ağrıları, otalji ve nöraljilere bağlı olarak da ortaya çıkabilir (1). Septum deviasyonu, konka pnömatizasyonu ve konka bülloza, nazal tümörler, unsinat çıkıntı defleksiyonu, ethmoid bulla varyasyonları başağrısına neden olan ve daha nadir görülen nazal patolojilerdir (2). Konkanın pnömatizasyonuna konka bülloza adı verilir. Septum deviasyonundan sonra %33,8 oranı ile burnun 2. en sık anatomik varyasyonudur (3). Genellikle orta konkada, çok daha az olarak üst konkada, nadir olarak alt konkada görülür (4,5). Bu yazıda kronik baş ağrısı yakınması olan ve superior konka bülloza tanısı koyulan bir olgu sunuldu.

## OLGU SUNUMU

52 yaşında bayan hasta, 6 aydır olan baş ağrısı, retrooküler ağrı ve burun tıkanıklığı şikayetleri ile kliniğimize başvurdu. Mevcut yakınmaları rinosinüzite bağlanan, 3 kez medikal tedavi alan ve fayda göremeyen hastaya yapılan diagnostik nazal endoskopide sağ konkanın hipertrofik görünümü dışında patoloji izlenmedi. Koronal planda istenen paranasal sinüs bilgisayarlı tomografi (BT) tetkikinde sağ tarafta septuma temas eden sağ süperior konkada oldukça büyük pnömatizasyon ile sağ orta konkada büllozite izlendi (Resim 1-2).



Resim-1: Koronal planda çekilmiş paranasal sinüs BT'de süperior konka aşırı pnömatizasyonu görülmektedir (★)



Resim-2: Koronal planda çekilmiş paranasal sinüs BT'de sağ orta konka bülloza izlenmektedir (★)

Hastaya lokal anestezi altında endoskopik olarak süperior ve orta konka bülloza rezeksiyonu uygulandı. Postoperatif dönemi sorunsuz olan hastanın şikayetlerinin gerilediği izlendi.

## TARTIŞMA

Üst konka ethmoid kemiğin bir uzantısıdır ve superior meatusun medial kenarını oluşturur. Orta konkanın yarısı büyüklüktedir ve onun üst yarısına komşuluk gösterir. Superiorda kafa tabanı ile, posteriorda ise sfenoid ve etmoid kemiklerle ilişkilidir. Sıklıkla orta konkada görülen konka bülloza nadiren üst ve alt konkalarda yerleşen bir varyasyondur.

1939 yılında Van Alyea kadavralarla yaptığı çalışmada ilk kez superior konka pnömatizasyonunu bildirmiştir (6). Ariyurek ve ark. cerrahi öncesi paranasal BT yapılan 52 hastada pnömatize superior konka oranını %48 olarak bildirmişler ve bu olguların %21'inde pnömatizasyonu bilateral olarak saptamışlardır (7). Superior konka pnömatizasyonunun çoğu olguda asemptomatik olduğu, ancak nadiren tekrarlayan rinosinüzit, nazal polipler, başağrısı ile ilişkili semptomlara yol açabileceği bildirilmiştir (7). Genişlemiş superior konkanın nazal septum ve orta konka arasındaki alana baskı yaparak intranasal mukozal temasa neden olduğu ve baş ağrısına yol açtığı ileri sürülmüştür (5).

Superior nazal kavitenin endoskopik yolla değerlendirilmesi genellikle zordur ve literatürde bu bölge “unutulmuş konka” olarak isimlendirilmiştir (8). Bu nedenle konka patolojileri şüphesi ile operasyon planlanan hastalarda, bu bölgenin anatomisini net bir şekilde ortaya koyan paranazal BT tetkiki son derece yardımcıdır. Sunduğumuz olguda olduğu gibi koronal kesit BT’de kafa tabanı inferiorunda ve septum komşuluğunda pnömatize hücrelerin görülmesi tanı için yeterlidir.

Tedavi gerektiren semptomatik olgularda endoskopik redüksiyon seçkin yöntemdir (5-7). Lokal anestezi altında endoskopik yolla parsiyel konka rezeksiyonu için bu kısıtlı alana ulaşamayabilir çünkü bu alanda cerrahi manipülasyon orta konkada olduğu gibi konforlu değildir (6). Bizim olgumuzda ise superior konka rezeksiyonu endoskopik yolla tam olarak gerçekleştirildi.

Baş ağrısı olan olgularda parsiyel superior türbinektomi, septum ve mukozanın superior konka ile olan temasını keseceğinden semptomların giderilmesinde çok etkilidir (8). Biz de olgumuzda endoskopik yolla superior konka rezeksiyonu uyguladık. Cerrahi sırasında deneyimin önemli olduğu, doku frajilitesi ve kafa tabanı komşuluğu nedeniyle BOS kaçağı gibi ciddi komplikasyonların gelişebileceği bildirilmiştir (8).

Sonuç olarak kronik nazal yakınmaları ve ilişkili semptomları olan hastalarda superior konka aşırı pnömatizasyonu gibi nadir varyasyonlar akılda tutulmalıdır. Bu olgularda en uygun tedavi ESC’dir.

#### KAYNAKLAR:

1. Harrison L, Jones NS. Intranasal contact points as a cause of facial pain or headache: a systematic review. Clin Otolaryngol. 2013;38:8-22. Review.
2. Levine HL. Otorhinolaryngologic causes of headache. Med Clin North Am 1991;75(3):677-92.
3. Güney A, Koşar U, Karakaş HM, Aybers O. Kronik sinüzit ve anatomik varyasyonlar. KBB ve Baş Boyun Cerrahisi Dergisi 1995;3:227-30

4. Christmas DA, Ho SY, Yanagisawa E. Concha bullosa of a superior turbinate. Ear Nose Throat J 2001;80:692-4.

5. Braun H, Stammberger H. Pneumatization of turbinates. Laryngoscope 2003;113:668-72.

6. Kanowitz SJ, Nusbaum AO, Jacobs JB, Lebowitz RA. Superior turbinate pneumatization in patients with chronic rhinosinusitis: prevalence on paranasal sinus CT. Ear Nose Throat J. 2008;87:578-9.

7. Ariyurek OM, Balkanci F, Aydingoz U, Onerci M. Pneumatized superior turbinate: A common anatomic variation? Surg Radiol Anat 1996;18:137-9

8. Clerico DM. Pneumatized superior turbinate as a cause of referred migraine headache. Laryngoscope 1996;106:874-9.