

# Dış Kulak Yolunda Yabancı Cisim Saptanan Olguların Değerlendirilmesi

## Evaluation of Patients with External Auditory Canal Foreign Body

Yakup Yegin<sup>1</sup>, Mustafa Çelik<sup>2</sup>, Burak Olgun<sup>2</sup>, Baver Maşallah Şimşek<sup>1</sup>, Ahmet Altıntaş<sup>3</sup>, Fatma Tülin Kayhan<sup>2</sup>

<sup>1</sup>Van Bölge Eğitim ve Araştırma Hastanesi, Kulak Burun Boğaz Hastalıkları Kliniği, Van, Türkiye

<sup>2</sup>Bakırköy Dr. Sadi Konuk Eğitim ve Araştırma Hastanesi, Kulak Burun Boğaz, Baş ve Boyun Cerrahisi Kliniği, İstanbul, Türkiye

<sup>3</sup>Fatih Medikalpark Hastanesi, Kulak Burun Boğaz Baş ve Boyun Cerrahisi Kliniği, İstanbul, Türkiye

### ÖZ

**GİRİŞ ve AMAÇ:** Dış kulak yolunda yabancı cisim olan olguların demografik özellikleri, tedavi yönetimi ve çıkarılan yabancı cisimlerin özellikleri değerlendirmek.

**GEREÇ ve YÖNTEM:** Çalışmaya dış kulak yolunda yabancı cisim olan 233 olgu (91 kadın 142 erkek; ort.yaş 13.04±15.48 yıl, dağılım: 3 ay- 72 yıl) dahil edildi. Tüm olguların dosyaları, yaş, cinsiyet, yabancı cismin cinsi, şekli, rengi, hangi tarafta olduğu, uygulanan tedavi ve komplikasyonlar açısından değerlendirildi.

**BULGULAR:** Yabancı cisimler 104 olguda (%44.6) sol kulak, 118 olguda (%50.6) sağ kulak, 11 olguda (%4.8) ise her iki kulakta saptandı. En sık saptanan yabancı cisimlerin %38.6'sı (n=90) boncuk, %16.7'si (n=39) kulak çöpü pamuğu ve %15'i (n=36) oyuncak idi. Yabancı cisimlerin %91.8'i renkli ve %8.2'si renksiz idi. Yabancı cisimler 15 olguda (%6.4) ameliyathane şartlarında genel anestezi altında çıkartıldı.

**TARTIŞMA ve SONUÇ:** Dış kulak yolu yabancı cisimleri, kulak burun boğaz (KBB) acilleri arasında en sık görülen acillerdendir. Dış kulak yolu yabancı cisimleri, komplikasyonlardan korunmak için uygun teknik ve aletlerle deneyimli KBB hekimi tarafından çıkarılmalıdır. Eğitim almamış ve bu konuda deneyimi eksik kişilerce yapılan çıkarma denemeleri komplikasyonlara yol açmaktadır.

**Anahtar Kelimeler:** Boncuk, kulak, yabancı cisim, çocuk

### ABSTRACT

**INTRODUCTION:** To evaluate the demographic data and treatment methods of patients with external auditory canal and the properties of foreign bodies.

**METHODS:** In total, 233 patients (91 females 142 males; average age 13.04±15.48; range 3 months –72 years) who were diagnosed with foreign bodies in external auditory canal. All patients files were evaluated in terms of age, gender, the type, shape and color of foreign bodies, side of presentation, treatment protocols and complications.

**RESULTS:** Foreign bodies were detected in left ear in 104 patients (%44.6), in right ear in 118 patients (%50.6) and in bilateral in 11 patients (%4.8). The most common foreign bodies in external auditory canal are beads in 90 patients (%38.6), cotton buds in 39 patients (%16.7) and plastic toy parts in 36 patients (%15). Majority (%91.8) of foreign bodies has a color while %8.2 of foreign bodies are colorless (transparent). Fifteen (%6.4) of all patients required general anaesthesia for foreign body extraction in operating condition.

**DISCUSSION and CONCLUSION:** Foreign bodies in external auditory canal are common among emergency problem in the field of otorhinolaryngology. Aural foreign bodies should be extracted by an experienced otorhinolaryngologist using suitable techniques and tools to prevent complications. Removal attempts by untrained health professionals and lack of experience in foreign body management induce to complications.

**Keywords:** Bead, ear, foreign body, child.

### İletişim / Correspondence:

Dr. Mustafa ÇELİK

Bakırköy Dr. Sadi Konuk Eğitim ve Araştırma Hastanesi, Kulak Burun Boğaz Baş ve Boyun Cerrahisi Kliniği, İstanbul, Türkiye

E-mail: dr.mcelik@yahoo.com

Başvuru Tarihi: 14.09.2016

Kabul Tarihi: 08.01.2017

## GİRİŞ

Kulak burun boğaz (KBB) acilleri arasında dış kulak yoluna yabancı cisim kaçması oldukça sık görülen bir durumdur. Yapılan bir çalışmada, kulak, burun ve boğaz bölgelerinde saptanan yabancı cisimlerin en fazla oranda (%68.7) dış kulak yolunda izlendiği bildirilmiştir (1). Dış kulak yolu yabancı cisimlerinin büyük çoğunluğu beş yaş altındaki çocuklarda görülmekte ve bu yaş grubundaki çocuklarda dış kulak yolunda yabancı cisim saptanma oranları %57 ile %80 arasında bildirilmektedir (2-4). Çocukların gelişim evrelerinde deneysel öğrenme çok önemli bir yer tutar ve çoğu çocuk el koordinasyonunu sağladıktan sonra buldukları yabancı cisimleri ağız, burun, kulaklarına sokma eğiliminde olurlar. Yabancı cismin özelliği çok önemli olmasa da, ekmek, pamuk, kağıt, boncuk, plastik maddeler, silgi parçacıkları, mısır parçacıkları, bitkiler ve canlı yabancı cisimleri kulaklarına sokabilirler (1-6). Böcekler daha çok 10 yaşından büyük çocuklar tarafından kulaklarına sokulurlar (7). Toplumların gelişmişlik düzeyleri ve iletişim araçlarının yaygınlaşması ile birlikte epidemiyolojik verilerde değişimler görülmektedir. Al-Juboori(8) yaptığı çalışmada, sınavlarda kopya çekebilmek için kulaklarına kulaklık saklayıp, daha sonra çıkartamadığı için başvuran 7 olgu bildirmiştir. Benzer şekilde, Piromchai ve ark.(9) dış kulak yoluna kurşun kaçırarak altı yaşında bir olguda yabancı cismin orta kulak boşluğundan çıkarıldığını bildirmiştir. Kulaklarda ağrı, kanama, çınlama, işitme kaybına yol açmalarına rağmen çocuklarda genellikle rastlantısal olarak saptanmaktadır. Bu durum sadece çocuklarda görülmeyip, bazen yetişkin olgularda bile dış kulak yolunda yabancı cisimler rastlantısal olarak saptanabilmektedir (6-11). Dış kulak yolundan yabancı cisimler sadece KBB uzmanları değil, aynı zamanda aile hekimleri, çocuk sağlığı ve hastalıkları hekimleri ile acil tıp hekimleri tarafından çıkarılabilmektedir. Ancak, Amerikan Aile Hekimleri derneği, özellikle çocuk hastalarda, hem dış kulak yolu ve timpan membranda hasar oluşturmamak hem de çocukta duygusal travma yaratmamak adına, tüm dış kulak yolu yabancı cisimlerinin mutlaka bir KBB hekimine danışılmasını önermektedir (10).

Bu çalışmada, kliniğimizde dış kulak yolunda yabancı cisim tanısı konulup tedavi edilen olguların demografik özellikleri, tedavi yönetimi ve çıkarılan yabancı cisimlerin özellikleri değerlendirildi.

## GEREÇ ve YÖNTEM

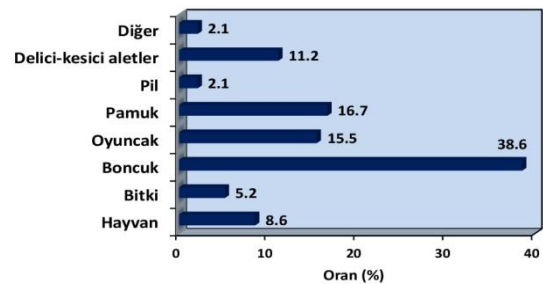
Bu retrospektif klinik çalışma, Ocak 2014 ile Ocak 2016 tarihleri arasında hastanemiz kulak burun boğaz hastalıkları kliniğinde dış kulak yolunda yabancı cisim tanısı konulan ve tedavi uygulanan 233 olgu (91 kadın 142 erkek; ort.yaş 13.04±15.48 yıl,dağılım: 3 ay- 72 yıl) ile yapıldı. Çalışma aynı hastanenin etik kurulu tarafından onaylandı. Çalışma Helsinki Deklarasyonu ilkeleri ve İyi klinik uygulamalar kılavuzuna uygun olarak gerçekleştirildi. Hastaların demografik bilgilerine hastane kayıt sistemindeki dosyaları taranarak ulaşıldı. Tüm olguların dosyaları, yaş, cinsiyet, yabancı cismin cinsi, şekli, rengi, hangi tarafta olduğu, uygulanan tedavi ve komplikasyonlar açısından değerlendirildi.

## İstatistiksel İncelemeler

İstatistiksel analizler için NCSS (Number Cruncher Statistical System) 2007 (Kaysville, Utah, USA) programı kullanıldı. Çalışma verileri değerlendirilirken tanımlayıcı istatistiksel metodlarda ortalama, standart sapma, medyan, frekans, oran, minimum, maksimum kullanıldı.

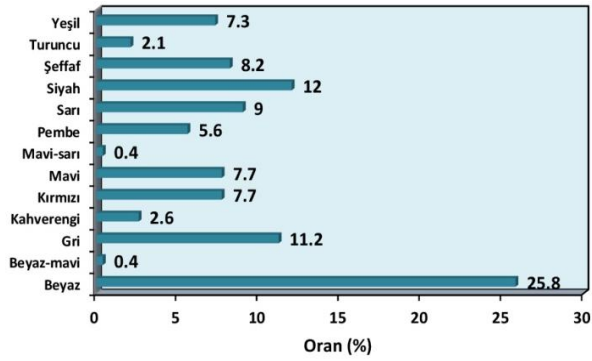
## BULGULAR

Yabancı cisimler 104 olguda(%44.6) sol kulak, 118 olguda (%50.6) sağ kulak, 11 olguda (%4.7) ise her iki kulakta saptandı. Yabancı cisimlerin şekilleri %77.7'si (n=181) künt ve %22.3'ü (n=52) sivri idi. Yabancı cisimlerin cinsleri %38.6'sı (n=90) boncuk, %16.7'si (n=39) pamuk, %15'i (n=36) oyuncak, %11.2'si (n=26) diğer kesici aletler, %8.6'sı (n=20) hayvan türleri (böcek, kene, kelebek), %5.2'si (n=12) bitki, %2.1'i (n=5) pil ve %2.1'i (n=5) diğer cisimler idi (Şekil 1).



Şekil 1: Dış kulak yoluna kaçan cisimlerin dağılımı

Yabancı cisimlerin renklerine göre; %25.8'nin (n=60) beyaz, %12.0'nin (n=28) siyah, %11.2 (n=26) gri, %9.0'ın (n=21) sarı, %8.2'nin (n=19) şeffaf, %7.7'nin (n=18) mavi, %7.7'nin (n=18) kırmızı, %7.3'nün (n=17) yeşil, %5.6'nın (n=13) pembe, %2.6'nın (n=6) kahverengi, %2.1'nin (n=5) turuncu, %0.4'nün (n=1) beyaz-mavi ve %0.4'nün (n=1) mavi-sarı idi (Şekil 2).



Şekil 2: Dış kulak yoluna kaçan cisimlerin renklerine göre dağılımı

Yabancı cisimler 228 olguda (%93.6) poliklinik şartlarında çıkartılırken, 15 olguda (%6.4) ameliyathane şartlarında genel anestezi altında çıkartıldı. Poliklinik şartlarında yabancı cisimler %38.6'sı (n=90) alligator, %23.2'si (n=54) aspiratör, ve %31.8'i (n=74) küret ile çıkarıldı. Dış kulak yolundan yabancı cisim çıkartılan olguların timpan membranları, %91.4'nde (n=213) intakt ve %8.6'nda ise (n=20) perfore idi (Tablo 1).

Tablo 1: Operasyona İlişkin Dağılımlar

		Olgu sayısı	%
Şekil	Künt	181	77,7
	Sivri	52	22,3
Çıkarma şekli	Alligator	90	38,6
	Aspiratör	54	23,2
	Küret	74	31,8
	Operasyon	15	6,4
Timpan membranının durumu	İntakt	213	91,4
	Perfore	20	8,6

Komplikasyon olarak en sık %12.0 (n=28) oranında dış kulak yolu ve timpan membran abrazyonu ve %8.6 (n=20) oranında timpan membran perforasyonu saptandı. Yaşlara göre cisimlerin türleri ve renklerine ilişkin dağılımları Tablo 2'de verilmiştir. Cinsiyetlere göre cisimlerin türleri ve renklerine ilişkin dağılımlar Tablo 3'de verilmiştir.

Tablo 2: Yaşlara Göre Cisimlerin Türleri ve Renklerine İlişkin Dağılımlar

		Yaş (yıl)		
		0-6 yaş	7-15 yaş	≥16 yaş
		n (%)	n (%)	n (%)
Cins	Hayvan	2 (1,6)	1 (2,3)	17 (28,3)
	Bitki	5 (3,9)	1 (2,3)	6 (10,0)
	Boncuk	76 (58,9)	12 (27,3)	2 (3,3)
	Oyuncak	29 (22,5)	5 (11,4)	2 (3,3)
	Pamuk	6 (4,7)	8 (18,2)	30 (50,0)
	Pil	4 (3,1)	1 (2,3)	0 (0)
	Delici-kesici aletler	6 (4,7)	13 (29,5)	2 (3,3)
	Diğer	1 (0,8)	3 (6,8)	1 (1,7)
Renk	Beyaz	30 (23,3)	8 (18,2)	22 (36,7)
	Beyaz-mavi	1 (0,8)	0 (0)	0 (0)
	Gri	12 (9,3)	7 (15,9)	7 (11,7)
	Kahverengi	2 (1,6)	1 (2,3)	3 (5,0)
	Kırmızı	13 (10,1)	4 (9,1)	1 (1,7)
	Mavi	15 (11,6)	3 (6,8)	0 (0)
	Mavi-sarı	1 (0,8)	0 (0)	0 (0)
	Pembe	9 (7,0)	4 (9,1)	0 (0)
	Sarı	13 (10,1)	5 (11,4)	3 (5,0)
	Siyah	10 (7,8)	8 (18,2)	10 (16,7)
	Şeffaf	9 (7,0)	1 (2,3)	9 (15,0)
	Turuncu	5 (3,9)	0 (0)	0 (0)
	Yeşil	9 (7,0)	3 (6,8)	5 (8,3)

Tablo 3: Cinsiyetlere Göre Cisimlerin Türleri ve Renklerine İlişkin Dağılımları.

		Cinsiyet	
		Kadın	Erkek
		n (%)	n (%)
Cins	Hayvan	10 (11,0)	10 (7,0)
	Bitki	1 (1,1)	11 (7,7)
	Boncuk	35 (38,5)	55 (38,7)
	Oyuncak	14 (15,4)	22 (15,5)
	Pamuk	20 (22,0)	24 (16,9)
	Pil	1 (1,1)	4 (2,8)
	Delici-kesici aletler	10 (11,0)	11 (7,7)
	Diğer	0 (0)	5 (3,5)
Renk	Beyaz	24 (26,4)	36 (25,4)
	Beyaz-mavi	0 (0)	1 (0,7)
	Gri	11 (12,1)	15 (10,6)
	Kahverengi	1 (1,1)	5 (3,5)
	Kırmızı	10 (11,0)	8 (5,6)
	Mavi	3 (3,3)	15 (10,6)
	Mavi-sarı	0 (0)	1 (0,7)
	Pembe	9 (9,9)	4 (2,8)
	Sarı	10 (11,0)	11 (7,7)
	Siyah	11 (12,1)	17 (12,0)
	Şeffaf	4 (4,4)	15 (10,6)
	Turuncu	3 (3,3)	2 (1,4)
Yeşil	5 (5,5)	12 (8,5)	

## TARTIŞMA

Dış kulak yolunda yaşlara göre farklı yabancı cisimler saptanmaktadır. Bu farklı yaşlardaki alışkanlıklar ile açıklanabilir. Yetişkin yaş grubundaki olguların çoğu kulak pamuğunun düzenli kullanmanın kulak temizliğinde en etkin yollardan biri olarak görmektedir. Bu olguların çoğu kronik kulak çöpü kullanmasına bağlı olarak serümeni dış kulak yolunun en derinine gönderdiklerinden dolayı, zamanla bu hastalarda iletim tipi işitme kaybı meydana gelmekte ve hastalar işitme kaybı şikayeti ile hekime başvurmaktadır. Bazı hastalar ise bu şikayeti ortadan kaldırmak için daha büyük yabancı cisimleri kulaklarına sokarak yabancı cisimlerin dış kulak yolunda kalmasına neden olurlar (12). Yarokko ve Irfan(2) yaptıkları çalışmada, yetişkinlerde dış kulak yolunda en sık kulak çöpü pamuğu (%18.1) saptadıklarını bildirmiştir. Ryan ve ark.(13) yaptıkları çalışmada, dış kulak yolunda yabancı cisim olarak çocuklarda en sık boncuk, yetişkinlerde en sık kulak çöpü pamuğu saptadıklarını bildirmiştir. Singh ve ark.(14) yaptıkları çalışmada, dış kulak yolunda yabancı cisim olarak en sık çekirdek, plastik oyuncak parçacıkları ve pamuk saptadıklarını bildirmiştir. Schülze ve ark.(15) pediatrik olgularda yaptıkları çalışmada dış kulak yolunda yabancı cisim olarak en sık boncuk, kağıt parçaları ve mısır taneleri saptadıklarını bildirmiştir. İlhan ve ark.(16) yaptıkları çalışmada, dış kulak yolunda yabancı cisim olarak çocuklarda en sık boncuk, tohum ve plastik oyuncak parçaları saptarken, erişkin olgularda ise böcek ve kulak çöpü pamuğu olarak bildirmiştir. Bu çalışmada, olgular yaşlarına göre 0-6 yaş, 7-15 yaş ve 16 yaş ve üzeri şeklinde üç grupta değerlendirildi. Dış kulak yolunda yabancı cisimler 0-6 yaş grubunda en sık boncuk (%58.9) ve plastik oyuncak parçacıkları (%22.5), 7-15 yaş grubunda en sık kesici-delici aletler (%29.5), boncuk (%27.3) ve kulak çöpü pamuğu (%18.2), 16 yaş ve üzeri yaş grubunda ise en sık kulak çöpü pamuğu (%50.0) idi. Dış kulak yolu yabancı cisimlerinin hangi kulakta daha sık saptandığı hakkında literatürde farklı sonuçlar bildirilmiştir. Olajide ve ark.(11) yaptıkları çalışmada, dış kulak yolu yabancı cisimlerinin sağ kulakta daha sık görüldüğünü bildirmiştir. Thompson ve ark.(6)

yaptıkları çalışmada, her iki kulak arasında anlamlı bir farklılık olmadığını bildirmiştir. Genellikle dış kulak yolu yabancı cisimleri tek taraflı olarak görülmekle beraber, her iki dış kulak yolunda nadiren de olsa görülebilmektedir. Chiun ve ark.(5) yaptıkları çalışmada, sadece 7 olguda bilateral dış kulak yolu yabancı cisimlerini saptadıklarını bildirmiştir. Bu çalışmada, yabancı cisimler en sık sağ tarafta izlendi ve 11 olguda her iki kulakta saptandı. Çocukların kulaklarına neden yabancı cisim soktukları ile ilgili yeterli literatür bilgisi olmamakla beraber, hangi cisimleri kulaklarına daha sık soktukları ile ilgili literatür bilgisi bulunmamaktadır. Yabancı cisim renklerinin etkili bir faktör olup olmadığı bilinmemektedir. Özellikle eğitime yeni başlayan çocukların, renkli basılan kitaplara daha fazla meraklı oldukları ve öğrenme çabasına renkli kitapların katkı sağladığı ile ilgili çeşitli çalışmalar mevcuttur (17-19). Bu çalışmada, yabancı cisimlerin renklerine göre 0-6 yaş grubunda %93 renkli, %7 şeffaf(renksiz), 7-15 yaş grubunda %97.7 renkli ve %2.3 şeffaf(renksiz) saptandı.

Yabancı cisimlerin renkli olma oranının yüksek olması, çocukların kulaklarına yabancı cisimleri sokmasında rengin etkili bir faktör olduğunu düşündürmektedir. Ancak çalışmanın retrospektif olması, çocukların mental kapasiteleri hakkında detaylı veri olmaması, çocuklara dış kulak yoluna neden yabancı cisim soktuklarının sorgulanamaması ve bu çocukların psikiyatrik analizinin yapılmamış olmasından dolayı, bu konu hakkında kesin bir kanaat ortaya koyamamaktayız. Ayrıca, dış kulak yoluna yabancı cisim sokan çocuklarının psikiyatrik analizleri hakkında literatür bilgisi de bulunmamaktadır. Bundan sonraki epidemiyolojik çalışmalarda, bu karanlık noktaların aydınlatılması gereklidir. Tedavinin amacı, komplikasyona yol açmadan, dış kulak yolundaki yabancı cisimi çıkarmaktır. Hastanın durumu, hekimin imkanları göz önüne alınarak lokal veya genel anestezi altında çıkarma işlemi yapılabilir. Genel anestezi altında çıkarma işlemi yetişkinlerde nadiren gerekse de çocuk yaş grubunda daha sıktır. Olajuyin ve ark.(7) yaptıkları çalışmada olguların %25' inin genel anestezi ile dış kulak yolundan yabancı cisimlerin çıkarıldığını bildirmiştir. Marin ve ark.(20) yaptıkları çalışmada, dış kulak yolunda yabancı cisim saptayıp KBB uzmanına konsülte

ettikleri 40 olgudan 14' üne çıkarma işleminin genel anestezi altında yapıldığını bildirmiştir. Ansley ve ark.(21) yaptıkları çalışmada, olguların %30' unun dış kulak yollarından yabancı cisimlerin çıkarılma işleminin genel anestezi altında yapıldığını bildirmiştir. Marin ve ark.(20) yaptıkları çalışmada, olgunun yaşının çıkarma işlemi başarısını ve komplikasyon oranına etkisinin olmadığını bildirirken, Ansley ve ark.(21) yaptıkları çalışmada, çıkarma işleminin genel anestezi altında yapılmasında en etkili faktörün yaş olduğunu bildirmiştir. Genel anestezi ile dış kulak yolundan yabancı cisimlerin çıkarılma işleminin hem çıkarma işlemi komplikasyonun azaltılması hem de hekimin konforunu sağlaması açısından yararlı olsa da, genel anestezinin risk ve komplikasyonlarının hasta açısından yeterince düşünülmesi gereklidir. Bu çalışmada, 228 olguda dış kulak yolundaki yabancı cisimler poliklinik şartlarında çıkartılırken, 15 olguda ise genel anestezi altında yabancı cisim çıkarma işlemi yapılmıştır. Genellikle, daha önceden başarısız deneme öyküsü olan, yaşından ötürü kooperasyon kurulamayan ve ailesi ajite olan çocuklar da yabancı cisimleri genel anestezi altında çıkardık. Öncelikli olarak, olgularımıza poliklinik şartlarında otomikroskop yardımıyla çıkarmayı önermemize rağmen kabul etmeyen olgulara da genel anestezi altında çıkarma işlemi uyguladık. Dış kulak yolundan yabancı cisimler, alligatör, forseps, buşon küreti, aspiratör gibi birçok araç ile mikroskop yardımıyla çıkartılabilir. Cederberg ve ark.(22) yaptıkları çalışmada, pediatrik olgularda dış kulak yolundan yabancı cisim çıkartılmasında otomikroskop kullanımının yabancı cisimlerin başarılı şekilde çıkartılmasını sağladığı ve komplikasyon oranını azalttığı bildirmiştir. İlk çıkarma işlemi oldukça önem arz etmektedir çünkü ilk başarısız çıkarma denemesinden sonra başarılı şekilde dış kulak yolundan yabancı cismin çıkarılma oranı düşmektedir (23). Ayrıca, Schulze ve ark.(15) başarısız çıkarma işlemlerinden sonra komplikasyon oranlarının da arttığını bildirmiştir.

Dış kulak yolu abrazyonu, laserasyonu, kanama, timpan membran perforasyonu, kemikçik zincir zedelenmesi ve işitme kaybı komplikasyon olarak görülebilir. İlhan ve ark.(16) yaptıkları çalışmada, dış kulak yolundan yabancı cisimlerin çıkarılması sonrası komplikasyon olarak %15.38 dış kulak yolu

ve timpanik membran yaralanması, %3.4 otitis eksterna ve %2.56 oranında timpanik membran perforasyonu görüldüğünü bildirmiştir. Benzer şekilde, Gül ve ark.(24) yaptıkları çalışmada, komplikasyon olarak %14 dış kulak yolu ve timpanik membran yaralanması, %3 otitis eksterna ve %1 timpanik membran perforasyonu bildirmiştir. Komplikasyon oranına kullanılan alet, yabancı cismin şekli, boyutu, dış kulak yolundaki lokalizasyonu kadar, çıkarma işlemi yapan hekimin deneyimi de etkilidir. Olajide ve ark.(11) 123 olguyu değerlendirdikleri çalışmada, KBB uzman hekimlerinin tedavi ettiği olgularda daha az komplikasyon izlendiğini bildirmiştir. Benzer şekilde, Fasunla ve ark.(25) yaptıkları çalışmada, KBB uzmanı olmayan hekimlerin daha fazla iyatrojenik komplikasyona neden olduklarını bildirmiştir. Olajuyin ve ark.(7) 136 olguyu değerlendirdikleri çalışmada, KBB hekimlerince yapılan çıkarma işlemlerinde komplikasyon oranını %15.7 olarak bildirirken, KBB uzmanı olmayan hekimler tarafından yapılan işlemlerde komplikasyon oranını %68.1 olarak bildirmiştir. Fasunla ve ark.(25) bu komplikasyon oranına en etkili faktörün klinik beceri düzeylerinin olduğunu bildirmiştir. Ayrıca, KBB uzman hekimlerinin kullandığı aletlerin, daha uygun ve çeşitli olmasının da bu komplikasyon oranının daha az olmasında etkili olduğu düşünülmektedir. Ansley ve ark.(21) 191 pediatrik olguyu değerlendirdikleri çalışmada, hangi pediatrik olguların KBB uzman hekimine yönlendirileceği özetlendiği üzere, çok küçük yaşlarda ve şekli, boyutu ve dış kulak yolundaki lokalizasyonuna göre değerlendirildiğinde komplikasyon oranının yüksek olabilecek olguların KBB hekimine yönlendirilmesi gerektiğini bildirmiştir. Gelişmekte olan ülkelerde, zayıf sevk sistemi, bu işlemi yapan ilk hekimin becerisinin düşük olması gibi nedenlerden dolayı komplikasyon oranları daha yüksek izlenmektedir(7). Bu çalışmada, komplikasyon olarak en sık %12.0 oranında dış kulak yolu ve timpan membran abrazyonu ve %8.6 oranında timpan membran perforasyonu saptandı. Çıkarma işlemlerin hepsi bir KBB uzmanı tarafından gerçekleştirildi. Yapılan çalışmalarda yabancı cisimlerin dış kulak yoluna girdikten sonra 24 saat içinde veya 24 saatten daha sonra çıkarılmasında komplikasyon oranında bir

artış izlenmediği bildirilmektedir. Olajuyin ve ark.(7) yaptıkları çalışmada, komplikasyon oranı üzerinde çıkarılma işleminin 24 saat içinde veya 24 saatten sonra yapılması arasında anlamlı bir fark olmadığını bildirmiştir. Benzer şekilde, Marin ve ark.(20) yabancı cismin dış kulak yolunda 24 saatten az veya fazla kalmasında komplikasyon oranında ve çıkarma işlemi başarısına etkisinin olmadığını bildirmiştir. Komplikasyon oranına etki eden başka bir faktör ise çıkarılan cismin şeklidir. Thompson ve ark.(6) yaptıkları çalışmada, sert ve yuvarlak cisimlerin dış kulak yolundan çıkarılmasında başarı oranının daha düşük ve komplikasyon oranının daha yüksek olduğunu bildirmiştir. Yazarlar, boncuk, fasulye gibi yuvarlak, sert cisimler saptadıklarında acil hekimlerinin herhangi bir işlem yapmadan hastaların KBB uzman hekimine konsülte edilmesini önermektedir(6).

Dış kulak yolu yabancı cisimleri, KBB acilleri arasında en sık görülen acillerdendir. Hastanın yaşı, genel durumu, yabancı cisimlerin özellikleri, yol açtığı semptomlar göz önüne alınarak, yabancı cisimlerin minimal komplikasyon ile deneyimli KBB uzman hekimlerince çıkarılmalıdır. Eğitim almamış ve bu konuda deneyimi eksik kişilerce yapılan çıkarma denemeleri çok ciddi komplikasyonlara yol açabilmektedir.

#### KAYNAKLAR

1. Adedeji TO, Sogebi OA, Bande S. Clinical spectrum of ear, nose and throat foreign bodies in North Western Nigeria. Afr Health Sci. 2016;16:292-7.
2. Yaroko AA, Irfan M. An annual audit of the ear foreign bodies in Hospital UniversitiSains Malaysia. Malaysian Family Physician. 2012;7:2-5.
3. Iseh KR, Yahaya M. Ear foreign bodies: Observations on the clinical profile in Sokoto, Nigeria. Ann Afr Med.2008;7:18-23.
4. da Silva BSR, Souza LO, Camera MG, Tamiso AGB, Castanheira LVR. Foreign Bodies in Otorhinolaryngology:A Study of 128 Cases. Intl Arch Otorhinolaryngol. 2009;13:394-9.
5. Chiun KC, Tang IP, Tan TY, Jong DEYH. A Review of Ear, Nose and Throat Foreign Bodies In

Sarawak General Hospital. A Five Year Experience. Med J Malaysia.2012; 67:17-20.

6. Thompson SK, Wein RO, Dutcher PO. External auditory canal foreign body removal: management practices and outcomes. Laryngoscope. 2003;113:1912-5.

7. Olajuyin O, Olatunya OS. Aural foreign body extraction in children: a double-edged sword. Pan Afr Med J. 2015;20:186.

8. Al-juboori AN. Aural Foreign Bodies: Descriptive Study of 224 Patients in Al-Fallujah General Hospital, Iraq. Int J Otolaryngol. 2013.

9. Piromchai P, Srirompotong S, Lertchanaruengrith P, Mills R. A child presenting with a bullet in the middle ear: case report. Clin Med Insights Case Rep. 2012;5:1-4.

10. Heim SW, Maughan KL. Foreign Bodies in the Ear, Nose, and Throat. Am Fam Physician.2007; 76: 1185-9.

11. Olajide TG, Ologe FE, Arigbede OO. Management of foreign bodies in the ear: a retrospective review of 123 cases in Nigeria. Ear Nose Throat Journal.2011; 90:E16-9.

12. Irfan M. Ear Foreign Body: Tackling The Uncommons. Med J Malaysia. 2012;67:352.

13. Ryan C, Ghosh A, Wilson-Boyd B, Smit D, O'Leary S. Presentation and management of aural foreign bodies in two Australian emergency departments. Emerg Med Australas.2006;18:372-8.

14. Singh GB, Sidhu TS, Sharma A, Dhawan R, Jha SK, Singh N. Management of aural foreign body: an evaluative study in 738 consecutive cases. Am J Otolaryngol. 2007;28:87-90.

15. Schulze SL, Kerschner J, Beste D. Pediatric external auditory canal foreign bodies: a review of 698 cases. Otolaryngol Head and neck Surg. 2002; 127:73-8.

16. İlhan E, Memiş M, Ulucanlı S, Karadeniz D, Yaman H, Güçlü E. Dış Kulak Yolu Yabancı Cisimli 117 Hastanın Tanı ve Tedavisi. KBB-Forum.2014;13:31-4.

17. Treiman R, Rosales N, Kessler B. Characteristics of Print in Books for Preschool Children. Writ Syst Res. 2016;8:120-32.

18. Cetin OS, Bay N. Enhancing the early reading skills: Examining the print features of preschool children's book. *International Education Studies*. 2015;8:113-24.

19. Zucker TA, Justice LM, Piasta SB. Prekindergarten teachers' verbal references to print during classroom-based, large-group shared reading. *Language, Speech, and Hearing Services in Schools*. 2009;40:376-92.

20. Marin JR, Trainor JL. Foreign Body Removal From The External Auditory Canal in a Pediatric Emergency Department. *Pediatr Emergency care*. 2006; 22:630-4.

21. Ansley FJ, Cunningham JM. Treatment of Aural Foreign Bodies in Children. *Pediatrics*. 1998; 101: 638-41.

22. Cederberg CA, Kerschner JE. Otomicroscope In The Emergency Department Management of Pediatric Ear Foreign Bodies. *Int J Pediatr Otorhinolaryngol*. 2009; 73:589-91.

23. Ete VF. Pattern of Ear, Nose and Throat Foreign Bodies Seen in Uyo, Nigeria. *Ibom Medical Journal*. 2006; 1:10-2.

24. Gül A, Yıldırım H, Yılmaz B, Şengül E, Akdağ M, Özkan H, et al. Dış Kulak Yolunda Yabancı Cisim Tanılı 158 Olgunun Retrospektif Analizi. *Kulak Burun Boğaz Uygulamaları*. 2014;2:122-5.

25. Fasunla AJ, Ogunleye OO, Ijaduola TG. Healthcare Givers' Skill and Foreign Bodies in The Ears of Children in The Tropics. *Int J Pediatr Otorhinolaryngol*. 2007; 71:191-5.